

Chirurgische Behandlungsmöglichkeiten von Arthrosen der Fingergelenke

Eine Alternative zum «einfach damit leben»

Renato Fricker^a

Quintessenz

- Arthrosen der Fingergelenke sind in der Bevölkerung häufig und betreffen überwiegend Frauen. Durch die höhere Lebenserwartung bei anhaltend hohen Funktionsansprüchen dürfte die Behandlung symptomatischer Patienten in Zukunft häufiger notwendig werden.
- Primär werden meistens konservative Massnahmen wie Schutzschienen, physikalische Therapie, NSAR lokal oder systemisch sowie Corticosteroid-Infiltrationen angewandt, die aber die Progression der Arthrose nicht verhindern.
- Arthrodesen und Arthroplastiken sind etablierte Verfahren, um die Schmerzen zu reduzieren und die Funktion der Hände zu erhalten resp. zu verbessern. Arthrodesen stellen dauerhafte Lösungen mit relativ geringer Beeinträchtigung dar und sind auch bei manueller Belastung geeignet.
- Arthroplastiken erlauben ein funktionell gutes, aber kein freies Bewegungsausmass. Silastic-Spacer werden derzeit immer noch am häufigsten verwendet, da sie vorhersehbare Resultate mit geringerer Komplikationsrate als echte Prothesen ergeben.
- Im Vordergrund stehen an den Endgelenken die Schrauben-Arthrodesen, an den PIP- und MP-Gelenken die Implantation von Silastik-Prothesen (Ausnahme ist das Daumengrundgelenk) und am Daumensattelgelenk die Trapezektomie mit Aufhängeplastik unter Verwendung eines Sehnenstreifens.

Einleitung



Renato Fricker

Der Autor hat keine finanzielle Unterstützung und keine anderen Interessenkonflikte im Zusammenhang mit diesem Beitrag deklariert.

Die Hand ist auch im Computerzeitalter unser wichtigstes Werkzeug, und eine Funktionsstörung eines einzelnen Gelenks kann die Gesamtfunktion der Hand beeinträchtigen. Entzündlich-rheumatische Gelenkerkrankungen erfordern seltener chirurgische Therapiemassnahmen als früher, denn die frühzeitige medikamentöse Behandlung der Rheumatoiden Arthritis (RA) mit Methotrexat und krankheitsmodulierenden Medikamenten (TNF-alpha-Inhibitoren, spezifische Antikörper) führt zu einem wesentlichen Rückgang der entzündlichen Destruktionen, auch an Finger- und Handgelenken [1].

Dagegen werden Behandlungen degenerativer Gelenkdestruktionen durch gesteigerte Lebenserwartung und höhere Aktivitätsansprüche älterer Menschen zunehmen. Aufgrund guter Langzeitergebnisse werden Prothesen an der unteren Extremität auch bei jüngeren Patienten regelmässig eingesetzt, während Arthrosen der Fingergelenke unter der Devise «Man kann ja nichts machen und muss halt damit leben» häufig unbehan-

delt bleiben. Auch wenn die Resultate der Fingergelenkprothesen noch nicht das Niveau der Hüft- und Knieprothesen erreichen, bieten sie doch deutliche Verbesserungen gegenüber dem Spontanverlauf dieser progredienten Erkrankungen. Auch Arthrodesen der Fingergelenke sind nicht als invalidisierende Kapitulation anzusehen, sondern verbessern die Gebrauchsfähigkeit der Hand durch die dauerhafte Stabilität und Schmerzreduktion. Werden solche Eingriffe erst sehr spät im Krankheitsverlauf durchgeführt, sind aufgrund von fixierten Bewegungseinschränkungen, Fehlstellungen oder Bandinstabilitäten die Endergebnisse naturgemäss unbefriedigender als bei rechtzeitiger Operation.

Arthrosen der Fingergelenke

Primäre Arthrosen der Fingergelenke finden sich bei älteren Patienten radiologisch (aber nicht immer symptomatisch) sehr häufig. Befallen sind fast immer mehrere Fingergelenke und häufig auch andere grössere Gelenke im Rahmen einer Polyarthrose. Eine grosse Studie mit 3906 Personen im Alter von mindestens 55 Jahren zeigte bei 67% der Frauen und 54,8% der Männer Arthrosen in wenigstens einem Gelenk, am häufigsten im distalen Interphalangealgelenk (DIP) bei 47,3% der Teilnehmer, gefolgt vom Daumensattelgelenk (35,8%), im proximalen Interphalangealgelenk (PIP) bei 18,2% und schliesslich im Metacarpo-Phalangealgelenk (MP) bei 8,2% [2]. Unklar bleibt, weshalb Frauen häufiger als Männer betroffen sind und auch häufiger symptomatisch werden. Unterschiedlich diskutiert werden hormonelle Faktoren [3, 4] und eine bei Frauen öfters vorhandene Bandlaxität [5]. Gesichert ist wie für die Arthrose andere Gelenke eine multifaktorielle genetische Komponente [6].


Sekundäre Fingergelenksarthrosen sind seltener und betreffen Männer häufiger als Frauen. Ursachen sind in Fehlstellung verheilte Frakturen (insbesondere Gelenkfrakturen), Bandinstabilitäten, seltener auch Zustände nach Gelenkinfekten oder Kristallarthropathien. Neben den typischen belastungsabhängigen Schmerzen kommt es zu Bewegungseinschränkungen. Bei einem Teil der Patienten treten Bandinstabilitäten und Fehlstellungen auf, und die Handfunktion wird durch die Kraftminderung bei fortgeschrittenem Arthrosestadium eingeschränkt [7, 8]. Vor allem Frauen stören sich an

^a Abteilung für Hand- und periphere Nerven Chirurgie, Klinik für Orthopädie und Traumatologie des Bewegungsapparates, Kantonsspital Baselland, Bruderholz, Schweiz

den sichtbaren Gelenksverdickungen durch den chronischen Reizzustand im Gelenk mit konsekutiver Kapselverdickung und reaktiven Osteophytenbildungen. Konservative Behandlungsmassnahmen sind in Frühstadien zur Schmerzbehandlung sinnvoll und umfassen temporäre Ruhigstellung, lokale oder systemische NSAR-Gabe, physikalische Massnahmen wie Laser oder Ultraschall oder einzelne intraartikuläre Steroidinjektionen. Die Wirksamkeit intraartikulär applizierter Hyaluronsäure-Präparate konnte in kleineren Serien mit relativ kurzen Beobachtungszeiträumen von sechs Monaten bestätigt werden [9, 10], ihr Langzeiteffekt muss aber

noch überprüft werden. Der grundsätzlich progressive Verlauf der Arthrose wird durch alle diese Behandlungsmassnahmen nicht geändert. Lediglich Chondroprotektiva sollen das Potential zur Knorpelerhaltung haben, ihre Wirksamkeit wird aber auch für die Fingergelenke uneinheitlich beurteilt [11–13].

Distale Interphalangealgelenke

Typisch für Arthrose im distalen Interphalangealgelenk sind die Heberden-Knoten – osteophytäre Knochenwülste am Mittelphalanxköpfchen und an der Endphalanxbasis. Zum Leidwesen vieler Patienten und vor allem Patientinnen ist die Resektion dieser Osteophyten als alleinige Massnahme ungeeignet, da es rasch zu Rezidiven und verstärkten Schmerzen kommt. Begleitende Synovialhernien (Mucoidzysten) können je nach Lage zu Eindellungen des Fingernagels führen. Das Abpräparieren der stark ausgedünnten Haut über den Zysten ist oft schwierig und die Resektion der Mucoidzyste mit ihrem Stiel zum Gelenk relativ komplikationsträchtig (Schmerzen, Bewegungseinschränkung, Rezidive) [14]. Eine definitive Sanierung der Arthrose und ihrer Folgeprobleme ist nur mit der Arthrorese möglich, die trotz des Beweglichkeitsverlusts ein sehr dankbarer Eingriff ist. Zugleich können Instabilitäten und Fehlstellungen korrigiert und die prominenten dorsalen Osteophyten definitiv abgetragen werden. Nach der Gelenkflächenresektion erfolgt die Fixation in der Regel durch Verschraubung von distal nach proximal in Streckstellung, was ästhetisch wie funktionell am günstigsten ist (Abb. 1 ) . Postoperativ ist eine rasche Mobilisation der nicht betroffenen Fingergelenke wichtig, während am arthrodesierten Gelenk eine kleine Schutzschiene (entsprechend der Stack'schen Schiene bei subkutanen Strecksehnenrissen) bis zur Röntgenkontrolle nach sechs Wochen sinnvoll sein kann.

Auch bei vorher gutem Bewegungsausmass wird die aufgehobene Flexion kaum als störend empfunden, meist ist die Beweglichkeit aber schon vorher eingeschränkt. Der Faustschluss gelingt praktisch vollständig und kräftig, im Vergleich zu präoperativ sind sowohl der Spitzgriff (bei feinmanuellen Arbeiten) wie auch der Kraftgriff beim Heben und Tragen durch die Schmerzreduktion wieder besser möglich. Die Arthrorese ergibt funktionell wie bezüglich Schmerzreduktion sehr befriedigende und dauerhafte Resultate [15, 16]. Die leichte Kraftreduktion im Vergleich zu einer gesunden Hand stört wenig [17], für die Patienten steht die eindeutige Schmerzreduktion im Vordergrund.

Prothesenimplantationen werden an diesem Gelenk selten durchgeführt. Immerhin ergab die wohl grösste Serie mit 131 Silastic-Prothesenimplantationen nach drei Jahren bei einem durchschnittlichen Streckdefizit von 11° ein aktives Bewegungsausmass von 39° (mit signifikanter Verbesserung gegenüber präoperativ). Bis auf einen Patienten waren alle mit dem kosmetischen Ergebnis zufrieden, und der Schmerzrückgang war eindrücklich (VAS: präoperativ 8, postoperativ 1) [18].

Am Daumenendgelenk wird für die Arthrorese eine leichte Flexionsstellung von ca. 20° gewählt, um den

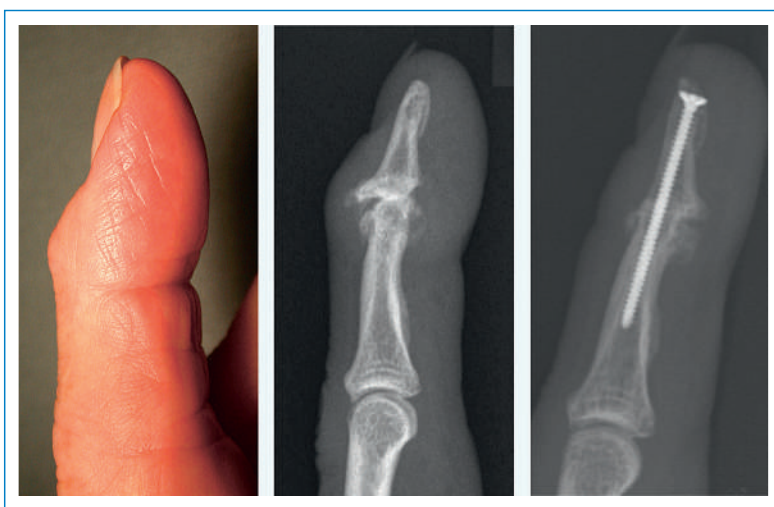


Abbildung 1

Fortgeschrittene DIP-Arthrose des Zeigefingers mit ausgeprägten Heberden-Knoten, klinisch und radiologisch. Rechts das Röntgenbild nach Konsolidation der Schraubenarthrorese mit Abglättung der störenden dorsalen Osteophyten.

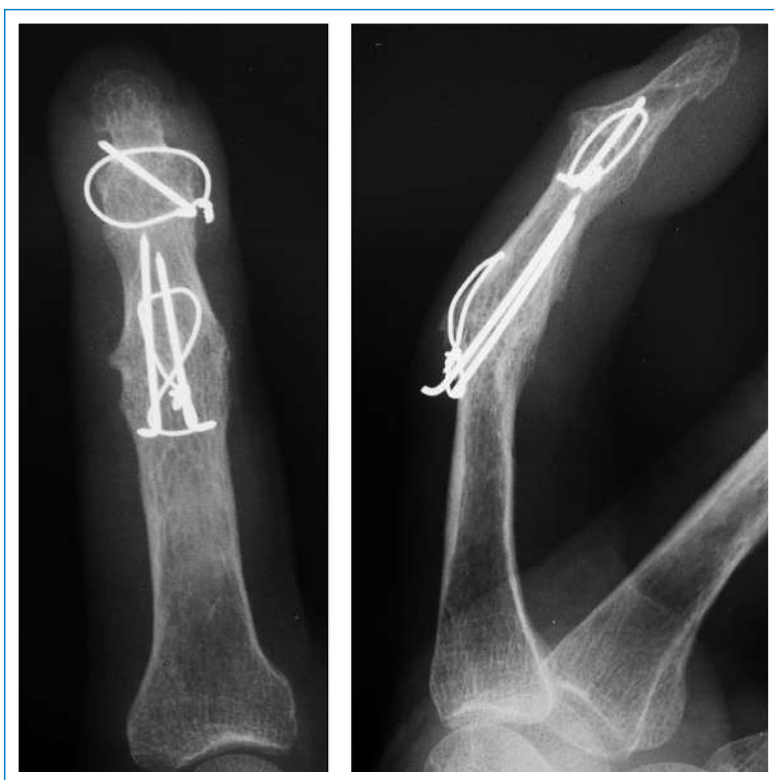


Abbildung 2


Zuggurtungsarthrorese des PIP, hier in Kombination mit einer Drahtnaht zur gleichzeitigen Arthrorese des DIP.

Spitzgriff zu erleichtern. Operationen am DIP im Rahmen einer RA sind nur in Ausnahmefällen nötig, da dieses Gelenk kaum betroffen ist.

Proximale Interphalangealgelenke

Die Beweglichkeit des proximalen Interphalangealgelenks ist deutlich wichtiger für die Gesamtfunktion der Hand als diejenige des DIP, so dass grundsätzlich die Arthroplastik vorgezogen wird. Die Arthrodesese hat den Vorteil der stabilen Versorgung unter Korrektur von allfälliger Fehlstellung oder Instabilität mit einem vorhersehbaren dauerhaften Resultat.

An den radialen Langfingern sind die Belastungen beim Spitz- und Schlüsselgriff hoch, so dass am Zeigefinger der dominanten Hand die Arthrodesese bevorzugt wird, insbesondere bei jüngeren, aktiven Patienten und bei manueller Berufstätigkeit. An den übrigen Fingern ergibt sich die Indikation abhängig von Belastungs-, Knochen- und Weichteilverhältnissen. Es wird eine vom Zeigefinger (ca. 25°) zum Kleinfinger (ca. 50°) zunehmende Flexionsstellung gewählt, um sowohl das Halten von grösseren Gegenständen wie auch den Faustschluss zu ermöglichen [19]. Zur Fixation hat sich die Zuggurtechnik (Abb. 2 ) mit wenig aufragenden Drähten bewährt [20]. Faustschlussübungen ohne Widerstand sind von Anfang an erlaubt, zum Schutz soll eine dorsale Fingerschiene bis zur Konsolidation getragen werden. Die Arthroplastik ermöglicht ein funktionell genügendes, aber kein freies Bewegungsausmass. Voraussetzung sind stabile und bewegliche Weichteile, intakte Beuge-

und Strecksehnen und Knochenverhältnisse, die eine Verankerung überhaupt zulassen. Nach eher frustrierten Versuchen mit Metallprothesen sind von Alfred Swanson vor rund 45 Jahren Silikon-Prothesen eingeführt worden, die als Spacer nach der Gelenkresektion zwischen Grund- und Mittelphalanx eingesetzt werden und keine stabile knöcherne Verankerung benötigen [21]. Der Prothesenstiel wird beidseits in den eröffneten Markkanal eingeschoben, und die Bewegung erfolgt im biegsamen Mittelteil (Abb. 3 ). Immer wieder erscheinen neue Prothesen auf dem Markt, die Knieprothesen ähneln (auch im Preis!) mit einer Metall-Polyäthylen-Paarung oder aus anderen Materialien wie Pyro-Carbon oder Keramik. Die Frühergebnisse sind oft gut, im Verlauf sind Lockerungen, Dislokationen und andere Komplikationen derart häufig, dass sie sich gegenüber den einfacheren Silastic-Prothesen (noch) nicht durchgesetzt haben [22–25].

Postoperativ kann sofort mit aktiven Bewegungsübungen begonnen werden, zum Schutz genügt eine dorsale Fingerschiene für die ersten Wochen. Die Kapselverdickung des PIP verbleibt auch nach der Prothesenimplantation.

Die subjektiven Ergebnisse sind sehr befriedigend wegen der deutlichen Schmerzreduktion bei erhaltener Beweglichkeit. Die funktionellen Resultate sind bei Patienten mit Arthrosen besser als bei RA [26], weil bei RA praktisch immer Weichteilprobleme vorhanden und weitere Gelenke an den Händen befallen sind. Werden nur Patienten mit PIP-Arthrose betrachtet, zeigen sich gute funktionelle Ergebnisse mit einer Flexion von gut 60° ohne Streckausfall [27, 28].

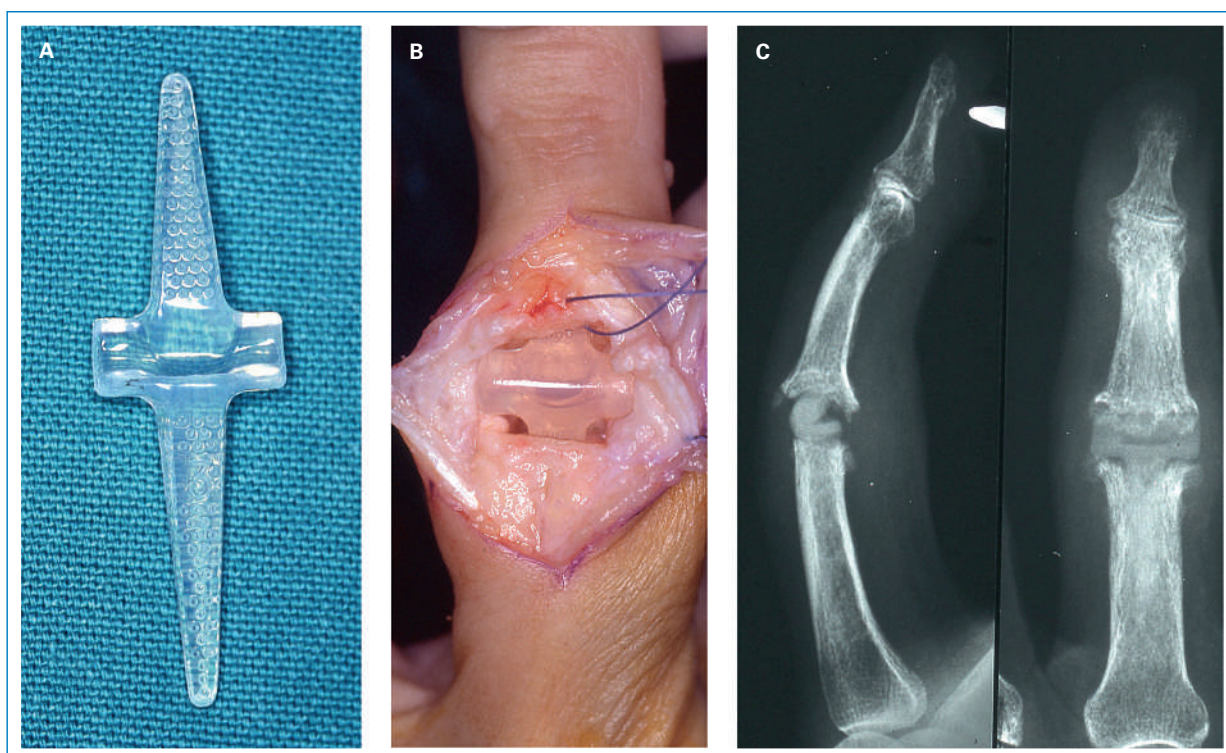


Abbildung 3

(A) Swanson-Silastic-Spacer; (B) Intraoperative Ansicht bei dorsalem Zugang durch die Strecksehne, die Prothesenstiele stecken in den Markhöhlen von Grund- und Mittelphalanx; (C) Radiologisches Bild mit eingesetzter Prothese, zwischen Grund- und Mittelphalanx ist der biegsame Prothesenteil gut erkennbar.

Metacarpo-Phalangealgelenke

Die Arthrodese des Daumengrundgelenks ergibt bei RA, aber auch bei Arthrosen sehr gute Ergebnisse, da an diesem Gelenk Stabilität, korrekte Achsausrichtung und schmerzfreie Belastbarkeit wichtiger sind als Beweglichkeit. Für die Greiffunktionen hat sich die Schraubenarthrodese in Streckstellung (oder ganz leichter Flexion unter 20°) unter Verwendung von einer oder zwei Zugschrauben bewährt [29].

Die Langfinger-MP sind die funktionell wichtigsten Elemente für den Faustschluss, so dass Arthrosen nur in Ausnahmefällen in Betracht gezogen werden. Die Implantation der erwähnten Silastic-Spacer stellt sowohl bei RA als auch bei Arthrosen das Verfahren der Wahl dar. Obwohl die MP grundsätzlich Kugelgelenke sind, ist der Gelenkersatz mit Kunststoffprothesen, die eigentlich nur eine scharnierartige Flexions/Extensions-Bewegung zulassen, erfolgreich. Verschiedene Prothesen mit fester Verankerung in Metacarpale und Grundphalanx sind mit den gleichen Problemen verbunden, wie sie für die PIP-Prothesen schon erwähnt wurden: gute Frühresultate, relativ hohe Komplikationsrate und kaum Langzeitergebnisse.

Postoperativ verwenden die Patienten eine Schutzschiene für sechs Wochen, mit Bewegungsübungen unter ergotherapeutischer Anleitung kann nach Abschwellen rasch begonnen werden. Hauptgewinn bei den Arthrosepatienten ist zweifellos die Schmerzreduktion und dadurch bessere Kraft und Belastbarkeit. Das Bewegungsausmass ist im Rahmen der Arthrose vor dem Eingriff in aller Regel reduziert und ändert sich post-

operativ nicht wesentlich. Bei einem mittleren Follow-up von vier Jahren zeigten 13 Fälle ein Streckdefizit von 3° bei einer Flexion von 65° [27]. Silastic-Spacer können sowohl am MP- wie am PIP-Gelenk brechen, was aber meist unbemerkt bleibt und die Gebrauchsfähigkeit wegen der erhaltenen Spacer-Funktion und der stabilen Enkapsulation nicht beeinträchtigt.

Bei Rheumatikern, bei denen häufig alle vier MP in einer Operation ersetzt werden, können mit der Prothesenimplantation und der gleichzeitigen Rezentrierung des Streckapparats die palmare Subluxation und die Ulnardeviation angegangen werden. Das präoperativ praktisch immer deutlich eingeschränkte Bewegungsausmass verbessert sich kaum, aber das aktive Bewegungssegment verschiebt sich in den funktionell besser nutzbaren strecknahen Bereich. Im Langzeitverlauf nimmt die Beweglichkeit oft leicht ab, und der Ulnardrift in den MP kann wieder zunehmen [30].

Daumensattelgelenke

Typische Symptome bei Arthrose eines Daumensattelgelenks sind Schmerzen beim Halten von feinen Gegenständen im Spitzgriff, beim Drehen eines Schlüssels, beim Öffnen von Drehverschlüssen oder beim Auswringen eines Lappens. Diese häufige, vorwiegend Frauen betreffende Arthrose beeinträchtigt damit die Bewältigung einfacher Alltagsverrichtungen. In Frühstadien können eine Rhizarthrose-Schiene und Hilfsmittel für gewisse Alltagsverrichtungen daher sinnvoll sein.

Bei fortgeschrittenen Fällen ist die Rhizarthrose schon äusserlich gut erkennbar durch die Subluxation und Verdickung sowie die zunehmende Adduktionskontraktur des Metacarpale I mit konsekutiver Hyperextension im MP. Radiologisch zeigen sich Gelenkspaltverschmälerung und Fehlstellung, später Osteophyten und oft ein gleichzeitiger Befall des STT-Gelenkes zwischen Scaphoid, Trapezium und Trapezoideum (peritrapeziale Arthrose).

Bei symptomatischer Rhizarthrose (es besteht kein Zusammenhang zwischen radiologischer Ausprägung und Schmerzintensität) sind weder Arthrodese (Bewegungseinschränkung, Beschwerden durch die peritrapeziale Arthrose) noch Prothesenimplantationen (hohe Lockerungsrate) befriedigend [31, 32]. Bewährt hat sich zur Schmerzbefreiung und zum Erhalt eines gut beweglichen und belastbaren Daumenstrahls die Resektion des Os trapeziums zusammen mit einer Aufhängeplastik des Metacarpale I. Dazu wird am häufigsten ein Streifen aus der Flexor-carpi-radialis-Sehne verwendet, der durch einen Bohrkanal an der Metacarpale-I-Basis durchgezogen wird. Der Rest des Sehnenstreifens wird zu einem Knäuel aufgerollt und in die Höhle zwischen Metacarpale I und Scaphoid interponiert (Abb. 4 und 5) [33]. Alternativ kann der Sehnenstreifen um die Abductor-pollicis-longus-Sehne geschlungen werden [34] oder ein Teil der Abductor-pollicis-longus-Sehne für die Aufhängung verwendet werden [35]. Kunstmaterialien zur Interposition haben sich wegen häufiger entzündlicher Veränderungen nicht bewährt [36, 37].

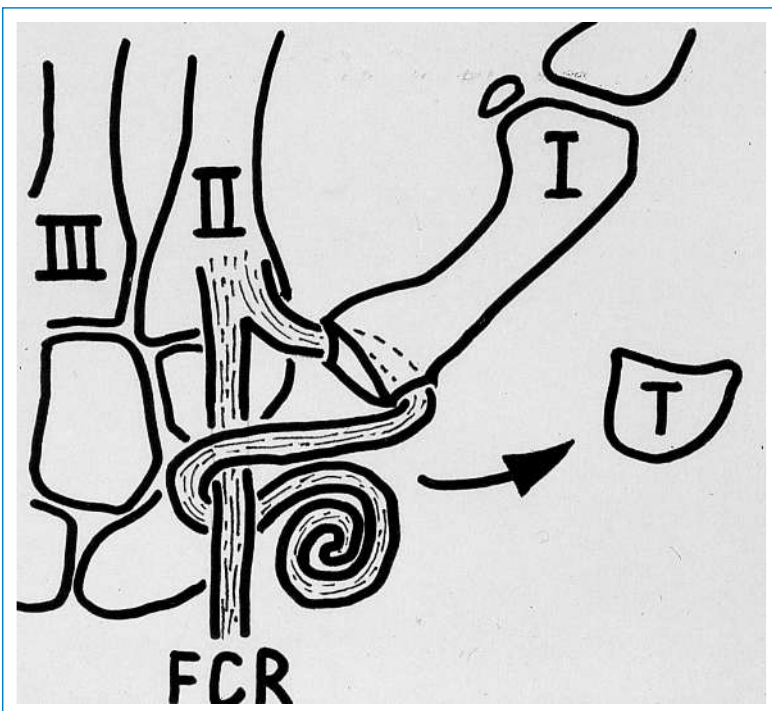


Abbildung 4

Schematische Darstellung der Trapezektomie mit Aufhängeplastik. Der distal am Metacarpale II gestielte Sehnenstreifen des Flexor carpi radialis (FCR) wird durch den Bohrkanal in der Metacarpale-I-Basis durchgezogen, um die intakte Sehnenhälfte herumgeschlagen und dort fixiert. Der Rest des Sehnenstreifens wird aufgerollt und in die Höhle eingelegt.

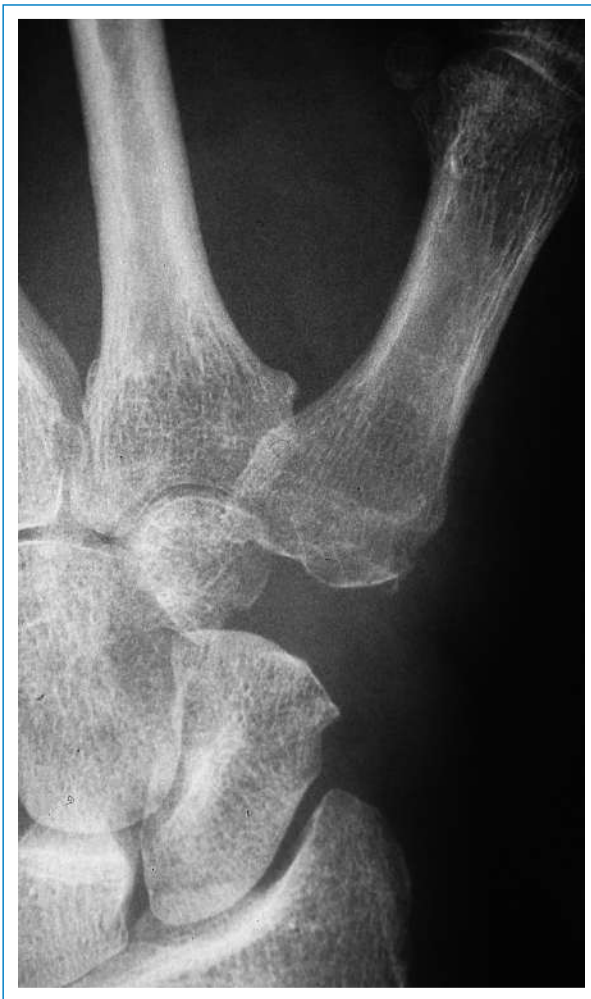

Abbildung 5
Röntgenaufnahme ein Jahr nach Trapezektomie und Aufhängeplastik.

Die Notwendigkeit der Aufhängeplastik wurde in letzter Zeit in Frage gestellt [38]. Andererseits sind Impingementbeschwerden bei Proximalisation des Metacarpale I auf das Scaphoid ein zwar seltenes, aber bekanntes Problem bei Versagen einer Aufhängeplastik. Mit der Trapezektomie ist auf jeden Fall die peritrapeziale Arthrose behoben und die Operation kann auch bei schmerzhafter isolierter Arthrose des STT-Gelenks durchgeführt werden. Postoperativ tragen die Patienten während sechs Wochen eine Daumenschiene, mit unbelasteten Bewegungsübungen kann aber sofort begonnen werden. Bis zur Wiedererlangung einer guten Kraft und Gebrauchsfähigkeit des Daumens sind rund drei Monate zu veranschlagen; das Endresultat wird meist erst nach ca. sechs Monaten erreicht.

Eine grosse Serie mit 100 operierten Patienten unter Verwendung des Flexor-carpi-radialis-Sehnenstreifens zeigte bei einem mittleren Follow-up von drei Jahren 88 zufriedene Patienten und eine vollständige Schmerzfähigkeit bei 49 Patienten (46 berichteten von Belastungsschmerzen, 5 von Schmerzen auch in Ruhe). 72 Patienten hatten eine höhere Spitzgriffkraft und 44 eine höhere Faustschlusskraft als präoperativ [39]. Eine

Langzeitstudie mit der gleichen Technik bei 22 Patienten mit einem mittleren Follow-up von neun Jahren ergab anhaltend gute Ergebnisse. Alle 22 empfanden den Daumen als besser für Alltagsverrichtungen einsetzbar, und 20 Patienten waren komplett schmerzfrei; die Verbesserung der Kraft gegenüber präoperativ betrug im Mittel beim Faustschluss 93%, beim Spitzgriff 65% und beim Schlüsselgriff 34% [40].

Ausblick

Arthrosen der Fingergelenke sind häufig und können ausser Schmerzen auch zu relevanten Funktionseinschränkungen führen, so dass ein therapeutischer Nihilismus nicht angebracht ist. Die Therapieoptionen mit Arthrosen und Arthroplastiken sollten mit den Patienten unter Angabe der zu erwartenden Ergebnisse und notwendigen Nachbehandlungen diskutiert werden. Eine Schmerzreduktion und Verbesserung der Gebrauchsfähigkeit darf realistischerweise erwartet werden, auch wenn sich mit den aktuellen Techniken keine völlig ungestörte Funktion wiederherstellen lässt.

Wünschenswert wären Verbesserung der echten Gelenkprothesen mit dauerhafteren Ergebnissen bezüglich Beweglichkeit, Stabilität und Prothesenverankerung, so dass sie auch bei jüngeren Patienten mit manueller Tätigkeit eingesetzt werden können. Ausserdem werden bereits jetzt experimentell osteo-chondrale Konstrukte entwickelt, die im Bioreaktor hergestellt werden und die als echte biologische «Prothesen» destruierte Gelenke ersetzen könnten [41]. Hier bieten sich aufgrund ihrer Grösse und der reduzierten Belastung (im Vergleich zu grösseren Gelenken der unteren Extremität) die Fingergelenke als Einsatzgebiet an.

Korrespondenz:

Dr. med. Renato Fricker
Abteilungsleiter
Klinik für Orthopädie
Abteilung für Hand- und periphere Nerven Chirurgie
Kantonsspital Baselland
CH-4101 Bruderholz
[renato.fricker\[at\]ksbh.ch](mailto:renato.fricker[at]ksbh.ch)

Empfohlene Literatur

- Dahagin S, Bierma-Zeinstra SM, Ginai AZ, Pols HA, Hazes JM, Koes BW. Prevalence and pattern of radiographic hand osteoarthritis and association with pain and disability (the Rotterdam study). *Ann Rheum Dis.* 2005;64(5):682–7.
- Gangopadhyay S, McKenna H, Burke FD, Davis TR. Five- to 18-year follow-up for treatment of trapeziometacarpal osteoarthritis: a prospective comparison of excision, tendon interposition, and ligament reconstruction and tendon interposition. *J Hand Surg Am.* 2012;37(3):411–7.
- Namdari S, Weiss AP. Anatomically neutral silicone small joint arthroplasty for osteoarthritis. *J Hand Surg Am.* 2009;34(2):292–300.
- Song JH, Lee JY, Chung JG, Park IJ. Distal interphalangeal joint arthrodesis with a headless compression screw: morphometric and functional analyses. *Arch Orthop Trauma Surg.* 2012;132(5):663–9.

Die vollständige nummerierte Literaturliste finden Sie unter www.medicalforum.ch.