Viszeralchirurgie ohne Narben

Sebastian Lamm und Daniel Steinemann, Andreas Zerz
Klinik für Chirurgie, Kantonsspital Baselland, Bruderholz, Switzerland

Quintessenz

- Unter «narbenloser» Viszeralchirurgie versteht man Operationsverfahren, welche Inzisionen in der Bauchdecke reduzieren. Dazu zählen die Minilaparoskopie, die Single-Port-Chirurgie und die NOTES-Chirurgie.
- NOTES-Operationen über einen transvaginalen Zugang können ohne Erhöhung der Komplikationsrate und in dem von der herkömmlichen Laparoskopie gewohnten Handling durchgeführt werden und sind in unserer Praxis etabliert.
- Der transvaginale Zugang führt nicht zu postoperativer Dyspareunie oder anderen Störungen der weiblichen Sexualfunktion. Wundkomplikationen sind extrem selten.
- Der Vorteil der narbenlosen Viszeralchirurgie sind reduzierte postoperative Schmerzen, das Fehlen von Wundkomplikationen und die raschere Rekonvaleszenz.
- Die verbesserte Kosmetik ist ein erfreulicher Nebenaspekt.
- Das NOTES-Verfahren hat aus unserer Sicht das grösste Entwicklungspotential und Vermögen, sich in Zukunft weiter zu etablieren.

Sebastian Lamm

Daniel Steinemann

Die Autoren haben keine finanzielle Unterstützung und keine anderen Interessenskonflikte im Zusammenhang mit diesem Beitrag deklariert.

Einleitung

Seit der Einführung der laparoskopischen Cholezystektomie 1985 hat sich die Viszeralchirurgie unbestreitbar gewandelt [1]. Laparoskopische Operationen sind für viele häufige Indikationen wie Gallenblasenentfernung, Appendektomie oder Übernähung von perforierten Magenulzera zum neuen Standard geworden [2]. Mit der notwendigen Expertise können mittlerweile auch komplexere Eingriffe, wie beispielsweise Dickdarmresektionen, Splenektomien oder Magen- und Pankreasresektionen laparoskopisch erfolgen. Die zunehmend angewandte sogenannte «narbenlose» Chirurgie erweitert die Möglichkeiten der Laparoskopie. Der vorliegende Übersichtsartikel beleuchtet diese neueste Entwicklung in der Laparoskopie unter Einbezug unserer eigenen Erfahrungen. Zur Minimierung des Zugangstraumas sowie zur Reduktion von Wunden und Narben können drei unterschiedliche Strategien unterschieden werden:

- Bei der Minilaparoskopie ist man bestrebt, durch feinere Instrumente, die durch wenige Millimeter messende Trokare eingesetzt werden, die Wunden zu minimieren.
- Bei der «Single-Port-Chirurgie» wird die Laparoskopie durch einen einzigen Trokar gemacht. Es existieren viele, teilweise urheberrechtlich geschützte Namen wie «single incision laparoscopic surgery (SILS®)», «single incision surgery» oder «laparo-endoscopic single-site surgery (LESS®)».
- Laparoskopische Operationsmethoden unter Nutzung von natürlichen Körperöffnungen als Zugangswege werden als «natural orifice transluminal endoscopic surgery» (NOTES) bezeichnet.

Mit all diesen neuen Operationsmethoden sollen das Zugangstrauma in der Viszeralchirurgie und somit postoperative Schmerzen vermindert werden. Schmerzen verlängern die Hospitalisations- und Rekonvaleszenzzeit, verlängern die Arbeitsunfähigkeit und haben so einen sozioökonomischen Impakt. Nicht zuletzt sollen schonendere Eingriffe die postoperative Komplikationsrate reduzieren. Des Weiteren wird ein verbessertes kosmetisches Ergebnis propagiert, wobei dies unserer Meinung nach nicht das Hauptziel der Weiterentwicklung der Laparoskopie darstellen sollte.

Minilaparoskopie

Für eine laparoskopische Operation werden mehrere Inzisionen in der Bauchwand zur Einbringung von Halte- und Dissektionsinstrumenten über Trokare benötigt. An den Trokarstellen können postoperative Schmerzen auftreten, da das sensibel innervierte Peritoneum parietale verletzt wird. Bei der Minilaparoskopie kommen 2–3 mm dünne Spezialinstrumente zur Anwendung, was erlaubt, die Grösse der Trokarinzisionen zu minimieren. Allerdings fehlen für viele laparoskopische Eingriffe die geeigneten Mini-Instrumente. Vergleichende Studien zu konventionell laparoskopischen versus minilaparoskopischen Cholezystektomien konnten bis auf eine verbesserte Kosmetik keinen klaren Vorteil der Minilaparoskopie zeigen [3]. Dass mit dieser Methode keine deutliche Schmerzreduktion erreicht wird, erstaunt wenig, als doch nach wie vor eine grössere Inzision zur Bergung von Organen (Gallenblase, Dickdarm, Milz etc.) notwendig bleibt.

Single-Port-Chirurgie

In den letzten Jahren hat die Industrie eine Reihe von neuen Trokaren auf den Markt gebracht und beworben, über welche mehrere Instrumente parallel eingeführt werden können. Dies ermöglicht die Durchführung einer laparoskopischen Operation über wenige oder gar nur einen einzigen Trokar – die sogenannte «Single-Port Chirurgie». Für die Cholezystektomie existieren die ersten

vergleichenden randomisierten Studien. Die Resultate sind widersprüchlich. Während eine Genfer Studie mit 150 Patienten klar weniger Schmerzen, eine verbesserte Kosmetik und eine verbesserte Lebensqualität nach Single-Port-Cholezystektomie zeigte [4], berichte die amerikanische Gruppe Ma et al. über keine Unterschiede bezüglich Schmerzen, Patientenzufriedenheit und Lebensqualität [5]. Besorgniserregend ist die von dieser Gruppe berichtete lange Lernkurve und erhöhte Komplikationsrate in der Studiengruppe. Auch in unserer persönlichen Erfahrung bestätigt sich der eindeutig höhere technische Schwierigkeitsgrad einer Single-Port- versus eine konventionell laparoskopische Operation, insbesondere wegen der fehlenden Triangulation durch die parallele Instrumentenführung. Nachteilig wirkt sich auch aus, dass zwar nur eine einzige Inzision gemacht wird (meist in der Nabelregion), diese wegen der grossen Trokare dafür aber grösser ist.

NOTES – Nutzung von natürlichen Körperöffnungen

Bei der NOTES-Chirurgie werden natürliche Körperöffnungen als Zugangswege für die laparoskopische Chirurgie genutzt. Für die ersten experimentellen NOTES-Operationen wurde vor allem der Zugang durch den Magen verwendet. Die erste transgastrische Peritoneoskopie wurde 2004 beschrieben [6]. Die Vorteile der NOTES-Chirurgie liegen auf der Hand: Ohne Wunde in der Bauchwand entstehen keine Wundinfekte, keine Narben, keine Narbenbrüche. Man verspricht sich eine raschere Erholung und weniger postoperative Schmerzen. Die erste transgastrische Appendektomie wurde 2005, die erste transgastrische Cholezystektomie 2007 durchgeführt [7, 8].

Für die Operation über einen transgastrischen Zugang werden spezielle flexible Optiken und Instrumente gebraucht. Die Handhabung dieser Instrumente weicht stark von der bewährten Laparoskopie ab und stellt daher hohe Anforderungen an den Operateur. Solche Instrumente sind schwierig zu bedienen, technisch noch nicht ausgereift, teuer und auf dem Markt noch nicht zugelassen. Ausserdem entsteht durch den transgastrischen Zugang ein Defekt im Magen, der dicht verschlossen werden muss, wofür spezielle Clips entwickelt wurden. Zusätzlich bedarf es eines endoskopisch ausgebildeten hochspezialisierten Operationsteams.

Ein anderes Konzept verfolgt die NOTES-Chirurgie über einen transvaginalen Zugang. Dieser Zugang ist, im Gegensatz zum transgastrischen, nicht neu. Bereits 1861 erfolgte in New Orleans die erste (trans-)vaginale Hysterektomie. Seither wird der Zugang durch das hintere Scheidengewölbe in die Peritonealhöhle von Gynäko-

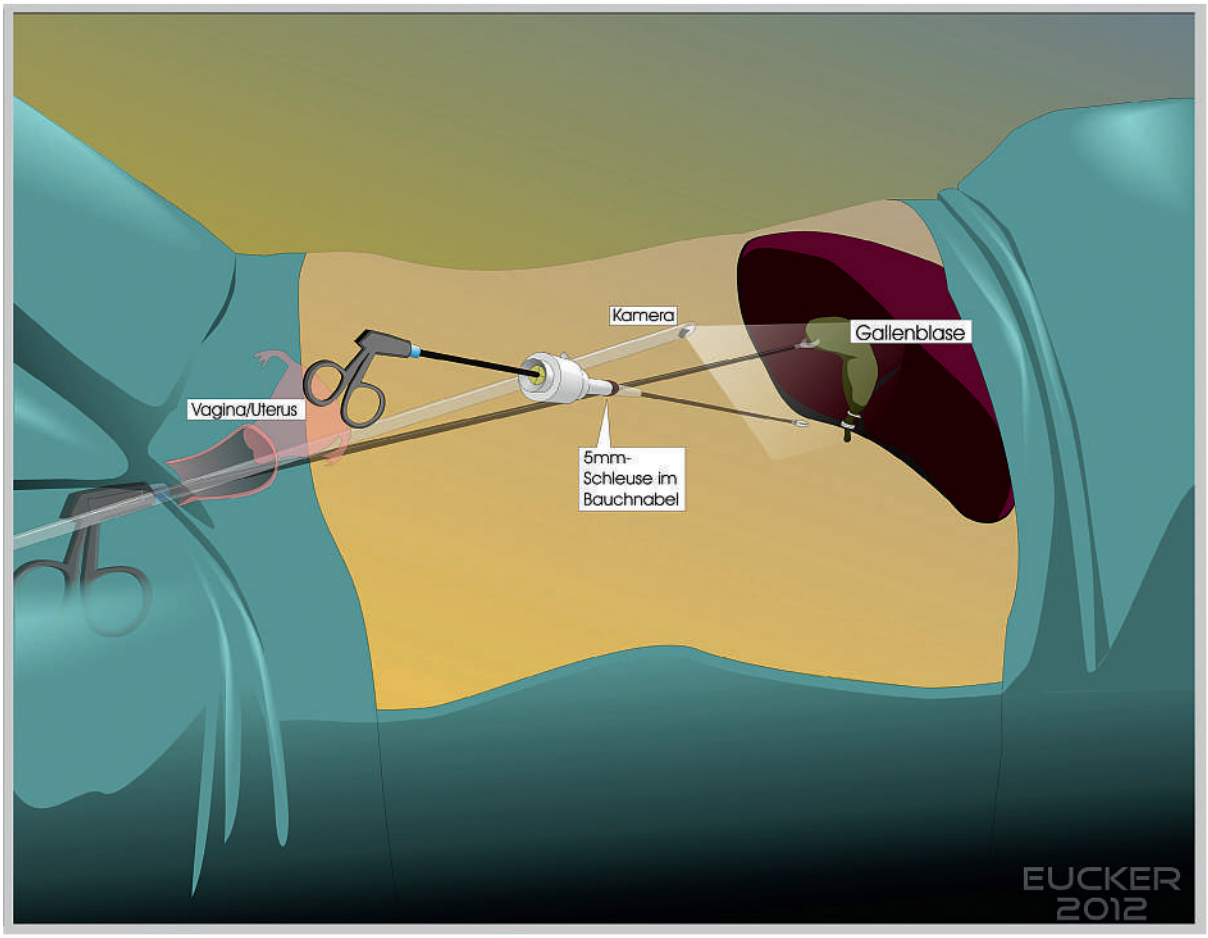

Abbildung 1
Transvaginale Hybrid-NOTES-Cholezystektomie (© D. Eucker).

logen routinemässig genutzt und hat sich fest etabliert. Der transvaginale Zugangsweg zur Cholezystektomie wurde 2007 erstmals von Zornig et al. beschrieben [9]. Bereits ein Jahr später erfolgte die erste transvaginale Sigmaresektion durch Lacy et al. [10]. Im Unterschied zur transgastrischen Operation kommen beim transvaginalen Zugang starre Instrumente (rigid-NOTES) zur Anwendung. Dabei handelt es sich, bis auf wenige Modifikationen (längere, gebogene Instrumente), um Instrumente der herkömmlichen Laparoskopie.

Obwohl eine reine NOTES-Operation, bei der alle Instrumente über einen transgastrischen oder transvaginalen Zugang parallel eingeführt werden, möglich ist, bestehen einige Schwierigkeiten. So müssen das Pneumoperitoneum und der Zugang im hinteren Scheidengewölbe blind erfolgen, ohne optische Kontrolle von innen. Durch die parallele Instrumentenführung fehlt die in der Laparoskopie wichtige Triangulation, und es sind winkelbare Instrumente erforderlich, was wiederum den Schwierigkeitsgrad der Operation erhöht. Durch das zusätzliche Einbringen eines 5-mm-Trokars, versteckt im Nabel, können diese Probleme weitgehend beseitigt werden. Die Anlage des Pneumoperitoneums erfolgt wie gewohnt über den Schnitt im Nabel. Durch den zusätzlichen Zugang ist die Triangulation der Instrumente wieder hergestellt. Es hat sich gezeigt, dass bei kleinen Trokarinzisionen (≤5 mm) nur wenig Schmerzen entstehen und dass die Gefahr für eine Trokarhernie bei diesen kleinen Inzisionen sehr gering ist [11].

NOTES mit zusätzlichem umbilikalem Zugang wird als *hybrid-NOTES* bezeichnet. Zusätzliche Instrumente können bei Bedarf problemlos durch einen oder mehrere weitere 5-mm-Trokare platziert werden, oder alternativ können 2-mm-Instrumente direkt durch die Bauchdecke eingeführt werden. Dadurch entstehen keine zusätzlichen relevanten postoperativen Schmerzen, da auf Bergeschnitte in der Bauchdecke, die mit einer Fasziennaht verschlossen werden müssen, verzichtet werden kann. In einer randomisierten Studie von Solomon et al. wurden kürzlich erstmals die herkömmliche 4-Port-Cholezystektomie sowohl mit der Single-Port- als auch mit der transvaginalen hybrid-NOTES-Cholezystektomie verglichen [12]. Es konnte gezeigt werden, dass durch das transvaginale Verfahren eine signifikante Schmerzreduktion und eine Halbierung der Rekonvaleszenzzeit erreicht werden können (Arbeitsfähigkeit: bei hybrid-NOTES nach 6 Tagen, bei Single-Port nach 13 Tagen, bei 4-Port nach 14 Tagen). In dieser Studie zeigten sich aber keine Unterschiede zwischen 4-Port- und Single-Port-Cholezystektomie.

Für die transvaginale laparoskopische rigid-hybrid-Cholezystektomie konnten wir in einer Machbarkeitsstudie zeigen, dass die Methode sowohl für die symptomatische Cholezystolithiasis wie auch für die akute Cholezystitis sicher ist. Die Konversionsrate zur herkömmlichen Laparoskopie lag bei nur 2% [13]. Auch auf eine intraoperative Cholangiographie muss mit dem neuen Zugangsweg nicht verzichtet werden. An unserer Klinik führen wir zurzeit eine entsprechende Machbarkeitsstudie durch.

Zur Vermeidung eines postoperativen Infekts im Bereich des vaginalen Zugangs werden unsere Patientinnen präoperativ einer gynäkologischen Kontrolle zugewiesen. Präoperativ erfolgt eine Dekontamination der Vagina mit einem schleimhautverträglichen Desinfektionsmittel. Wir konnten zeigen, dass dadurch eine hochsignifikante Keimreduktion erreicht wird. Es konnten während der Studie keine postoperativen Infekte identifiziert werden [14]. Auch für die transvaginal assistierte laparoskopische Sigmaresektion konnten wir in einer Studie aufzeigen, dass die Methode bei Patientinnen mit symptomatischer Divertikelkrankheit sicher ist. Die Konversionsrate zur offenen Präparatebergung über eine Pfannenstielinzision lag bei Einführung dieser Operationsmethode bei 15% [15]. Mittlerweile wird an unserer Klinik sowohl die Cholezystektomie wie auch die elektive Sigmaresektion bei Frauen bevorzugt und standardmässig über den transvaginalen Zugang durchgeführt.

In einer Bevölkerungsumfrage von 2011 zeigte sich eine grosse Skepsis der Frauen gegenüber der transvaginalen Operation. Es wurde eine hohe Rate an Dyspareunie, verminderter sexueller Empfindung und Infertilität befürchtet [16]. In unseren eigenen Studien konnten wir sowohl für die Cholezystektomie wie auch für die Sigmaresektion zeigen, dass sechs Wochen postoperativ keine vermehrte Dyspareunie oder anderweitige Störung des Sexuallebens vorhanden war [13, 15]. Die Akzeptanz für transvaginale Eingriffe ist an unserer Klinik heute hoch.

Das Operieren mittels hybrid-NOTES-Technik unterscheidet sich bis auf die Präparatebergung nicht von der herkömmlichen laparoskopischen Technik. Aus diesem Grund kann diese Technik vom versierten Laparoskopiker rasch und risikoarm erlernt werden. Nebst den beiden genannten Routineeingriffen können wir mittlerweile nach Verfeinerung der Operationstechnik und Einführung der intrakorporalen laparoskopischen Anastomosentechnik auch bei der rechtsseitigen Kolonresektionen eine transvaginale Bergung durchführen und auf den Bergeschnitt verzichten.

Ausblick

In den letzten 20 Jahren hat sich die Laparoskopie in der Viszeralchirurgie zunehmend etabliert, und für die meisten Routineoperationen ist die Laparoskopie zum Standard geworden. Nun hat die nächste Entwicklungsepoche begonnen. Sowohl die Minilaparoskopie als auch die Single-Port-Chirurgie und die hybrid-NOTES-Chirurgie haben sich als tauglich und in der Routinepraxis durchführbar erwiesen. Durch die Reduktion der Inzisionen in der Bauchdecke können Schmerzen und auch Wundkomplikationen reduziert werden. Die mit diesen Verfahren verbundene verbesserte Kosmetik, die zum Begriff der «narbenlosen Chirurgie» geführt hat, ist für uns nur ein – erfreuliches – Nebenprodukt der Methode und nicht die Triebfeder für die Weiterentwicklung dieser Techniken.

Damit sich die neuen Operationstechniken im Alltag durchsetzen können, müssen die Methoden so sicher und einfach anwendbar sein, dass Routineeingriffe wie Cholezystektomie und Appendektomie, aber auch Kolonoperationen, mit neuer Operationstechnik als Teaching-Operationen durchgeführt werden können. Dies scheint uns am ehesten bei der transvaginalen hybrid-NOTES-

Chirurgie möglich zu sein, da die Durchführung dieser Operation nicht wesentlich von der herkömmlichen Laparoskopie abweicht. Hingegen stellt die Single-Port-Chirurgie deutlich höhere Anforderungen an die Handfertigkeit des Chirurgen. Studien zur Single-Port-Chirurgie, die auch von nicht hochspezialisierten laparoskopischen Chirurgen durchgeführt wird, fehlen.

Die zweite Hürde bei der Etablierung neuer chirurgischer Techniken liegt bei den Kosten. Auch hier sehen wir einen Vorteil für die hybrid-NOTES-Chirurgie. Abgesehen von den Kosten für spezielle Mehrweg-Trokare für den vaginalen Zugang und für einen Uterusmanipulator entstehen keine zusätzlichen Materialkosten. Die Single-Port-Verfahren hingegen sind teuer, vor allem bei der Verwendung von Einweg-Trokaren und wenn zusätzliche Devices zur internen Retraktion verwendet werden.

Die «narbenlose Viszeralchirurgie» hat bereits Einzug in den chirurgischen Alltag gehalten. Durch die Vermeidung von Bergeschnitten und insbesondere durch die Einführung von verbesserten Techniken zur intrakorporalen Darm-Anastomosierung kann die Laparoskopie nun in Vollendung und nicht mehr als «laparoskopisch-assistierte» Operation durchgeführt werden. Die Weiterentwicklung der Methoden wird zeigen, welche Verfahren sich durchsetzen. Möglicherweise wird es in Zukunft auch möglich sein, die Single-Port- und die NOTES-Technik zu kombinieren.

In der Schweiz werden sämtliche durchgeführten Operationen der narbenlosen Chirurgie in einem Register der Schweizerischen Arbeitsgemeinschaft für Laparo- und Thorakoskopische Chirurgie (SALTC) erfasst; so besteht eine von den jeweiligen Kliniken unabhängige Qualitätskontrolle. Die narbenlose Chirurgie ist deshalb in unseren Augen mehr als ein Gadget der Viszeralchirurgie: Die narbenlose Chirurgie bringt relevante Vorteile für viele Patientinnen und Patienten.

Korrespondenz:
Dr. med. Sebastian Lamm, Dr. med. Daniel Steinemann
Klinik für Chirurgie
Kantonsspital Baselland
CH-4101 Bruderholz
Sebastian.Lamm[at]ksbh.ch
Daniel.Steinemann[at]ksbh.ch

Empfohlene Literatur

– Ma J, Cassera MA, Spaun GO, Hammill CW, Hansen PD, Aliabadi-Wahle S: Randomized controlled trial comparing single-port laparoscopic cholecystectomy and four-port laparoscopic cholecystemy. Ann Surg. 2011;254:22–7.
– Zornig C, Emmermann A, von Waldenfels HA, Mofid H: Laparoscopic cholecystectomy without visible scar: combined transvaginal and transumbilical approach. Endoscopy. 2007;39(10):913–5.
– Solomon D, Shariff AH, Silasi DA, Duffy AJ, Bell RL, Roberts KE: Transvaginal cholecystectomy versus single-incision laparoscopic cholecystectomy versus four-port laparoscopic cholecystectomy: a prospective cohort study. Surg Endosc. 2012:May 2 [Epub ahead of print].
– Linke GR, Tarantino I, Hoetzel R, Warschkow R, Lange J, Lachat R, et al.: Transvaginal rigid-hybrid NOTES cholecystectomy: evaluation in routine clinical practice. Endoscopy. 2010;42(7):571–5.
– Linke GR, Tarantino I, Bruderer T, Celeiro J, Warschkow R, Tarr PE, et al. Transvaginal access for NOTES: a cohort study of microbiological colonization and contamination. Endoscopy. 2012; Apr 23 [Epub ahead of print].

Die vollständige nummerierte Literaturliste finden Sie unter www.medicalforum.ch.