

# Bauchschmerzen, Obstipation und eine Raumforderung im Leberhilus – was versteckt sich dahinter?

Antonia Jakob, Jan von Mühlönen

Klinik für Viszeral-, Thorax- und Gefässchirurgie, Bürgerspital, Solothurn

## Fallbeschreibung


Ein 31-jähriger Patient aus Eritrea, der seit dreieinhalb Jahren in der Schweiz lebt und arbeitet, sucht im März 2010 seinen Hausarzt auf. Der Patient leidet seit einigen Wochen unter einer Verschlechterung des Allgemeinzustands, abdominellen und thorakalen Schmerzen sowie Obstipation mit Bleistiftstühlen von harter Konsistenz. Er wird zur weiteren Abklärung zugewiesen.

Die Schmerzen treten vorwiegend nach dem Essen sowie bei bestimmten Bewegungen auf, zum Beispiel beim Bücken. Zudem berichtet der Patient von etwas Husten ohne Auswurf, Kopf- und Gliederschmerzen, Nachtschweiss und einem Gewichtsverlust von 5 kg in sechs Monaten, Fieber hat er nicht. In Eritrea sei er immer gesund gewesen. Ein HIV-Test vor drei Monaten sei negativ ausgefallen. Anamnestisch ergeben sich keine Hinweise auf eine Tuberkuloseerkrankung in seinem früheren Leben oder in seinem Umfeld.

Bei der klinischen Untersuchung präsentiert sich der Patient in kachektischem Ernährungs- und reduziertem Allgemeinzustand. Es finden sich leicht vergrösserte, weiche Lymphknoten zervikal und inguinal. Die enorale und rektale Untersuchung ist unauffällig, ebenso der Herz-Lungen-Befund, die neurologische Untersuchung und der periphere Gefässstatus. Das Abdomen ist weich mit einer diffusen Druckdolenz, punctum maxi-

imum im Epigastrium sowie im Unterbauch, ohne Peritonismus. Die Darmgeräusche sind rege über allen vier Quadranten.

Im Eintrittslabor fällt ein moderat erhöhtes CRP von 39 mg/l auf, bei normwertigen Leukozyten und ebenfalls unauffälligem Bauchlabor (Leber-, Pankreas-, Cholesta-separameter).

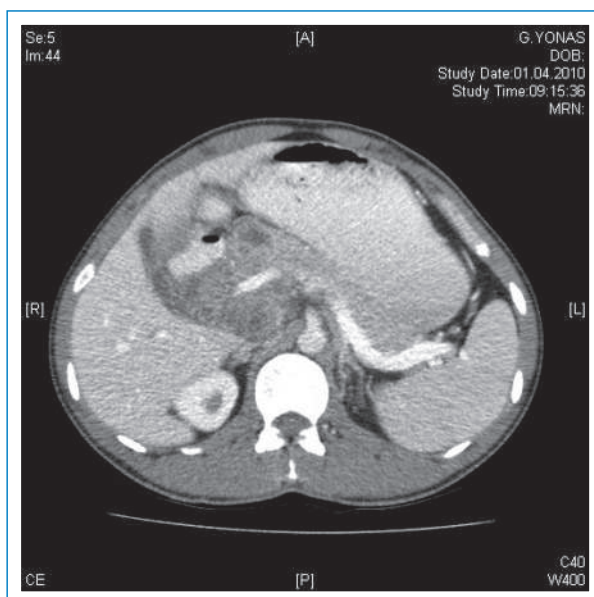
In der Computertomographie des Abdomens zeigen sich eine unscharfe, inhomogene, 7×8 cm grosse, zystoid-solid imponierende Raumforderung im Bereich des Leberhilus sowie mehrere vergrösserte Lymphknoten paraaortal und mediastinal (Abb. 1 ). Das Leber- und Milzparenchym stellen sich normal dar. Die Vena porta ist leicht eingeengt, ebenso die Vena renalis rechts. Die Vena lienalis und die mesenterialen Venen sind unauffällig. Es bestehen keine Hinweise für eine Kolitis. Das Lungenparenchym zeigt keine Anzeichen einer manifesten oder abgelaufenen Tuberkulose.

Zur weiteren Abklärung der unklaren Raumforderung im Bereich des Leberhilus wird eine diagnostische Laparoskopie durchgeführt. Die intraoperativ entnommenen Biopsien aus dem retroperitoneal gelegenen, weichen, gelblichen Tumor und einem Lymphknoten im Pfortaderbereich zeigen Epitheloidzellen und riesenzellige Granulome mit Konfluierungstendenz, verdächtig auf eine aktive Tuberkulose. Ein Interferon-Gamma-Test fällt positiv aus für Tbc-spezifische Antigene und Mitogen. Nach Rücksprache mit den Kollegen der Infektiologie wird der Patient zunächst unter der Annahme einer akuten intestinalen Tuberkulose mit einer tuberkulostatischen Viererkombination nach Hause entlassen.

## Follow-up und Therapieanpassung

Nach Austritt des Patienten treffen die Resultate der molekularen Analysen der Lymphknotenbiopsie ein: Wider Erwarten konnte keine mykobakterielle DNS mittels PCR nachgewiesen werden.

Im Rahmen der ambulanten Nachkontrollen werden bei weiterhin unklarer Diagnose im Tropeninstitut Basel unter anderem die Serologien für Schistosomiasis bestimmt, die sowohl für Adult- als auch für Ei-Schistosoma-Antigene hoch positiv ausfallen. Dieser Aspekt ist retrospektiv gut vereinbar mit den initialen CT-Bildern, die insbesondere bei fehlendem Nachweis von spezifischen Zeichen einer manifesten oder abgelaufenen Tuberkulose in der Lunge und primärem Befall der Leberpforte durchaus dem Bild einer Schistosomiasis entsprechen. Die Rücksprache mit dem involvierten Pathologen ergibt, dass histologisch eine Schistosomiasis



**Abbildung 1**


Initiales CT des Abdomens mit Raumforderung im Leberhilus.

Die Autoren haben keine finanzielle Unterstützung und keine anderen Interessenskonflikte im Zusammenhang mit diesem Beitrag deklariert.

möglich ist. Ein direkter Nachweis von parasitären Strukturen gelingt allerdings nicht.


Nach dieser Neubeurteilung werden die Tuberkulostatika sistiert, und man führt eine Therapie mit 600 mg Praziquantel 2–0–2 durch (einmalig, mit gleichzeitiger einmaliger Gabe von 50 mg Prednison).

Eine zusätzlich durchgeführte Kolonoskopie zeigt unauffällige Verhältnisse. In den Biopsien aus dem terminalen Ileum ergibt sich kein eindeutiger histopathologischer Befund, die Biopsien aus dem Kolon zeigen eine herdförmige, geringgradige Eosinophilie, vereinbar mit einer Parasitose.

Im Verlaufs-CT zwei Monate nach Praziquantel-Gabe zeigt sich eine deutliche Regredienz der zystoiden Raumforderung im Leberhilus (Reduktion auf 5×5 cm) (Abb. 2 ). Klinisch geht es dem Patienten zu diesem Zeitpunkt gut, abgesehen von einer weiterhin bestehenden Obstipationstendenz. In den Stuhlkulturen, die nach der ersten Verabreichung von Praziquantel abgenom-

men worden waren, konnten keine parasitären Strukturen nachgewiesen werden.

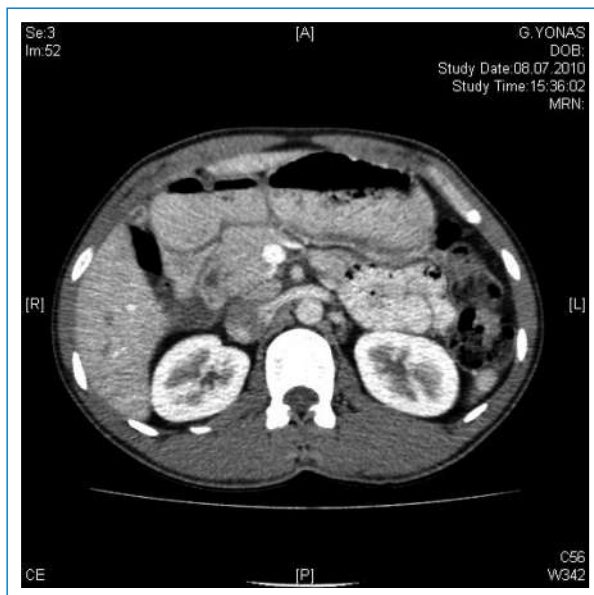## Diskussion

Schistosomiasis – auch Bilharziose genannt – ist eine durch einen parasitär lebenden Saugwurm (Pärchenegel) hervorgerufene Erkrankung (Abb. 3 ). Sie gehört weltweit mit über 200 Millionen Infizierten zu den am meisten verbreiteten Krankheiten der tropischen und subtropischen Gebiete von Afrika, Lateinamerika sowie Südwest- und Südostasien [1].

Der Mensch dient den Parasiten als Wirt, die Posthornwasserschnecke als Zwischenwirt. Die Eier werden vom Menschen mit dem Stuhl oder Urin ausgeschieden. Sie enthalten Mirazidien (Wimpernlarven), die in die Wasserschnecken eindringen und sich dort ungeschlechtlich vermehren. Die hierbei entstehenden geschlechtsdeterminierten Zerkarien (Ruderschwanzlarven) können bei Hautkontakt des Menschen mit kontaminiertem Süßwasser in den Körper eindringen. Via Lymph- und Blutgefäße gelangen sie in die Leber, wo die Paarbildung und die geschlechtliche Reifung stattfinden. Die Pärchenegel verbreiten sich anschliessend über die Mesenterialvenen in die verschiedenen Organe (Blase, Darm, Leber, Lunge, Gehirn). Die Eier werden wiederum über Kot und Urin ausgeschieden, und der Kreislauf schliesst sich.

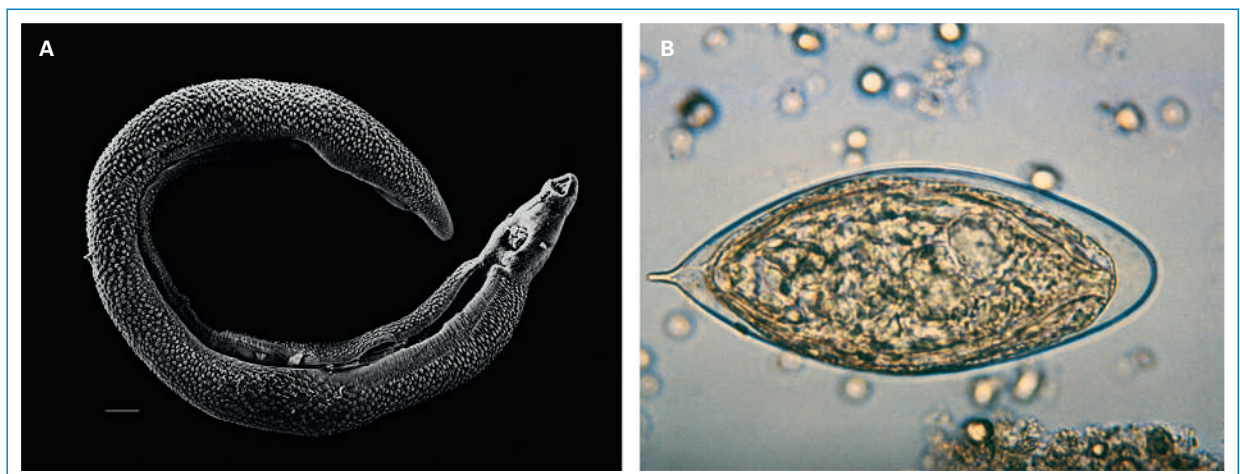Es sind unterschiedliche Formen der Bilharziose bekannt. Immunreaktionen gegen im Gewebe abgelegte Schistosomen-Eier führen zu einer entzündlichen und obstruktiven Erkrankung der ableitenden Harnwege (*S. haematobium*) oder im Falle von *S. mansoni* und *S. japonicum* zu einer intestinalen Erkrankung, hepatosplenalen Entzündung oder Leberfibrose [2]. Eine äusserst unangenehme, aber harmlose Infektion mit unterschiedlichen *Trichobilharzia*-Arten ist als Zerkariendermatitis bekannt.

Als diagnostischer Goldstandard gilt der mikroskopische Nachweis von Parasiten resp. Eiern in Exkrementen und/oder Gewebebiopsien. Alternativ kann bei negativem Resultat die Serologie herangezogen werden. Die



**Abbildung 2**

Verlaufs-CT des Abdomens mit deutlicher Regredienz des Befunds.



**Abbildung 3**

Schistosoma: adultes, männliches Tier (A) und Ei (B).

Therapie mit einer Einzeldosis Praziquantel (40 mg/kg KG) führt bei einem Grossteil der Patienten zu einer Heilung. Eine aktuelle Metaanalyse kommt zum Schluss, dass eine wiederholte Gabe von Praziquantel innerhalb von 2–8 Wochen zu einer höheren Erfolgsquote (= negativer Nachweis von Wurmeiern) führt (69–91% vs. 42–79% bei *S. mansoni*, 46–99% vs. 37–93% bei *S. haematobium*) [3]. Praziquantel ist auch bei Kindern und Schwangeren zugelassen. Bei wiederholter Exposition mit kontaminiertem Wasser oder rezidivierenden Erkrankungen empfiehlt sich eine Kombinationstherapie von Praziquantel mit Artemether oder Artesunate [4].

### Schlussfolgerung

Mit der heutigen Mobilität («travel off the beaten track») und Migration wird dieses Krankheitsbild auch in Mitteleuropa zunehmend zum Thema. Die Schistosomiasis sollte vermehrt in die differentialdiagnostischen Überlegungen miteinbezogen werden. Insbesondere ist bei

der Anamnese zu beachten, dass Krankheitssymptome – wie im vorgestellten Fall – nicht in engem zeitlichem Zusammenhang mit der Exposition stehen müssen.

---

#### Korrespondenz:

Dr. med. Jan von Mühlelen  
 FMH Chirurgie, Gefässchirurgie, FEBVS  
 Zuchwilerstrasse 41  
 CH-4500 Solothurn  
[jvonmuehlelen\[at\]bluewin.ch](mailto:jvonmuehlelen[at]bluewin.ch)

---

#### Literatur

- 1 www.who.com / www.rki.de: Robert Koch Institut, seltene und importierte Infektionskrankheiten.
- 2 Gryseels B, Polman K, Clerinx J, Kestens L. Human schistosomiasis. Review. Lancet. 2006;368:1106–18.
- 3 King CH, Olbrych SK, Soon M, Singer ME, Carter J, Colley DG. Utility of repeated praziquantel dosing in the treatment of schistosomiasis in high-risk communities in Africa: a systematic review. PLoS Negl Trop Dis. 2011; 5(9):e1321.
- 4 Liu R, Dong HF, Guo Y, Zhao QP, Jiang MS. Efficacy of praziquantel and artemisinin derivatives for the treatment and prevention of human schistosomiasis: a systematic review and meta-analysis. Parasit Vectors. 2011;17(4):201.