

Reaktive Arthritis bei gleichzeitigem Vorliegen von Enteritis und Urethritis

Martin Gürtler^a, Patrick Brunner^b, Philip Tarr^c

^a Gesundheitszentrum Allschwil

^b Universität Basel, Medizinische Fakultät

^c Infektiologie und Spitalhygiene, Medizinische Universitätsklinik, Kantonsspital Bruderholz

Fallbeschreibung


Am 10. Oktober 2011 wurde ein seit 2001 in der Schweiz wohnhafter, 17-jähriger thailändischer Patient auf der Notfallstation des Universitätsspitals Basel wegen wellenförmig auftretender, stechender Bauchschmerzen, wässriger Diarrhoe sowie Pollakisurie und Dysurie vorgestellt. Im Labor waren folgende Werte erhöht: Lc 12 000/µl, CRP 21 mg/l, Urin-Leukozyten ++ und Urin-Hämoglobin +++. Bei Verdacht auf Enteritis erhielt der Patient Buscopan und die Empfehlung, sich bei Persistenz der Dysurie auf der urologischen Poliklinik zu melden.

Fünf Tage später stellte er sich in der Praxis-Sprechstunde vor mit vor zwei Tagen akut aufgetretenen linksseitigen Knieschmerzen. Die Bauchschmerzen seien regredient, und es bestünden lediglich noch breiige Durchfälle. Fieberepisoden, Schüttelfrost oder ein Trauma wurden verneint.

Klinisch imponierte eine diskrete Überwärmung ohne Rötung, ein Kniegelenkerguss mit einer schmerzbedingten, deutlichen Bewegungseinschränkung des linken Knies. Laborchemisch fanden sich Lc von 8900/µl ohne Linksverschiebung und ein CRP von 78 mg/l. Wir gingen nicht von einer bakteriellen/septischen Arthritis aus, weil die entsprechende Klinik fehlte (Fieber, Schüttelfrost, Rötung, deutliche Überwärmung). Eine Gicht-Arthritis war bei diesem jungen Patienten sehr unwahrscheinlich (Serum-Harnsäure normwertig). Bei regredienten Abdominal-Beschwerden mit diskordant hohem CRP (78 mg/l) und dem Verdacht auf eine peri- und postenteritische reaktive Monoarthritis des linken Knies verschrieben wir eine Therapie mit Ciprofloxacin für 5 Tage, Diclofenac sowie Amerikaner-Stöcken zur Entlastung.

Fünf Tage später waren die Knieschmerzen deutlich regredient, die Abdominal-Beschwerden waren verschwunden. Dazu passte das rückläufige CRP (29 mg/l). Wegen erneuter Leukozytose von 14 200/µl und erhöhten Transaminasen (ASAT 63 U/l, ALAT 216 U/l) wurde eine vertiefte Anamnese durchgeführt. Sie ergab einen regelmässigen Cannabis- und Alkoholkonsum sowie gelegentlich ungeschützten Sex mit Prostituierten. Urethralen Ausfluss verneinte der Patient. Wenige Tage vor der Notfallkonsultation habe er schmerzlose, gerötete Augen bemerkt. Die serologischen Untersuchungen für Hepatitis A/B/C, Lues und HIV waren negativ. IgG gegen CMV und EBV sprachen für durchgemachte Infektionen. Eine Woche später klagte der Patient über erneut zunehmende Schmerzen im linken Knie nach selbständigem Sistieren von Diclofenac. Klinisch fanden sich ein Extensionsdefizit von 20° sowie ein Kniegelenkerguss. Das Labor zeigte Lc 9100/µl ohne Linksverschiebung, ein


mit 45 mg/l wieder angestiegenes CRP, ASAT 72 U/l, ALAT 209 U/l. Eine Kniegelenkspunktion lehnte der Patient ab. Weitere diagnostische Schritte sollten den Verdacht auf eine reaktive Arthritis erhärten und die Verlaufsdokumentation ermöglichen.

MRT-Aufnahmen mit Fettsättigung, T2- und PD-Gewichtung zeigten die typischen Frühbefunde einer der Gruppe der Spondylarthropathien zuzuordnenden Arthritis (Abb. 1A, 1B, 1C ). Das HLA-B27 war negativ. Serologische Titer von möglichen enteritischen Keimen (Salmonellen, Shigellen, Yersinien, Campylobacter) und die Borrelien-Serologie waren negativ. Der negative Nachweis von Chlamydia-trachomatis-DNA im Urin mittels Polymerase-Ketten-Reaktion (PCR) sprach gegen eine entsprechende Infektion, Mycoplasma-genitalium-DNA im ersten Morgenurin war positiv.

Nach Rücksprache mit den Spezialisten der Rheumatologie und Infektiologie erhielt der Patient zur adäquaten Behandlung des nachgewiesenen Erregers eine Einzeldosis Azithromycin 1 g p.o. In der Folge wurde der Patient beschwerdefrei, die PCR auf Mycoplasma-genitalium-DNA wurde negativ. Bei der letzten Kontrolle (Februar 2012) war der Patient nach wie vor beschwerdefrei.

Diskussion

Bei unserem Patienten postulieren wir aufgrund der Anamnese, der passenden Klinik, des Labors und der radiologischen Befunde eine reaktive Arthritis (ReA) [1]. Es kann sich hier sowohl um eine Enteritis-assoziierte ReA handeln als auch um eine post-urethritische, Mycoplasma-genitalium-assoziierte, sexuell akquirierte ReA (SARA).

Der Begriff reaktive Arthritis wurde erstmals 1969 verwendet. Er bezeichnet eine entzündliche Gelenkerkrankung, die einer extraartikulären bakteriellen Infektion folgt. Gemäss der primären extraartikulären Infektion werden im Wesentlichen die posturethritische und die postenteritische ReA unterschieden. Primäre respiratorische Infekte als Auslöser einer ReA sind seltener (Tab. 1 .

Der Unterschied zur bakteriellen («septischen») Arthritis besteht darin, dass bei der ReA zwar nicht replikative Erregerbestandteile (z.B. bakterielle Antigene) im Gelenk nachweisbar sein können, das auslösende infektiöse Agens sich aber nicht aus dem synovialen Kompartiment kultivieren lässt (sterile inflammatorische Synovitis [2]). Mit der Trias Konjunktivitis, Urethritis und Arthritis handelt es sich hier um das klassische «Reiter-Syndrom»,

Die Autoren haben keine finanzielle Unterstützung und keine anderen Interessenskonflikte im Zusammenhang mit diesem Beitrag deklariert.

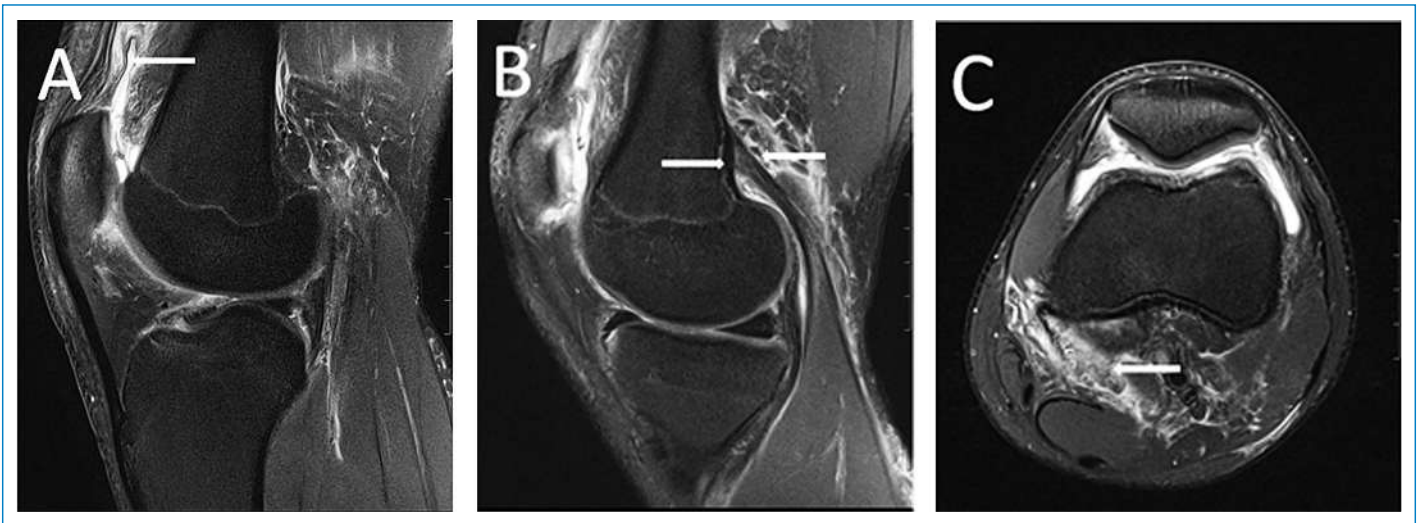


Abbildung 1

A: Entzündlich verdickte Synovialis (Pfeil) und retro- sowie suprapatellar betonter Kniegelenkerguss als Zeichen einer Synovitis. **B:** Auftreibung (Pfeil) mit Signalinhomogenität am Ansatz der Gastrocnemiussehne als Zeichen einer Enthesitis. **C:** Periartikuläres Weichteilödem (Pfeil).

erstmalig beschrieben im Jahr 1916 von Prof. Hans Reiter. Hans Reiter war im Dritten Reich Leiter des Reichsgesundheitsamts und verantwortlich für 200 000 politisch motivierte Zwangssterilisationen und 170 000 vom Regime veranlasste systematische Morde unter dem Deckmantel der Euthanasie als Teil der nationalsozialistischen «Rassenhygiene». Das Eponym «Reiter-Syndrom» sollte deswegen in Übereinstimmung mit internationalen Experten nicht mehr verwendet werden [3]. Die Diagnose basiert auf einer passenden Klinik sowie dem Nachweis einer vorausgehenden oder persistierenden Infektion. Die Symptome treten nicht immer

gleichzeitig und, abhängig vom Auslöser, meist erst nach 1–4 Wochen auf.

Die geschätzte Prävalenz der ReA liegt bei 30–40/100 000, die Inzidenz bei 5–28/100 000 [2]. Nach einem enteralen oder urogenitalen Infekt tritt bei 1–3% aller Patienten eine ReA auf. Bei 15–50% aller ReA-Patienten kommt es zumindest zu einem oder auch zu mehreren Rückfällen, bei 30% entwickelt sich ein chronischer Verlauf. Bei entsprechenden Symptomen sollte deshalb eine ReA in Betracht gezogen werden (Tab. 2 ↩).

Die ReA gehört zur Gruppe der Spondylarthropathien. Diese Gruppe, die durch gemeinsame rheumatische Symptome charakterisiert ist, hat eine genetische Assoziation zur HLA-B27-Variante des HLA-B-Proteinkomplexes. Mit Hilfe dieses Proteins (MHC-Klasse I) wird das Antigen den CD8+-T-Lymphozyten präsentiert und löst eine spezifische Immunantwort aus. Es existieren verschiedene Hypothesen, wie HLA-B27 im Rahmen der Infektabwehr zu autoreaktiven Prozessen führt. Das Gen ist gemäss Literatur bei 45–90% der Patienten mit ReA präsent [1]. Es erhöht das Risiko für eine ReA um das 50- bis 100fache [1]. Der Nachweis des HLA-B27 ist von Interesse, weil bei Positivität das Risiko für einen schweren oder chronifizierenden Verlauf der ReA erhöht ist. Insbesondere wegen der möglichen axialen Mitbeteiligung ist bei HLA-B27-positiven Patienten eine häufigere Kontrolle und falls nötig eine intensiviertere Therapie angezeigt [2].

Die spezielle Problematik in unserem Fall besteht im gleichzeitigen Vorliegen einer Enteritis und einer Urethritis. Sowohl die Enteritis als auch die Urethritis kommen als Auslöser der ReA in Frage. Die Enteritis kann trotz negativer Testresultate wegen der tiefen Sensitivität der serologischen Tests nicht als Auslöser ausgeschlossen werden. Die erhöhten CRP-Werte als Ausdruck der inflammatorischen Aktivität der ReA sind vereinbar mit CRP-Werten in der Literatur (Range <6–107) [5]. Ein normales CRP schliesst aber eine ReA nicht aus.

Die Erregerdiagnostik gelingt nicht immer. Sie basiert typischerweise auf dem serologischen oder direkten Nachweis des auslösenden Agens an der Eintrittspforte

Tabelle 1

Reaktive Arthritis: auslösende Bakterien und Eintrittspforte.

Eintrittspforte	Bakterien
Urogenitaltrakt	<i>Chlamydia trachomatis</i>
	<i>Ureaplasma urealyticum</i>
	<i>Mycoplasma genitalium</i>
	<i>Mycoplasma hominis</i>
	<i>Neisseria gonorrhoeae</i>
	<i>Gardnerella vaginalis</i>
Gastrointestinaltrakt	<i>Yersinia enterocolitica</i>
	Salmonellen
	<i>Shigella flexneri</i>
	<i>Campylobacter jejuni/coli</i>
	<i>Clostridium difficile</i>
	<i>Brucella abortus</i>
Respirationstrakt	<i>Chlamydia pneumoniae</i>
	β-hämolyisierende Streptokokken
	<i>Mycobacterium tuberculosis</i>
Andere Infektionen	<i>Borrelia burgdorferi/afzelii</i>
	Staphylokokken
	<i>Bartonella henselae</i>
	<i>Brucella abortus/melitensis</i>
	Leptospiren

oder im Gelenk. Bei sexuell aktiven Patienten sind urogenitale Infektionen zu suchen, dies ist auch mittels PCR in der ersten Portion des Morgenurins möglich. Urogenitale Infekte sind häufig asymptomatisch. Sie sind aber wegen der hohen Durchseuchungsrate (bis 10% der jungen, sexuell aktiven Bevölkerung) und als häufigste Ursache der erworbenen Infertilität der Frau ein ernstzunehmendes Problem. *Mycoplasma genitalium* ist ein gut etablierter Urethritis-Keim [2].

Da der Erreger aus der Synovia nicht kultiviert werden kann, bietet sich der intraartikuläre Antigennachweis (Synovialproben) mittels PCR an, um den klinischen Verdacht auf eine ReA zu erhärten. Ausserdem soll durch die Gelenkspunktion wenn möglich eine septische oder Kristall-assoziierte Arthritis ausgeschlossen werden.

Therapie

Die Therapie bei einer bestätigten ReA soll im Fall einer Urethritis mit der adäquaten einmaligen Elimination der triggernden Infektion beginnen. Die Reduktion von Schmerz und Entzündung erfolgt symptomatisch, bei chronischen Verlaufsformen werden Immunsuppressiva eingesetzt.

Elimination der triggernden Infektion

Bei unserem Patienten mit initialem Verdacht auf eine Enteritis als Auslöser setzten wir bei noch bestehenden Symptomen zur Therapie Ciprofloxacin ein. Die im weiteren Verlauf apparente Urethritis behandelten wir mit Azithromycin. Der einmalige Einsatz von Antibiotika (AB) inklusive Partnerbehandlung bei reaktiver Arthritis ist vor allem bei Urogenitalinfekten gerechtfertigt. Insbesondere bei Chlamydien als Auslöser kann dadurch das Auf-

treten einer Arthritis (vor allem bei schon früher durchgemachter ReA) möglicherweise verhindert werden.

Gastrointestinale Infekte zeigen häufig einen Spontanverlauf, und die Wirksamkeit einer antibiotischen Behandlung bezüglich des Verlaufs einer bereits etablierten ReA ist nicht geklärt. Ein möglicher Nutzen einer langfristigen AB-Therapie wurde bis jetzt erst in einer Studie für Urethritis mit *Chlamydia trachomatis* gezeigt [6]. Doxycyclin und einige andere AB könnten jedoch auch aufgrund ihrer antikollagenolytischen und antiinflammatorischen Eigenschaften einen therapeutischen Effekt haben [1]. Es sind weitere Studien notwendig, um den Stellenwert einer Langzeitbehandlung mit AB bei chronischer ReA beurteilen zu können.

Reduktion von Schmerz und Entzündung

Bei einer ReA sind, neben lokalen physikalischen Massnahmen, vor allem nichtsteroidale Antirheumatika (NSAR) die Therapie der ersten Wahl. Lokale Steroidinfiltrationen können bei Gelenkbeteiligung, bei Enthesitiden oder bei axialem Befall hilfreich sein. Die systemische Applikation von Glukokortikoiden zeigt oft wenig Wirkung, kann jedoch bei Therapieresistenz und ausgedehntem Befall versucht werden.

Behandlung chronischer Verlaufsformen

Die meisten ReA zeigen innert sechs Monaten eine Spontanheilung. Bei therapierefraktären, chronischen Verläufen (>3 Monate) sind immunmodulierende/immunsuppressive Therapien, sogenannte Disease-modifying antirheumatic drugs (DMARD) indiziert. Häufig werden Sulfasalazin (besser untersucht) oder Methotrexat eingesetzt. Biologika, insbesondere TNF-alpha-Hemmer, können bei Versagen oder Kontraindikation für klassische DMARD eingesetzt werden. Auch hier ist die Datenlage ungenügend.

Tabelle 2

Klinisches Spektrum der reaktiven Arthritis.

Gelenke	Mono-/Oligoarthritis (v.a. Sprung-, Knie-, Hüftgelenk)
Urogenitaltrakt	Urethritis Prostatitis Hämorrhagische Zystitis Salpingitis
Gastrointestinaltrakt	Ileitis/Kolitis
Schleimhaut	Balanitis circinata Schmerzlose orale Ulzerationen
Haut	Keratoderma blenorrhagicum Erythema nodosum
Augen	Sterile Konjunktivitis Uveitis anterior
Herz	Aortitis Perikarditis
Weitere Organe	Daktylitis (v.a. Zehen) Enthesiopathien v.a. Achillessehne) Sakroiliitis Spondylitis

Verdankung

Die Autoren danken Dr. med. Th. Egelhof, Radiologie Merian Iselin Spital, Basel, für die Bereitstellung der MRI-Bilder und Dr. T. Vogt, Rheumatologische Universitätsklinik, Felix Platter-Spital, Basel, für die Durchsicht des Artikels.

Korrespondenz:

Martin Gürtler
Gesundheitszentrum Allschwil
Baslerstrasse 126
CH-4123 Allschwil
[Guertler\[at\]hin.ch](mailto:Guertler[at]hin.ch)

Literatur

- Hamdulay SS, Glynne SJ, Keat A. When is arthritis reactive? *Postgrad Med J.* 2006;82(969):446–53.
- Rihl M, Kuipers JG. Reactive arthritis: from pathogenesis to novel strategies. *Z Rheumatol.* 2010;69(10):864–70.
- Rosner I. Reiter's syndrome versus reactive arthritis: Nazi-phobia or professional concerns? *Isr Med Assoc J.* 2008;10(4):296–7.
- West SG, Meehan RT, et al. Reiter's Syndrome and Reactive Arthritides. *Rheumatology Secrets Second Edition.* 2002:269–75.
- Rowe IF, Sheldon J, Riches PG, Keat AC. Comparative studies of serum and synovial fluid C reactive protein concentrations. *Ann Rheum Dis.* 1987;46(10):721–6.
- Carter JD, Espinoza LR, Inman RD, Sneed KB, Ricca LR, Vasey FB, et al. Combination antibiotics as a treatment for chronic Chlamydia-induced reactive arthritis: a double-blind, placebo-controlled, prospective trial. *Arthritis Rheum.* 2010;62(5):1298–307.