

Schwere Pneumonien mit Makrolid-resistenten Mykoplasmen in der Schweiz

Adrienne Tschan^a, Maja Weisser^b, Beat Frank^a, Roger Dumke^c, Michael Tamm^d, Edelbert Imhof^e, Gerd Laifer^a

^a Klinik für Innere Medizin und ^e Abteilung Pneumologie, Stadtspital Triemli, Zürich, ^b Abteilung Infektiologie und ^d Pneumologie, Universitätsspital Basel, ^c Institut für Medizinische Mikrobiologie und Hygiene, Technische Universität Dresden


Einleitung

Mycoplasma pneumoniae ist als sogenannt atypisches Bakterium einer der am häufigsten nachgewiesenen Erreger von Atemwegsinfektionen bei Kindern und Erwachsenen und für bis zu 20% aller ambulant erworbenen Pneumonien verantwortlich. Nur ca. 10% der Infizierten entwickeln eine Pneumonie, deren benigner und oft subklinischer Verlauf in der Literatur betont wird («walking pneumonia»). Dennoch sind ca. 5% der Erkrankten hospitalisationspflichtig. Auch fulminante Verläufe mit respiratorischem Versagen und Todesfällen vor allem bei jungen, bisher gesunden Erwachsenen sind bekannt [1]. Es wird angenommen, dass schwere Verläufe unterdiagnostiziert sind und erst in den letzten Jahren aufgrund besserer Nachweismethoden vermehrt identifiziert wurden.

Da *M. pneumoniae* keine Zellwand aufweist, sind β -Lactam-Antibiotika wirkungslos. Makrolide (ML) gelten als Erstlinien-Antibiotika und sind bei Kindern die einzige unbedenkliche Option. Neuere Fluoroquinolone und Doxycyclin sind Therapiealternativen. Seit 2001 wurden vor allem in Südostasien erste Makrolidresistenzen berichtet mit – je nach Region – alarmierend hohen Resistenzraten von 70 bis 80% in den folgenden Jahren [2]. Auch in Mitteleuropa und Israel wurde in den letzten Jahren vereinzelt über ML-Resistenzen berichtet, wenn auch in deutlich geringerem Ausmass [3].


Wir beschreiben zwei immunkompetente Patientinnen mit schweren Pneumonien mit Makrolid-resistenten Mykoplasmen. Nach unserer Kenntnis sind dies die ersten Fälle, über die in der Schweiz berichtet wird.

Fallbericht 1

Eine bisher gesunde 46-jährige Frau mit ambulant erworbener Pneumonie wurde wegen einer fehlenden klinischen Besserung trotz zehn Tagen Antibiotikatherapie (3 Tage Azithromycin gefolgt von 7 Tagen Amoxicillin/Clavulansäure) zugewiesen. Bei Eintritt war die Patientin febril (38,5 °C), tachypnoeisch (AF 30/min) und hypoxämisch (pO₂ 7,1 kPa). Die Leukozytenzahl war normal, das CRP mit 328 mg/l deutlich erhöht. Computertomographisch zeigten sich bilateral ausgedehnte pneumonische Infiltrate (Abb. 1 ) . Die Therapie wurde auf Piperazillin-Tazobactam und Clarithromycin gewechselt, letzteres wurde nach Erhalt eines negativen Legionellen-Antigens gestoppt. Kulturen aus dem Blut und einer bronchoalveolären Lavage (BAL) waren ohne Bakterienwachstum, das Pneumokokken-Antigen war negativ. Auf-

grund einer weiteren respiratorischen Verschlechterung wurde zusätzlich Doxycyclin verabreicht. Mittels Nachweis von Kälteagglutininen im Serum und einer positiven PCR aus der BAL konnte die Diagnose einer Pneumonie durch *M. pneumoniae* gestellt werden. Das initiale Therapieversagen auf Azithromycin liess eine Makrolid-Resistenz vermuten. Diese konnte am deutschen Konsiliarlaboratorium für Mykoplasmen in Dresden durch den Nachweis einer Punktmutation an Position 2063 (A→G) des 23S-rRNA-Gens des *M. pneumoniae*-Stamms bestätigt werden. Unter Doxycyclin zeigte sich ein erfreulicher Verlauf mit rascher klinischer Besserung. Bei einer Kontrolluntersuchung nach sechs Wochen war die Patientin beschwerdefrei.

Fallbericht 2

Eine ebenfalls 46-jährige Raucherin mit anamnestisch rezidivierenden Bronchitiden stellte sich mit Fieber bis 39 °C, Schüttelfrost, Husten und zunehmender Abgeschlagenheit einen Tag nach einer Grippeimpfung beim Hausarzt vor. Auf eine Therapie mit Amoxicillin/Clavulansäure bei Verdacht auf Infekt der unteren Atemwege entwickelte sie Durchfall, so dass auf Clarithromycin gewechselt wurde. Bei fehlender Besserung der respiratorischen Symptome wurde die Patientin eine Woche nach Symptombeginn hospitalisiert. Bei Eintritt war sie in einem leicht reduzierten Allgemeinzustand, afebril, normoton und normokard. Die SaO₂ betrug 95% unter Raumluft. Die Atemgeräusche links basal waren abgeschwächt, neben einem verlängerten Exspirium konnten linksseitige diskontinuierliche Nebengeräusche auskultiert werden. Radiologisch fand sich ein Infiltrat im linken Unterlappen (Abb. 2 ) . Im Blut zeigten sich eine Leukozytose von 17,2 × 10⁹/l mit Neutrophilie, eine leichte Anämie und eine Erhöhung von CRP (80 mg/l) und Leberwerten (2–4× Norm). Bronchoskopisch fiel ein eindrückliches Mucus plugging mit viel eitrigem Sekret auf sowie Soorbeläge bis in die Trachea. In der Kultur wuchs Rachenflora und *Candida albicans*. Die PCR für *M. pneumoniae* war positiv mit 12 800 000 Kopien/ml. Die initiale Therapie mit Piperacillin/Tazobactam und Fluconazol wurde nach Erhalt der mikrobiologischen Befunde auf Clarithromycin umgestellt. Bei deutlich obstruktivem Auskultationsbefund wurde zusätzlich Methylprednisolon 40 mg/d i.v. verabreicht. In den ersten drei Tagen wurden Schleimpfropfen bronchoskopisch abgesaugt. Nach initialer klinischer Besserung kam es nach sechs Tagen erneut zu Fieber, Dyspnoe, einem zunehmendem Sauerstoffbedarf und rezidivierenden Sät-

Die Autoren haben keine finanzielle Unterstützung und keine anderen Interessenskonflikte im Zusammenhang mit diesem Beitrag deklariert.

tigungsabfällen bis auf 72%, so dass die Patientin auf der Intensivstation nichtinvasiv beatmet werden musste. Die antibiotische Therapie wurde bei vermuteter Resistenz auf Levofloxacin gewechselt. Unter dieser Therapie verbesserte sich die Dyspnoe rasch, die Steroide konnten bis

auf 20 mg Prednison/d reduziert werden. Nach zehn Tagen wurde die Antibiotikatherapie gestoppt. In der Resistenzprüfung konnte eine identische Punktmutation für ML-resistente Mykoplasmen wie bei der Patientin des Fallberichts 1 nachgewiesen werden. Im Verlauf erholte sich die Patientin langsam, eine bronchopulmonale Obstruktion persistierte jedoch noch drei Monate später. Das nach drei Monaten durchgeführte CT des Thorax zeigte eine Restkonsolidation im linken Unterlappen.

Kommentar

Mykoplasmen werden bei Haushaltkontakten leicht übertragen und können unterschiedliche und verschiedenen schwere Atemwegserkrankungen auslösen; von Pharyngitiden über Pneumonien bis zu immunvermittelten Reaktionen wie lymphoplasmazellulären Bronchitiden oder organisierenden Pneumonien. Die wenigen bekannten Virulenzfaktoren von *M. pneumoniae* – z.B. Adhäsine – sind relativ gut untersucht. Der Schweregrad der Erkrankung scheint abhängig zu sein von patientenspezifischen Faktoren und von der Konzentration eines Zytotoxins [4].

Die steigende Prävalenz von ML-resistenten Mykoplasmenstämmen ist in Südostasien bereits zu einem relevanten klinischen Problem geworden und wurde in den vergangenen Jahren auch in Mitteleuropa beobachtet: So wurden in den Jahren von 2003 bis 2008 in Deutschland mittels Real-time-PCR und Sequenzierung des 23S-rRNA-Gens bei 1,2% von 167 respiratorischen Materialien bei bewiesenen Mykoplasmen-Pneumonien ML-Resistenzen festgestellt [3]. In Frankreich, wo vor 2005 keine Resistenzen beschrieben wurden, waren von 2005 bis 2007 bereits 9,8% von 51 Stämmen ML-resistent. In Italien und Israel wurden in Outbreak-Situationen sogar in 26 bzw. 30% der Fälle ML-Resistenzen nachgewiesen. Dass der Nachweis einer ML-Resistenz klinisch relevant ist, bewies eine japanische Vergleichsstudie mit Therapieerfolgen bei Makrolidbehandlung in 92% bei ML-sensiblen und 23% bei ML-resistenten Mykoplasmen [5]. Patienten mit resistenten Isolaten benötigten eine längerdauernde Antibiotikatherapie, und es dauert länger bis zum Verschwinden des Fiebers.

In den vergangenen Jahren wurden signifikante Fortschritte zum Nachweis von *M. pneumoniae* gemacht. Dennoch werden die meisten respiratorischen Infektionen mit diesem Keim heutzutage nicht identifiziert, da schnell verfügbare Nachweismethoden noch kaum Eingang in die Diagnostik von Atemwegsinfektionen gefunden haben. Nukleinsäure-Amplifikations-Tests sind dank ihrer hohen Sensitivität und Spezifität heute die bevorzugte Nachweismethode für Mykoplasmen aus respiratorischen Materialien. In den letzten Jahren wurden auch PCR-Assays entwickelt zum Nachweis von Punktmutationen in der Peptidyltransferase-Region (Domäne V) des 23S-rRNA-Gens von *M. pneumoniae* [3]. Diese Tests sind zwar sehr zuverlässig, aber zeitaufwendig und arbeitsintensiv und werden nur in speziellen Laboratorien durchgeführt (z.B. deutsches Konsiliarlaboratorium für Mykoplasmen an der TU in Dresden). Verschiedene Mutationen sind mit einer Makrolid-Resistenz assoziiert,

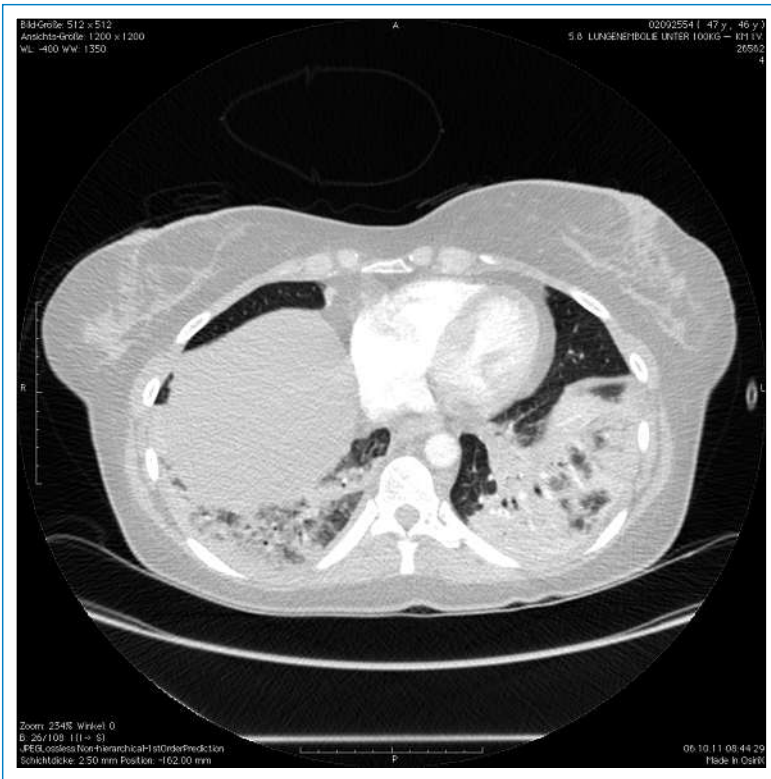

Abbildung 1
Computertomographie des Thorax mit bilateral basal betonten Infiltraten.

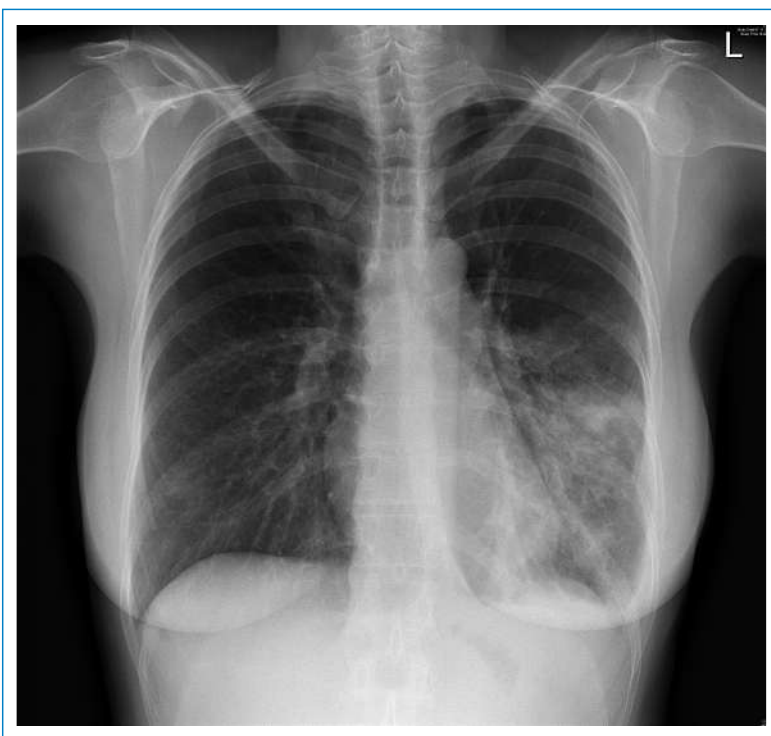


Abbildung 2
Thorax-Röntgen mit pneumonischem Infiltrat links basal.

von denen die bei unseren Patientinnen nachgewiesene A2063G-Mutation mit 90% weitaus am häufigsten ist. Das simultane Auftreten eines ML-resistenten (A2063G) und eines ML-sensiblen (A2063A) Genotyps unter einer Azithromycin-Therapie ist beschrieben und weist auf eine De-novo-Mutation unter einer Makrolidtherapie hin. Zusammen mit der experimentellen Erkenntnis, dass eine subtherapeutische Azythromycin-Exposition zu einer A2063G-Mutation führen kann, liegt der Verdacht nahe, dass tiefe Azythromycin-Konzentrationen auf der mukosalen Oberfläche des respiratorischen Epithels zur Induktion von ML-Resistenzen bei Mykoplasmen beitragen. Dieser Umstand sollte bedacht werden beim immer häufigeren unkritischen Einsatz von Azythromycin als «immunmodulierende» Substanz bei Patienten mit COPD.

Zusammenfassung

Wir berichten über zwei verzögert verlaufende schwere Pneumonien mit Makrolid-resistenten *M. pneumoniae*-Isolaten. Nach unserer Kenntnis sind dies die ersten beiden Fälle, die in der Schweiz beschrieben sind. Sie bestätigen eine zwar limitierte, aber nicht zu vernachlässigende Tendenz zu ML-resistenten Mykoplasmen in Mitteleuropa. Bei einer nachgewiesenen Mykoplasmen-Pneumonie sollten ein fehlendes klinisches Ansprechen auf eine Makrolidtherapie an eine ML-Resistenz denken lassen und eine entsprechende Testung in Erwägung

gezogen werden. Die zuständigen Fachgremien müssen diskutieren, ob ein epidemiologisches Monitoring bezüglich des Auftretens ML-resistenter *M. pneumoniae*-Stämme mittels molekularer Methoden in der Schweiz nötig ist.

Korrespondenz:

Dr. Gerd Laifer
Klinik für Innere Medizin
Stadtspital Triemli
Birmensdorferstrasse 496
CH-8063 Zürich
[gerd.laifer\[at\]triemli.zuerich.ch](mailto:gerd.laifer[at]triemli.zuerich.ch)

Literatur

- 1 Kannan TR, Hardy RD, Coalson JJ, Siegel JD, Cagle M, Musatovova O, et al. Fatal outcomes in family transmission of *Mycoplasma pneumoniae*. *Clin Infect Dis*. 2012;54:225–31.
- 2 Okazaka N, Narita M, Yamada S, Izumikawa K, Umetsu M, Kenri T, et al. Characteristics of macrolide-resistant *Mycoplasma pneumoniae* strains isolated from patients and induced with erythromycin in vitro. *Microbiol Immunol*. 2001;45:617–20.
- 3 Dumke R, von Baum H, Lück PC, Jacobs E. Occurrence of macrolide-resistant *Mycoplasma pneumoniae* strains in Germany. *Clin Microbiol Infect*. 2010;16:613–6.
- 4 Techasaensiri C, Tagliabue C, Cagle M, et al. Variation in colonization, ADP-ribosylating and vasculating cytotoxin, and pulmonary disease severity among *Mycoplasma pneumoniae* strains. *Am J Resp Crit Care Med*. 2010;182:797–804.
- 5 Matsubara K, Morozumi M, Okada T, Matsushima T, Komiyama O, Shoji M, et al. A comparative clinical study of macrolide-sensitive and macrolide-resistant *Mycoplasma pneumoniae* infections in pediatric patients. *J Infect Chemother*. 2009;15:380–3.