



Wie kommt die Perlenkette in die Leber?

Beat Knechtle^a, Janek Binek^b

^a Facharzt für Allgemeinmedizin, Gesundheitszentrum St. Gallen, St. Gallen

^b Facharzt für Gastroenterologie, Gastroenterologie am Rosenberg, St. Gallen

Fallbeschreibung

Der 21-jährige Gärtner meldet sich wegen langwieriger Rückenschmerzen. Aufgrund des protrahierten Verlaufs wird ein Röntgenbild der Wirbelsäule angefertigt, das eine ausgeprägte rechtskonvexe Rotationsskoliosefehlstellung der lumbalen Wirbelsäule zeigt. Als Nebenbefund multiple Verkalkungen im Oberbauch rechts (Abb. 1 ). Die weitere Abklärung dieses Befundes erfolgte initial mit einer Computertomographie (Abb. 2 )

Kommentar


Parenchymatöse Leberverkalkungen werden in der Regel in bildgebenden Verfahren als Nebenbefund festgestellt, und oft lässt sich die Ätiologie nicht eindeutig abklären. Möglich sind verkalkte Hämatomate (nach Nekrose wegen Trauma oder Spontanblutung), alte Abszesse, *Echinococcus cysticus* im Endstadium, verkalkte dystrophische Lebertumoren wie Hämangiomen, selten eine Tuberkulose (in der Regel miliäre Verkalkungen), eine Sarkoidose und maligne primäre oder sekundäre Leberneoplasien. Kolonkarzinometastasen zeigen bis in 19% Verkalkungen. Benigne Zysten sind in knapp 10% und biliäre zystische Neoplasien in einem Drittel verkalkt. Beim *E. cysticus* können Verkalkungen der Zysten an der Wand auftreten.

Bei unserem Patienten können alle diese Veränderungen ausgeschlossen werden, da solide oder zystische Anteile fehlen. Es sind aber seltene Fälle bei älteren Patienten beschrieben, in denen ein Klatskin-Tumor als intrahepatische Lithiasis interpretiert wurde [1]. Die lineare Anordnung erinnert an eine segmentale Hepaticolithiasis, allerdings ohne Dilatation der Gallenwege. Die Hepaticolithiasis ist in unserem Fall unwahrscheinlich, da sie auf unserem Breitengrad sehr selten ist. Ein MR-Cholangiogramm wurde nicht durchgeführt, da keine Flüssigkeit um die Verkalkungen (vermutete Steine) vorliegt und keine Dilatation der Gallenwege proximal der «Kette» zu sehen ist. Eine ERC würde nur das Risiko einer Pankreatitis und Cholangitis, falls die Lokalisation in den Gallenwegen bestätigt würde, mit sich bringen. Verkalkungen bei *Schistosoma japonicum* sind in der Regel diffus über die Leber verteilt und bilden ein Netz ähnlich dem Panzer einer Schildkröte («turtleschild»-Muster).

Ein Blick über den Gartenzaun der Erwachsenen-Medizin zeigt uns, dass dieses Problem den Gynäkologen bekannt ist. In einer Studie über 24 600 Schwangerschaften wurde sonographisch eine Inzidenz von einer Leberverkalkung auf 1750 Föten in der 15. bis 26. Schwangerschaftswoche gefunden. Toxoplasmose, CMV, Masern, Herpes simplex oder Syphilis wurden serologisch ausgeschlossen. Von den 14 Föten mit Leberverkalkungen überlebten zehn ohne Komplikationen bis 4 Jahre nach der Geburt [2]. In bis 4,2% der Föten wurden in einer anderen autoptischen Studie Verkalkungen, meist subkapsulär, selten entlang der Pfortaderäste oder in der Porta hepatis gelegen, gefunden [3]. Die Autoren schreiben diese einer verminderten Durchblutung und nachfolgenden Nekrosen zu. Dies ist interessanterweise auch nach Lebertransplantationen als Folge von Durch-

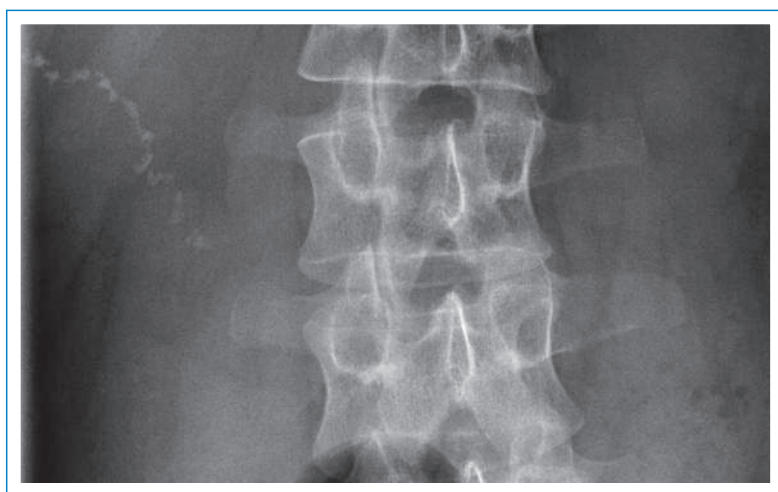

Abbildung 1
Multiple Verkalkungen im Oberbauch.

danach auch mit einer Sonographie (Abb. 3 )

und ergab eine isolierte, längliche, irregulär konfigurierte, knapp 5 cm lange Verkalkungsstruktur im Segment V der Leber bei unauffälligen intra- und extrahepatischen Gallenwegen und ohne fassbare Alteration des umliegenden Lebergewebes.

In den bildgebenden Verfahren sehen die Verkalkungen wie aneinander gereihete Perlen einer Kette aus. Die Gallenwege sind nicht dilatiert, und es wurden auch keine anderweitigen fokalen Veränderungen im Parenchym festgestellt.

Laborchemisch lagen die Blutsenkung (2 mm), Leukozyten (7,8 G/l), Hämoglobin (16,7 g/dl), CRP (0,4 mg/l), GOT (17 U/l), GPT (22 U/l), γ -GT (42 U/l) sowie die Echinokokken-Serologie (Echinokokken EIA 4 DU, Echinokokken IgE 0,02 KU/l) in der Norm.

Bei asymptomatischem Patienten haben wir uns entschieden, keine weiteren Abklärungen durchzuführen und nur eine Verlaufskontrolle in 12 Monaten oder punktuelle Untersuchungen bei Beschwerden vorzunehmen.

Die Autoren haben keine finanzielle Unterstützung und keine anderen Interessenskonflikte im Zusammenhang mit diesem Beitrag deklariert.

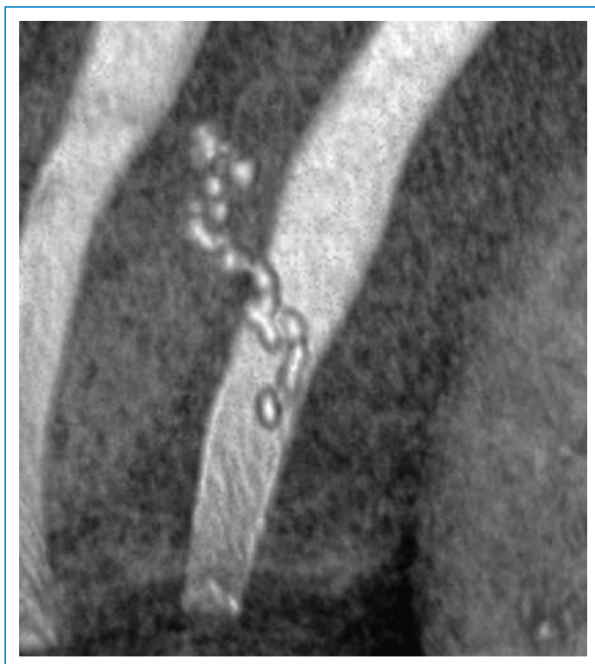

Abbildung 2
Isolierte, längliche, irregulär konfigurierte, knapp 5 cm lange Verkalkungsstruktur im Segment V der Leber (CT-Rekonstruktion).

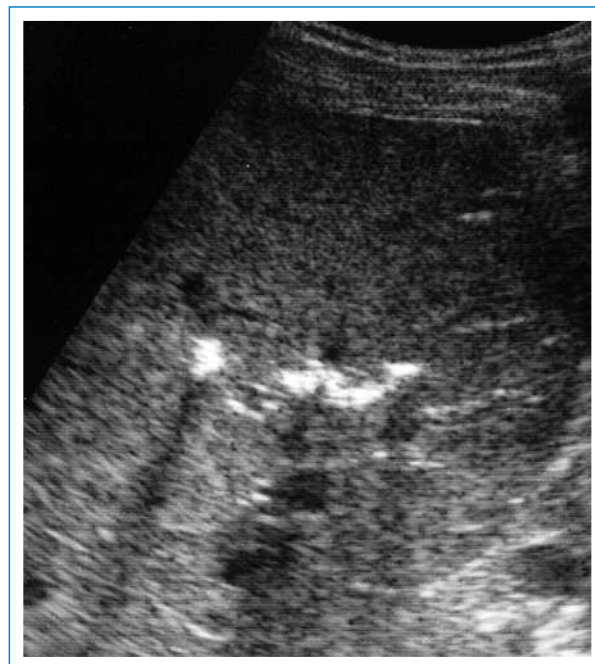

Abbildung 3
Sonographisches Bild der linear verteilten Verkalkung in der Leber, entlang eines Pfortaderastes im rechten Leberlappen (5 MHz).

blutungsstörungen des Transplantates beobachtet worden [4].

Für Kollegen, die etwas gegen die Verkalkungen der eigenen Arterien unternehmen möchten, empfehlen wir eine Übersichtsarbeit auf Französisch, die das Problem systematisch angeht. In diesem Artikel wird erwähnt, dass Verkalkungen, die in einem gesund aussehenden Parenchym auftreten, *a priori* benigne Kalzifikationen seien [5]. Serpiginöse Verkalkungen machen nur 8% der 100 Verkalkungen aus, die in der Studie analysiert wurden.

Der langen Rede kurzer Sinn: Wir wissen nicht, was vorliegt, aber wir gehen von einer benignen Veränderung aus.

Danksagung

Wir danken Dr. med. Bruno Lutz, RODIAG, St. Gallen, für das Überlassen der Bilder.

Korrespondenz:

Dr. med. Janek Binek
Gastroenterologie am Rosenberg
Rosenbergstrasse 42b
CH-9000 St. Gallen
[Jbinek\[at\]hin.ch](mailto:Jbinek[at]hin.ch)

Literatur

- 1 Park HS, Han JK, Lee HS, Lee KH, Kim SH, Kim KW, et al. Calcified Klatskin tumor mimicking intrahepatic stone: case report. *Abdom Imaging*. 2005;30(1):90–2.
- 2 Bronshtein M, Blazer S. Prenatal diagnosis of liver calcifications. *Obstet Gynecol*. 1995;86(5):739–43.
- 3 Kidron D, Sharony R. Fetal liver calcifications: an autopsy study. *Virchows Arch*. 2012 Mar 4. [Epub ahead of print].
- 4 Tzimas GN, Afshar M, Chevet E, Emadali A, Vali H, Metrakos PP. Graft calcifications and dysfunction following liver transplantation. *BMC Surg*. 2004;4:9.
- 5 Ropion-Michaux H, Mathias J, Bruot O, Ganne PA, Laurent V, Régent D. Liver calcifications in adults: the KUB stars are too frequently neglected in the CT era. *J Radiol*. 2010;91:759–68.