Breit und schlank im Holter-EKG

Alexander Breitenstein, Laurent M. Haegeli
Kardiologie, UniversitätsSpital, Zürich

Anamnese

Die 92-jährige Patientin stellt sich in der Poliklinik mit deutlich zunehmenden Palpitationen im alltäglichen Leben vor. Zudem besteht eine leichte Atemnot bei Belastung mit gelegentlich auch Angina-Symptomen.

Procedere

Zur weiteren Diagnostik wurde ein 48-Stunden-EKG (Abb. 1) durchgeführt.

Fragen

1. Was ist Ihre Diagnose?
2. Welches sind die Therapieoptionen?

Die Autoren haben keine finanzielle Unterstützung und keine anderen Interessenskonflikte im Zusammenhang mit diesem Beitrag deklariert.

Kommentar

Auf der Vorderseite (Abb. 1) wird der komplexeste Abschnitt des Holter-EKG gezeigt. Bei der Patientin wurde vor 20 Jahren eine Radiofrequenz-Ablation zweier akzessorischer Leitungsbahnen bei einem Wolff-Parkinson-White-Syndrom durchgeführt. Mittlerweile entwickelte sich ein Rezidiv. In der gesamten Aufzeichnung über 48 Stunden zeigten sich bei einem Sinusrhythmus sowohl Abschnitte mit «normaler» elektrischer Aktivierung der Ventrikel (d.h. ausschliessliche Leitung über den AV-Knoten und das spezifische Reizleitungssystem; Abb. 2A) mit konsekutiv schmalen QRS-Komplexen als auch intermittierend eine Präexzitation der Ventrikel über eine akzessorische Leitungsbahn, sichtbar als «Delta-Welle» und verbreiterter QRS-Komplex (Abb. 2B). Auffallend ist, dass diese Präexzitation auch spontan und ohne vorausgehende Extrasystolen auftreten kann

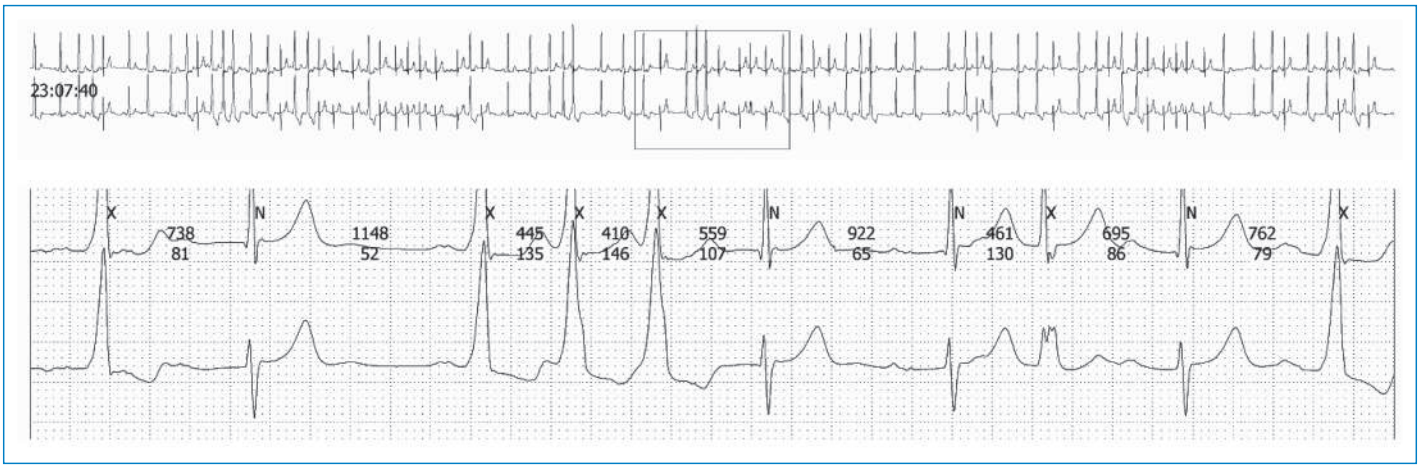

Abbildung 1
Ausschnitt des 48-Stunden-EKG.

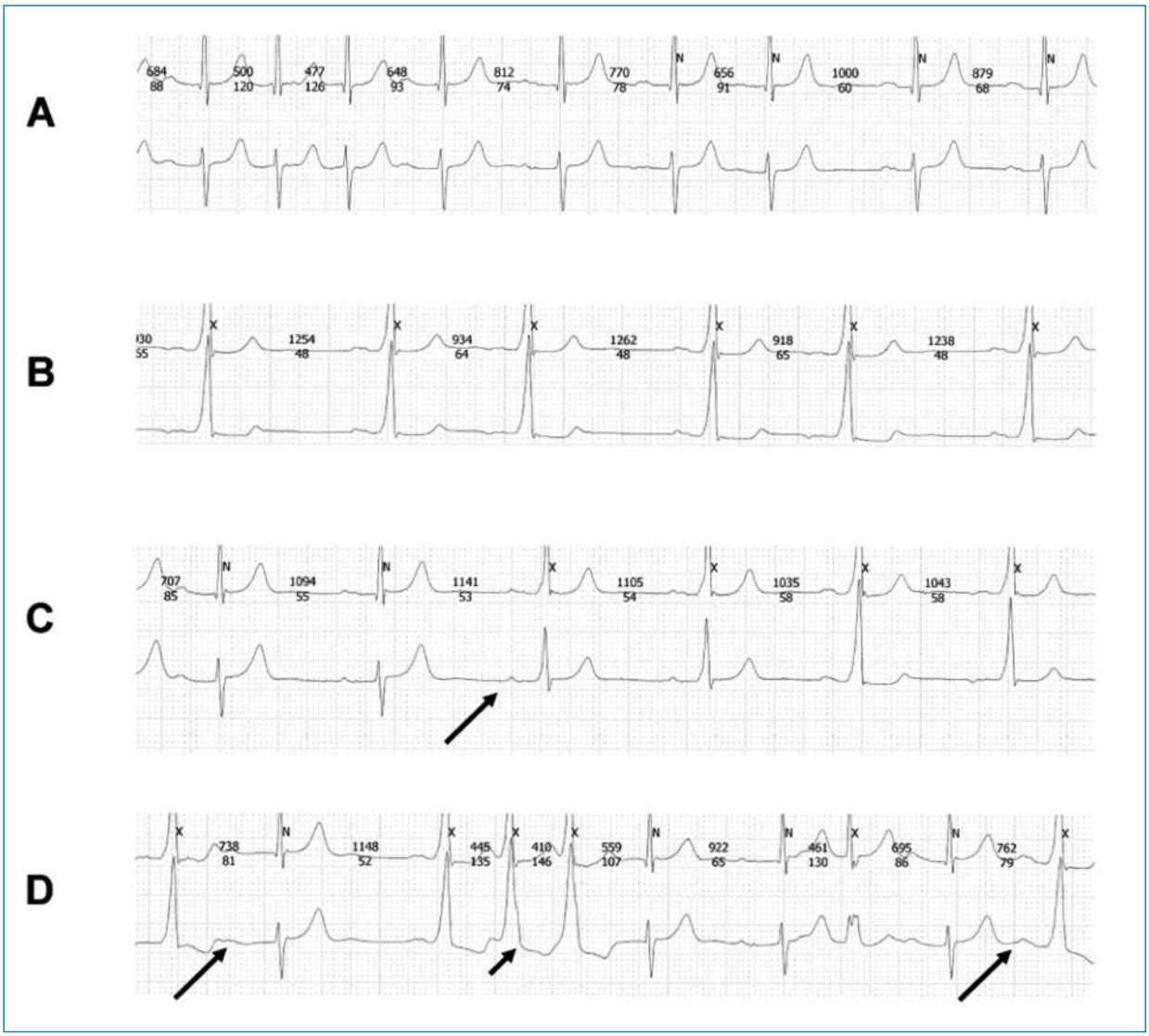

Abbildung 2
Unterschiedliche Abschnitte des 48-Stunden-EKG mit variierender Ventrikel-Aktivierung.

(Abb. 2C, Pfeil). Der initiale Ausschnitt (Abb. 2D) zeigt ebenfalls die häufig wechselnden Überleitungen (langer Pfeil). Zudem ist eine atriale Dreier-Salve mit Leitung über die akzessorische Bahn aufgezeichnet (kurzer Pfeil). Therapeutisch wurde eine Medikation mit Atenolol begonnen. Aufgrund des Alters wurde primär auf eine erneute Radiofrequenzablation verzichtet.

Ein Rezidiv einer akzessorischen Leitungsbahn nach Radiofrequenz-Ablation tritt mit einer Häufigkeit von etwa 5 bis 12% auf, abhängig von Anzahl und Lage der akzessorischen Leitungsbahnen.

Korrespondenz:
Alexander Breitenstein
Kardiologie, UniversitätsSpital Zürich
Rämistrasse 100
CH-8091 Zürich
alexander.breitenstein[at]usz.ch