

# Wenn die Morgenröte die Haut angreift

## Purpura, Arthritis und Husten mit Eosinophilie

Michael Baur, Thomas Brack

Kantonsspital Glarus





© Marco  
Sprecher, mit  
freundlicher  
Genehmigung.

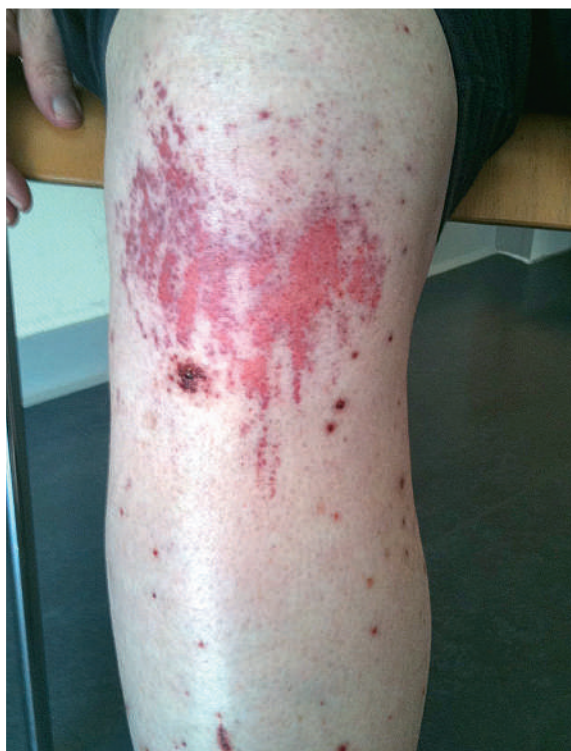### Fallbeschreibung

Ein 68-jähriger Patient stellte sich mit akuten Gelenkschmerzen auf der Notfallstation vor. Seit 3 Tagen klagte er über Schmerzen im Bereich der Hand- und Sprunggelenke sowie beider Knie. Des Weiteren belasteten ihn ein seit Wochen intermittierend auftretendes Nasenbluten sowie rezidivierende febrile Episoden mit persistierendem Reizhusten. Neben einer herabgesetzten Leistungsfähigkeit hatte er in den vergangenen 3 Monaten 7 Kilogramm an Gewicht verloren. Ein Ausschlag im Bereich der Oberschenkel war vor 3 Wochen von einer Dermatologin systemisch mit Prednisolon und Cetirizin behandelt worden.

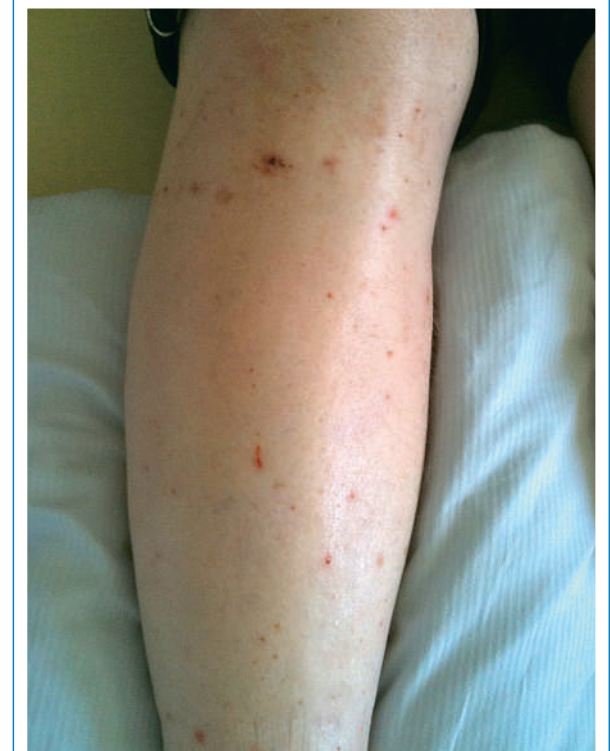Aus der Vorgeschichte war uns der Patient insbesondere wegen erhöhten Alkoholkonsums mit daraus resultierendem Schwindel bei Kleinhirnatrophie und einer äthyloxischen Polyneuropathie bekannt. Eine arterielle Hypertonie war medikamentös gut eingestellt. Zur Abklärung des Reizhustens wurde bereits ambulant ein CT-Thorax durchgeführt, das einen unauffälligen Befund zeigte.

Im Status imponierte eine Purpura im Bereich beider Unterschenkel (Abb. 1 ) , eine leichte Schwellung der Sprunggelenke sowie eine Hyperalgesie im Bereich der Füße bei herabgesetzter Pallästhesie. Laborchemisch präsentierte sich eine Eosinophilie von 14% (1330/ $\mu$ l), erhöhte Nierenretentionswerte (Kreatinin 143  $\mu$ mol/l), ein CRP von 78 mg/l und eine  $\gamma$ -GT von 138 U/l. Der Urinstatus war unauffällig. Eine infektiöse Genese konnte nach umfangreicher Labordiagnostik ausgeschlossen werden. Bei primärem Verdacht auf eine Autoimmunvaskulitis wurden Autoantikörperbestimmungen und eine Hautexzision am Unterschenkel durchgeführt und mit einer immunsuppressiven Therapie (Prednisolon 100 mg/d) begonnen. Darunter kam es zu einem raschen Rückgang der Purpura und Verbesserung des Allgemeinbefindens des Patienten (Abb. 2 ) . Eine Reduktion der Dosierung auf 50 mg führte jedoch sofort zu erneuter Zunahme der Beschwerden und erneuter Eosinophilie bis 37% (3071/ $\mu$ l).

Es zeigten sich erhöhte Titer für ANCA (1:160), P-ANCA (73 U) und IgE (999 kU/l) bei unauffälligem C-ANCA sowie histologisch das Bild einer akut-granulozytär be-



**Abbildung 1**  
Purpura bei Spitaleintritt.



**Abbildung 2**  
Nach einwöchiger Steroidtherapie.

Die Autoren haben keine finanzielle Unterstützung und keine anderen Interessenskonflikte im Zusammenhang mit diesem Beitrag deklariert.

Tabelle 1. Typische Befunde und Organmanifestationen.


	Churg-Strauss	Wegener-Granulomatose
<b>Autoimmun-Serologie</b>	(P-)ANCA Sensitivität ca. 40%, teilweise höher bei aktiver Erkrankung [1]	(C-)ANCA Sensitivität 60–90%, abhängig vom Stadium der Erkrankung [4]
<b>Atemwege</b>	Asthma bronchiale Prävalenz >95% [1], teilweise 8–10 Jahre vor Vaskulitis-Phase, allergische Rhinitis, Sinus-Beteiligung, nasale Polyposis	Nekrotisierende, granulomatöse Entzündung der oberen und unteren Luftwege [5]
<b>Renale Manifestation</b>	Inzidenz bis 30% [3] Maximalform: Nekrotisierende Glomerulonephritis	(Pauci-Immun-)nekrotisierende Glomerulonephritis [5]
<b>Nervensystem</b>	Periphere Neuropathien: initial häufig Mononeuropathie	Mononeuritis multiplex, externe Ophthalmoplegie, Tinnitus, Hörverlust
<b>Herz</b>	Perikarditis, Myokarditis, Endokarditis: Herzinsuffizienz, Herzversagen	Perikarditis, Myokarditis, Reizleitungsstörungen
<b>Gastrointestinaltrakt</b>	Eosinophile Gastritis	Seltene Beteiligung des GI-Traktes
<b>Haut</b>	Inzidenz bis 70%, insbesondere an den unteren Extremitäten: – Vaskuläre Purpura – Extravaskuläre Granulome – Urtikaria-artige Läsionen, Raynaud-Syndrom	Inzidenz ca. 50%, insbesondere an den unteren Extremitäten: – Purpura durch leukozytoklastische Angiitis – teilweise Nekrosen und Ulzera – teilweise Knoten und Urtikaria

tonten Dermatose, vereinbar mit einer leukozytoklastischen Vaskulitis.

Bei der weiteren Abklärung des Reizhustens konnten wir in der Spirometrie eine mittelschwere, teilreversible obstruktive Ventilationsstörung im Sinne eines Asthmas bronchiale nachweisen. Im Rahmen eines ORL-Konsils unter Steroid-Therapie zeigte die Biopsie einer Mukosashwelligung im Bereich des Nasenseptums eine gemischtzellige Entzündung mit minimaler Gewebs-eosinophilie ohne Hinweise für Malignität.

Mit der Befundkonstellation einer p-ANCA-assoziierten Vaskulitis im Bereich der unteren Extremitäten, Asthma bronchiale, Polyarthritiden sowie einer Eosinophilie konnte die Diagnose eines Churg-Strauss-Syndroms gestellt werden.

## Diskussion

Beim Churg-Strauss-Syndrom handelt es sich um eine seltene Erkrankung mit einer jährlichen Inzidenz von 0,5 bis 6,8 pro 1 Million Einwohner, entsprechend 5–50 neuen jährlichen Erkrankungen in der Schweiz. Die Mortalität ist ohne adäquate immunsuppressive Therapie hoch. Vor Einsatz der systemischen Steroide betrug die Dreimonatsmortalität ca. 50% [1]. Als Differentialdiagnose einer ANCA-assoziierten Vaskulitis kam zunächst ein M. Wegener in Betracht (Tab. 1 ). Hierfür gab es jedoch histologisch in der Nasenschleimhaut keine Hinweise, und auch ein Lungenbefall konnte computertomographisch ausgeschlossen werden. Für

die individuelle Prognose des Churg-Strauss-Syndroms ist die initiale Beurteilung mittels des 5-Faktor-Scores entscheidend. Die Faktoren sind:

1. Proteinurie >1 g/24 h
2. Serum-Kreatinin >140 µmol/l
3. Myokard-Beteiligung
4. Schwere gastrointestinale Beteiligung
5. ZNS-Beteiligung

Für jede Manifestation in einem Organsystem wird jeweils ein Punkt vergeben [2]. Bei unserem Patienten gab es keine Hinweise für eine kardiale oder gastrointestinale Beteiligung. Das initial erhöhte Kreatinin normalisierte sich unter adäquater Flüssigkeitszufuhr. Die bestehende ZNS-Symptomatik mit Gangunsicherheit war am ehesten durch die vorbestehende äthyltoxische Enzephalopathie bedingt. Als Ursache der herabgesetzten Pallästhesie und der Hyperalgesie kamen sowohl eine äthyltoxische Polyneuropathie oder, aufgrund des leicht asymmetrischen Befalls, eine axonale Neuropathie als Manifestation der Vaskulitis in Betracht. Eine Differenzierung wäre nur mittels Nervenbiopsie möglich gewesen, worauf mangels therapeutischer Konsequenzen verzichtet wurde. Mit dem daraus resultierenden 5-Faktor-Score von 0 Punkten hatte unser Patient eine sehr gute Prognose mit einer 5-Jahres-Mortalität von 9%. Bereits der Score von einem Punkt führt zu einer Erhöhung der Mortalität auf 21%. Aufgrund des raschen Ansprechens auf die Steroidtherapie konnte von einer erweiterten Therapie mit Cyclophosphamid, Azathioprin oder Methotrexat abgesehen werden.

## Weiterer Verlauf

Die Steroidtherapie konnte innerhalb der folgenden 7 Monate bis auf 12,5 mg Prednisolon pro Tag reduziert werden, ohne dass ein erneuter Anstieg der eosinophilen Granulozyten ausgelöst wurde. Hinsichtlich der initialen Gelenksbeschwerden, des Asthmas und der Purpura war der Patient beschwerdefrei. Bei steroidbedingter Osteopenie begannen wir eine Biphosphonattherapie in Kombination mit Kalzium und Vitamin D<sub>3</sub>.

### Korrespondenz:

Dr. med. Michael Baur  
Kantonsspital Glarus  
Burgstrasse 99  
CH-8750 Glarus  
[michael.baur\[at\]ksgl.ch](mailto:michael.baur[at]ksgl.ch)

### Literatur

- 1 Baldini C, Talarico R, Della Rossa A, Bombardieri S. Clinical manifestations and treatment of Churg-Strauss syndrome. *Rheum Dis Clin North Am.* 2010 Aug;36(3):527–43.
- 2 Bertrand Dunogué, M.D.; Christian Pagnoux, M.D.; Loïc Guillevin, M.D. Churg-strauss Syndrome: Clinical Symptoms, Complementary Investigations, Prognosis and Outcome, and Treatment. *Semin Respir Crit Care Med.* 2011;32(3):298–309.
- 3 Sinico RA, Di Toma L, Maggiore U, et al. Renal involvement in Churg-Strauss syndrome. *Am J Kidney Dis.* 2006;47:770–9.
- 4 Hoffman GS, Specks U. Antineutrophil cytoplasmic antibodies. *Arthritis Rheum.* 1998;41:1521–37.
- 5 Hoffman GS, Kerr GS, Leavitt RY, et al. Wegener granulomatosis: an analysis of 158 patients. *Ann Intern Med.* 1992;116:488–98.