

Die akute Rechtsherzinsuffizienz

Teil 1: Mechanismen und Diagnostik¹

Alain Rudiger^{a*}, Alexander Breitenstein^{a, b*}, Marco Bosshart^a, Dominique Bettex^a

* Gleichberechtigte Erstautoren, ^a Herz- und Gefässchirurgische Intensivstation, Institut für Anästhesiologie, UniversitätsSpital, Zürich, Schweiz,

^b Klinik für Kardiologie, UniversitätsSpital, Zürich, Schweiz

Quintessenz

- Patienten mit Erkrankungen des rechten Ventrikels (RV) leiden an einer hohen Morbidität und Mortalität. Eine akute RV-Insuffizienz entsteht durch eine Änderung der Vorlast (= *Preload*) bzw. der diastolischen Füllung, durch eine Reduktion der Kontraktilität (= *Inotropie*) oder durch eine Erhöhung des Gefässwiderstandes (= *Afterload*).
- Die wichtigsten Ursachen für die Entwicklung einer RV-Insuffizienz sind die pulmonale Hypertonie, die koronare Durchblutungsstörung des RV-Myokards, und die RV-Dysfunktion nach herzchirurgischen Eingriffen.
- Durch die interventrikuläre Interdependenz kommt es bei einer RV-Insuffizienz zu einem atemabhängigen Abfall des Schlagvolumens, was einen *Pulsus paradoxus* auslösen kann.
- Die diastolische Druckerhöhung im rechten Ventrikel bewirkt eine Stauung der gastrointestinalen Organe und führt zu Aszites, einer *Cirrrose cardiaca* und einem enteralen Proteinverlustsyndrom. Supraventrikuläre Arrhythmien sind häufige Komplikationen der RV-Insuffizienz und führen regelmässig zu einer hämodynamischen Instabilität.
- Die Diagnostik der Rechtsherzinsuffizienz beinhaltet die gründliche Anamnese und körperliche Untersuchung, Messung laborchemischer Parameter, ein Thoraxröntgenbild sowie ein Elektrokardiogramm. Bei den bildgebenden Methoden steht die transthorakale und transösophageale Echokardiographie im Vordergrund; gelegentlich sind auch eine Computerbeziehungsweise Magnet-Resonanz-Tomographie des Herzens indiziert.

Einleitung

Krankheiten des rechten Ventrikels (RV) wurden lange Zeit vernachlässigt, obwohl betroffene Patienten an einer hohen Morbidität und Mortalität leiden [1]. So steigt die Sterblichkeit bei Patienten mit Lungenembolien auf über 20%, wenn sie eine Rechtsherzinsuffizienz entwickeln [2]. Tritt nach einem Rechtsherzinfarkt ein kardiogener Schock auf, liegt die Überlebenswahrscheinlichkeit nur bei knapp 50% [3]. Moderne pathophysiologische Erkenntnisse, die zunehmende Verfügbarkeit der Echokardiographie sowie neue Behandlungsmöglichkeiten bringen den RV zunehmend ins Rampenlicht [1]. Dieser Artikel soll eine Übersicht über die wichtigsten Mechanismen einer akuten Rechtsherzinsuffizienz und deren Diagnostik geben; in einem zweiten Teil werden die verschiedenen Therapiemöglichkeiten erläutert [4].

Definition

Ein Rechtsherzversagen (RV-Insuffizienz) ist eine klinische Diagnose und wird geprägt durch (1.) eine Flüssig-

keitsretention mit Ödemen, Aszites und Anasarka, (2.) durch einen kardiogenen Schock oder (3.) durch das Auftreten von Arrhythmien. Im Gegensatz dazu definiert der Ausdruck RV-Dysfunktion eine pathologische Füllung oder Kontraktion des RV ohne Auftreten von Symptomen [5]. Die Begriffe *akut* und *chronisch* beziehen sich auf die Dauer der Symptome, die von Stunden bis Tagen bei der akuten Rechtsherzinsuffizienz und von Wochen bis Monaten bei der chronischen Form reicht.

Pathophysiologie der akuten Rechtsherzinsuffizienz

Der RV besitzt eine komplexe Anatomie und kann nicht mit einer simplen geometrischen Form verglichen werden. Vielmehr wölbt er sich U-förmig um den linken Ventrikel. Als Folge tragen sowohl die longitudinale Verkürzung des RV als auch die radialen Verkürzungen in der kurzen Achse zum Schlagvolumen bei [1, 6, 7]. Physiologisch beträgt die Wanddicke des RV <5 mm und ist somit deutlich dünner als die des linken Ventrikels (<10 mm). Eine akute Rechtsherzinsuffizienz entsteht entweder durch eine Änderung der Vorlast (= *Preload*) bzw. der diastolischen Füllung, durch eine Reduktion der Kontraktilität (= *Inotropie*) oder durch eine Erhöhung des Gefässwiderstandes (= *Afterload*) (Tab. 1 ↩) [8]. Erstere führt zu einer Volumenbelastung, Letztere zu einer Druckbelastung, wobei sich der RV generell besser an eine Volumen- als an eine Druckbelastung adaptieren kann. So konnte gezeigt werden, dass der RV bei einem atrialen Septumdefekt (ASD) oder einer Trikuspidalklappeninsuffizienz über längere Zeit unverändert arbeiten kann [9], wohingegen eine pulmonale Hypertonie rasch zu einer RV-Dilatation und systolischer RV-Insuffizienz führt [10]. Durch seine geringe Wanddicke kann der unconditionierte RV eine akute Widerstandserhöhung im Lungenkreislauf schlecht kompensieren und reagiert mit einer Dilatation. Als Beispiel sei erwähnt, dass bei einer schwersten akuten Lungenembolie mit Obstruktion von über 50% des pulmonalarteriellen Gefässbettes der mittlere pulmonalarterielle Druck (mPAP) bei einem nicht vorbelasteten und unconditionierten RV nicht über 40 mm Hg steigt, da der RV die akute Widerstandserhöhung nicht überwinden kann und somit erschlafft [11, 12]. Erst eine chronische Druckbelastung führt zu einer kompensatorischen Hypertrophie des Myokards (= *Cor pulmonale*) [13]. Durch die Dilatation des RV kann sich eine Trikuspidalinsuffizienz entwickeln, was die Volumenbelastung des RV vergrös-



Alain Rudiger

Die Autoren haben keine finanzielle Unterstützung und keine anderen Interessenskonflikte im Zusammenhang mit diesem Beitrag deklariert.

1 Der zweite Teil dieses Artikels, «Therapie», erscheint in Heft 18.

Tabelle 1. Ursachen der Rechtsherzinsuffizienz.

Mechanismus	Ursachen
Reduzierte Vorlast (= <i>Preload</i>) durch eingeschränkte RV-Füllung	Hypovolämie, Perikardtamponade, Spannungspneumothorax, abdominelles Kompartmentsyndrom, mechanische Beatmung (PEEP)
Verminderte Kontraktilität (= <i>Inotropie</i>)	Myokardiale Ischämie, ungenügende Kardioprotektion während Herzchirurgie, myokardiale Luft nach Herz-Lungen-Maschine, sepsisinduzierte Kardiomyopathie, Myokarditis, arrhythmogene RV Kardiomyopathie
Erhöhter Gefässwiderstand (= <i>Afterload</i>) durch Gefässobstruktion, Remodeling der Gefässe, erhöhter pulmonal-venöser Druck, Vasokonstriktion durch Hypoxie und/oder Hyperkapnie, Gefässrarifizierung, erhöhter intrathorakaler Druck	Pulmonal-arterielle Hypertonie, pulmonale Hypertonie bei Lungenerkrankung wie ARDS/COPD, Lungenembolien bzw. CTEPH, pulmonal-venöse Kongestion bei Linksherzinsuffizienz, mechanische Beatmung (PEEP)
Anatomischer Defekt (Druck-/Volumenbelastung)	Defekt der Pulmonal- oder Trikuspidalklappe, Vorhofseptumdefekt, Ventrikelseptumdefekt
Rhythmusstörungen	AV-Block II° und III°, Vorhofflimmern

ARDS = acute respiratory distress syndrome

AV-Block = atrioventrikulärer Block

COPD = chronic obstructive pulmonary disease

CTEPH = chronic thromboembolic pulmonary hypertension

PEEP = positive end-expiratory pressure

RV = rechtsventrikulär

sert und dessen Funktion zusätzlich verschlechtert [5]. Daneben kommt es bei RV-Insuffizienz zu einem Anstieg der rechts-ventrikulären diastolischen Füllungsdrücke und zu einer Abnahme des Schlagvolumens mit der Gefahr eines kardiogenen Schocks durch ein zu tiefes Herzminutenvolumen.

Ätiologie der akuten Rechtsherzinsuffizienz

Am wichtigsten für die Entwicklung einer RV-Insuffizienz ist die pulmonale Hypertonie, welche durch eine Vielzahl von Krankheiten des Lungenkreislaufes und der Lungen verursacht wird. Viele dieser Erkrankungen führen zwar eher zu einer chronischen RV-Insuffizienz, ein Teil dieser Pathologien (z.B. akute Lungenembolie) kann aber ein akutes und lebensbedrohliches RV-Versagen auslösen. Gemäss den aktuell gültigen Richtlinien wird von einer pulmonalen Hypertonie (PH) gesprochen, wenn der mittels Rechtsherzkatheter invasiv gemessene mittlere pulmonalarterielle Druck (mPAP) in Ruhe ≥ 25 mm Hg beträgt [14]. Die verschiedenen Ursachen der PH werden anhand der aktuellen Richtlinien in 5 Gruppen unterteilt (Tab. 2) [14]. Die in der Gruppe 1 zusammengefassten Krankheiten weisen ähnliche hämodynamische und histologische Merkmale auf (Intima-Proliferation, Media-Hypertrophie, moderate perivaskuläre Entzündung im Bereich der distalen Pulmonalarterien) und sprechen gut auf Phosphodiesterase-Inhibitoren (z.B. Sildenafil) und Endothelin-Rezeptor-Antagonisten (z.B. Bosentan) an. Patienten mit einer pulmonal-venösen Verschlusskrankheit werden in Gruppe 1 zusammengefasst. Gruppe 2 macht den grössten Anteil an Patienten mit PH aus [1]. Bei diesen Patienten kommt es zu einer passiven Druckübertragung vom insuffizienten linken Ventrikel via das postkapilläre Gefässbett in die Pulmonalarterien, so dass

der transpulmonale Gradient zwischen mPAP und pulmonal-arteriellem Verschlussdruck (*wedge pressure*) < 12 mm Hg beträgt [14]. Steigt dieser Gradient auf > 12 mm Hg an, spricht man von einer überproportionalen (*out of proportion*) PH. Diese kann einerseits Folge einer reaktiven Vasokonstriktion und somit reversibel sein. Andererseits kann diese überproportionale PH durch strukturelle Gefässveränderungen verursacht sein, die mit vasodilatatorischen Massnahmen nicht unmittelbar reversibel ist. Bei Patienten mit chronisch obstruktiver Lungenkrankheit (Gruppe 3) erleiden 5–10% eine PH mit Ausbildung einer chronischen Rechtsherzinsuffizienz [15, 16]. Die dabei zugrundeliegenden Mechanismen beinhalten eine Vasokonstriktion der Pulmonalarterien als Reaktion auf Hypoxie und Hyperkapnie sowie eine Verdickung aller Gefässwandschichten. Beim ARDS (*acute respiratory distress syndrome*) kommt eine Obliteration der Kapillaren hinzu [17]. Charakteristisch sind bei Patienten aus Gruppe 4 frische und/oder ältere organisierte Embolien in den Pulmonalarterien; erfreulicherweise besteht bei diesem Krankheitsbild (chronisch thromboembolische PH) mittels operativer Sanierung (pulmonale Thrombendarteriektomie) eine Heilungschance. Gruppe 5 fasst seltene Krankheiten zusammen (z.B. myeloproliferative Erkrankungen, Speicherkrankheiten), die zu einer PH führen können, wobei die zugrundeliegenden Mechanismen und pathologischen Befunde multifaktoriell oder unklar sind.

Neben der PH stellt die koronare Durchblutungsstörung (Ischämie) des RV-Myokards eine wichtige Ursache einer akuten RV-Insuffizienz dar [18]. Die Durchblutung des RV erfolgt in der Regel durch die rechte Koronararterie. Normalerweise wird das Myokard aufgrund der tiefen Druckverhältnisse während der Systole und Diastole durchblutet. Dies im Gegensatz zum linken Ventrikel, welcher hauptsächlich während der Diastole durchblutet wird. Ein akuter Verschluss der rechten Koronararterie führt zu einer RV-Ischämie und konsekutiv zu einer Abnahme der RV-Funktion [3]. Da sowohl der Sinus- wie auch der atrioventrikuläre (AV-)Knoten über Äste der rechten Koronararterie versorgt werden [19], sind Arrhythmien wie Vorhofflimmern oder AV-Blockierungen bei Rechtsherzinfarkten häufig und verschlechtern die kardiale Hämodynamik weiter [20].

Nach herzchirurgischen Eingriffen ist eine RV-Insuffizienz ein häufiges Problem. So hatten in einer Untersuchung bei 75 postoperativen herzchirurgischen Patienten mit einem tiefen Herzindex 42% der Untersuchten eine RV-Dysfunktion [21]. Mögliche Ursachen für ein postoperatives RV-Versagen sind (1.) Myokardischämie durch Luft im Myokard, das bei unvollständiger Entlüftung des Herzens in die beim Liegen ventral gelegene rechte Koronararterie gelangt ist, (2.) die ungenügende Kardioprotektion durch die kalte Kardioplegielösung und (3.) der Reperfusionsschaden.


Hämodynamische Folgen der akuten Rechtsherzinsuffizienz

Durch die Volumenüberladung bzw. Dilatation des RV kommt es durch die interventrikuläre Dependenz zu einer Wölbung des Septums hin zum linken Ventrikel (Abb. 1) [5, 18]. Dieses Phänomen tritt insbesondere

Tabelle 2. Einteilung der pulmonalen Hypertonie (adaptiert nach [14]).

Gruppe 1	Pulmonal arterielle Hypertonie 1.1. Idiopathisch 1.2. Hereditär 1.3. Drogen und Toxine 1.4. Assoziierte Krankheiten (Bindegewebserkrankungen, HIV, portale Hypertonie, kongenitale Herzerkrankungen, Schistosomiasis, chronisch hämolytische Anämie) 1.5. Persistierende pulmonale Hypertonie des Neugeborenen
Gruppe 2	Pulmonale Hypertonie als Folge einer Linksherzinsuffizienz
Gruppe 3	Pulmonale Hypertonie als Folge von Lungenkrankheiten und/oder Hypoxie 3.1. Chronisch obstruktive Lungenerkrankung 3.2. Interstitielle Lungenerkrankungen 3.3. Andere Lungenerkrankungen, z.B. ARDS 3.4. Schlafkrankheiten 3.5. Alveoläre Hypoventilation 3.6. Aufenthalt in grosser Höhe
Gruppe 4	Chronisch thromboembolische pulmonale Hypertonie
Gruppe 5	Pulmonale Hypertonie mit unklaren oder multiplen Mechanismen

ARDS = acute respiratory distress syndrome; HIV = human immunodeficiency virus.

bei Inspiration auf, da es dabei zu einem erhöhten venösen Rückstrom zum Herzen kommt, dessen Volumen der RV nicht verarbeiten kann. Dadurch wird die LV-Geometrie gestört, und es kommt zur Reduktion des linksseitigen Schlagvolumens bzw. des Herzminutenvolumens durch eine behinderte Füllung des LV [18]. Klinisch führt dies zu einem atmungsabhängigen Abfall der Pulsamplitude, was jedoch nicht als Zeichen der Hypovolämie fehlgedeutet werden darf. Andererseits führt das verminderte Schlagvolumen zu einem Abfall des systolischen Blutdrucks. Wenn dieser Abfall mehr als 10 mm Hg beträgt, spricht man von einem *Pulsus paradoxus* [22–24] (Abb. 2 )

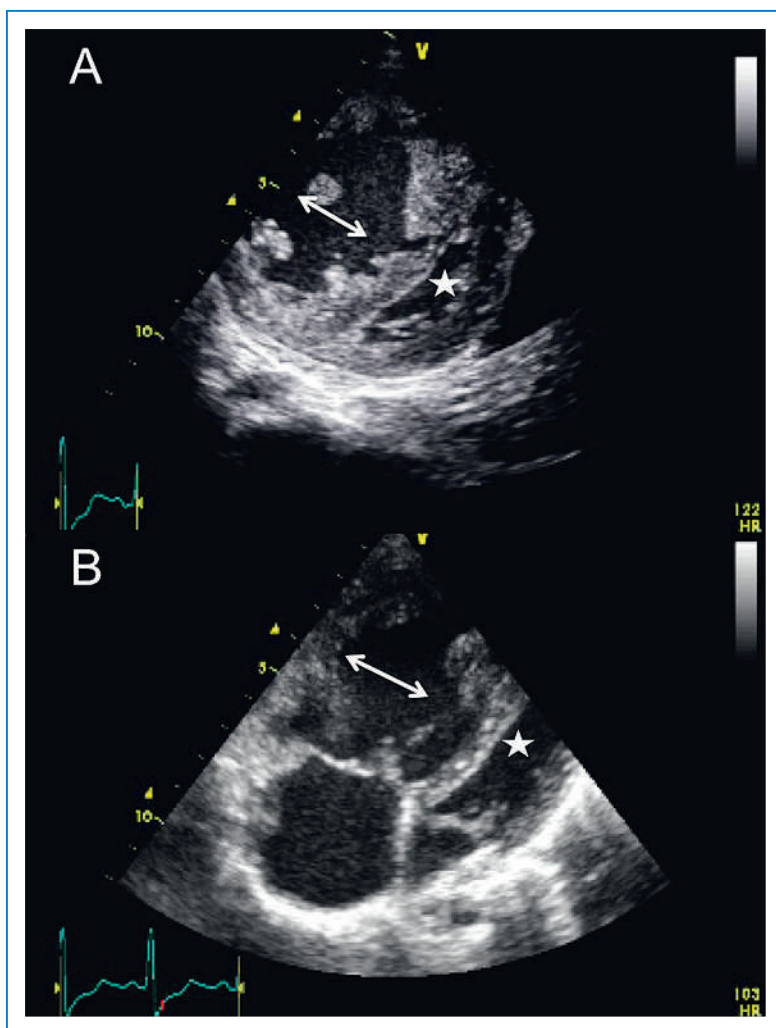
Durch die RV-Dysfunktion kommt es zur Erhöhung der diastolischen Druck- und Volumenverhältnisse mit der Folge einer kongestiven Hepatopathie [5]. Bleibt der Zustand der RV-Insuffizienz bestehen, kann sich über die Zeit eine *Cirrhose cardiaca* entwickeln. Gelegentlich wird nach Fontan-Operation, aber auch bei restriktiver Perikarditis oder bei schwerer Trikuspidalinsuffizienz, ein enterales Proteinverlustsyndrom (*protein-losing enteropathy*) beobachtet [25]. Diese komplexe Folgeerscheinung, welche wahrscheinlich nicht alleine durch die Rückwärtsstauung verursacht ist, führt zur Hypoproteinämie, Malnutrition und Immunschwäche [25].

Herzrhythmusstörungen, insbesondere supraventrikuläre Tachyarrhythmien, sind häufige Komplikationen der RV-Insuffizienz. Die Dilatation des rechten Vorhofs und postoperative Narben stellen anatomische Substrate für die Entwicklung von Vorhofflattern und -flimmern dar [26, 27]. Das Auftreten von supraventrikulären Arrhythmien führt häufig zur hämodynamischen Instabilität und erhöht sowohl die Morbidität wie auch die Mortalität [26, 27]. Eine Sinusknoten-Dysfunktion oder ein AV-Block tritt gehäuft auf bei Stenosen der rechten Koronararterie [19]. Neben den atrialen Rhythmusstörungen treten auch ventrikuläre Tachykardien gehäuft auf; dies insbesondere bei einem RV-Infarkt, bei einer bestehenden PH, bei der arrhythmogenen RV-Dysplasie sowie bei kongenitalen Herzfehlern [28].

Diagnostik

Klinische Untersuchung

Ziel von Anamnese und körperlicher Untersuchung sind die Einengung der möglichen Diagnosen und die Festlegung des Schweregrades [29]. Schneller und flacher Puls, kühle und marmorierte Extremitäten, Somnolenz und Verwirrung sind klinische Zeichen eines kardiogenen Schocks bzw. des Vorwärtsversagens. Die Atemnot und erhöhte Atemfrequenz sind Folgen der zugrundeliegenden Lungenkrankheit oder des verminderten Herzminutenvolumens. Bei manifester Rechtsherzinsuffizienz sind die Halsvenen in 45°-Oberkörperhochlage >2 cm gestaut, bei latenter Rechtsherzinsuffizienz füllen sich die Halsvenen nur nach Druck auf die Leber (positiver hepatojugulärer Reflux). Eine druckdolente Vergrößerung der Leber, Aszites, Beinödeme und Anasarka sind Folgen des rechtsventrikulären Rückwärtsversagens. Eine Stauung im Bereich der gastrointestinalen Organe führt häufig zu vermindertem Appetit sowie zu Übelkeit und Erbrechen. Bei einer massiven Stauung wird zudem die Resorption oral aufgenommener Medikamente beeinträchtigt.

**Abbildung 1**

Dilatierter rechter Ventrikel in der Echokardiographie:

- A** Im transgastrischen Schnitt (transösophageale Echokardiographie) imponiert der vergrösserte rechte Ventrikel (Pfeil), der linke Ventrikel (Stern) ist stark komprimiert.
B Im Vierkammerblick (transthorakale Echokardiographie) zeigt sich ebenfalls ein dilatierter rechter Ventrikel (Pfeil) mit Kompression des linken Ventrikels (Stern).

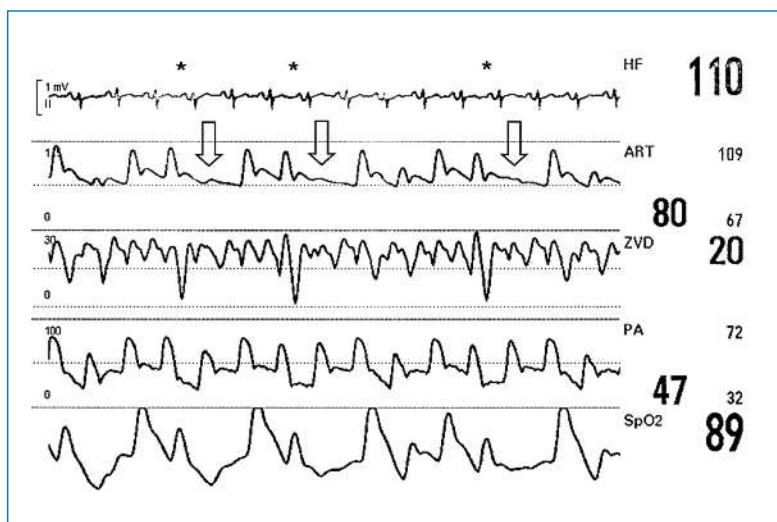


Abbildung 2

Pulsus paradoxus. Komplette fehlende Pulswelle (Pfeil) am Ende der Inspiration (Stern). (Aus [23]: Hrusovszky A, Ganter CC, Rudiger A. Pulsus paradoxus. Swiss Med Forum. 2010;10(49):862–3. © EMH Schweizerischer Ärzteverlag AG, Muttens, Schweiz. Nachdruck mit freundlicher Genehmigung).
 HF = Herzfrequenz; ART = arterieller Blutdruck; ZVD = zentraler Venendruck; PA = pulmonaler arterieller Blutdruck; SpO₂ = periphere Sauerstoffsättigung.

Labor

Spezifische Biomarker für eine RV-Insuffizienz gibt es nicht, jedoch können gewisse Laborparameter für die Ursache oder das Ausmass der Insuffizienz richtungsweisend sein sowie eine prognostische Bedeutung besitzen [30, 31]. Ist eine myokardiale Ischämie ursächlich, sind die Kreatininphosphokinase (CK und CK-MB) sowie das Troponin-T für die Diagnose wichtig. Dabei gilt es zu beachten, dass aufgrund der kleineren Masse des rechten im Vergleich zum linken Ventrikel die CK- und Troponin-Erhöhen weniger stark ausgeprägt sind. Besteht der Verdacht auf eine Lungenembolie, sollen bei niedriger Vortestwahrscheinlichkeit zum Ausschluss D-Dimere abgenommen und gemessen werden. Besteht ein hoher Verdacht einer Lungenembolie (hohe Vortestwahrscheinlichkeit), wird direkt eine bildgebende Untersuchung empfohlen [32].

Zur laborchemischen Beurteilung des Ausmasses der RV-Insuffizienz kann das B-Typ-natriuretische Peptid (BNP) bestimmt werden. Ist das BNP im Normbereich, ist eine RV-Insuffizienz praktisch ausgeschlossen [30, 33, 34]. Jedoch gilt zu beachten, dass eine BNP-Erhöhung unspezifisch ist und neben der RV-Insuffizienz auch durch eine linksventrikuläre Dysfunktion, eine Niereninsuffizienz sowie eine Sepsis verursacht werden kann [30, 35]. Bei Patienten mit pulmonaler arterieller Hypertonie korrelieren die BNP-Werte mit den mittleren pulmonalarteriellen Drücken [36] und gehen mit einer erhöhten Mortalität einher [37].

Bei rechts-kardial bedingter Hepatopathie steigen typischerweise die Cholestaseparameter sowie das Bilirubin an; dies im Gegensatz zu den erhöhten Transaminasen bei ischämischer Hepatopathie [30]. Die einfach durchzuführende arterielle Blutgasanalyse (ABGA) ist bei Patienten mit RV-Insuffizienz extrem hilfreich. Laktat-Werte >2 mmol/l deuten auf eine schwere Gewebhypoxie, ein Basendefizit tiefer als –5 mmol/l bei Patienten mit Lungenembolie auf eine schlechte Prognose hin [2].

EKG

Im 12-Ableitungs-EKG manifestiert sich ein inferiorer Myokardinfarkt mit Veränderungen in den Ableitungen II, III und aVF, bei einem posterioren Infarkt kommt es zu spiegelbildlichen Abweichungen in den anterioren Ableitungen. Bei einer Lungenembolie findet sich im EKG eine Tachykardie, gelegentlich ein neues Vorhofflimmern. Zusätzlich kann es zu T-Negativierungen über der Vorderwand, Rechtsschenkelblock und einem S_IQ_{III}- oder einem S_IS_{II}S_{III}-Typ kommen.

Hämodynamisches Monitoring

Zur definitiven Beurteilung der RV-Funktion und zur Messung der pulmonalarteriellen Drücke muss ein Pulmonalkatheter (Rechtsherzkatheter) eingelegt werden, der ursprünglich von Dr. Swan und Dr. Ganz entwickelt wurde [38]. Die gewonnenen hämodynamischen Daten sind für die Steuerung der Therapie notwendig, wobei die Beurteilung der gewonnenen Daten schwierig sein kann und Fehlbeurteilungen auftreten können [39].

Neben den Druckwerten können mit dem Pulmonalkatheter auch das Herzminutenvolumen, die pulmonalen Widerstände und die gemischt-venöse Sauerstoffsättigungen gemessen werden [40]. Besonders ist, dass die pulmonalen Druckverhältnisse immer im Kontext des Herzminutenvolumens sowie der pulmonalen Widerstände interpretiert werden. Eine Reduktion des pulmonalarteriellen Druckes kann einerseits Ausdruck einer reduzierten linksventrikulären Stauung sein, andererseits aber auch eine Konsequenz einer progredienten RV-Insuffizienz mit abnehmendem Herzminutenvolumen. Eine sinkende gemischtvenöse Sättigung tritt bei einem abnehmenden Herzminutenvolumen und bei einer Zunahme der peripheren Sauerstoff-Ausschöpfung auf.

Bildgebung

Angaben über Morphologie und Funktion des Herzens erhält man nicht-invasiv durch die transthorakale Echokardiographie [41]. Sie nimmt bei der Diagnostik der RV-Insuffizienz eine zentrale Stellung ein. Wenn im apikalen Vierkammerblick das enddiastolische Flächen-Verhältnis des rechten zum linken Ventrikel (RVEDA/LVEDA) >0,6 ist, spricht man von einer Dilatation des RV [42]. Im parasternalen Kurzachsenschnitt flacht das Septum ab, und der linke Ventrikel wird D-förmig verändert (Abb. 1). In schweren Fällen wölbt sich das Septum sichtbar in den linken Ventrikel und behindert dessen diastolische Füllung. Bei Druckbelastung des RV ist diese Septum-Verschiebung maximal in der späten Systole, bei Volumenbelastung des RV ist die Septum-Verschiebung maximal am Ende der Diastole [43]. Die Funktion des RV kann anhand seiner Flächen-Kontraktion (*fractional area contraction*) [44] und der systolischen Verschiebung des Trikuspidalringes (*tricuspid annular motion*, *tricuspid annular plane systolic excursion*, *tricuspid annular velocity*) bestimmt werden [45, 46] (Tab. 3 ◀). Es muss jedoch berücksichtigt werden, dass die systolische Verschiebung des Trikuspidalklappenringes abnimmt, wenn die longitudinale Verkürzung des Herzens aufgrund einer Linksherzinsuffizienz vermindert ist [47].

Dopplersonographisch kann bei Vorhandensein einer Trikuspidalinsuffizienz der Druckgradient zwischen RV und rechtem Vorhof über die Bernoulli-Gleichung abgeschätzt werden. Addiert man zu diesem gemessenen

Tabelle 3. Glossar.

Messmethode	Parameter (Deutsch)	Parameter (Englisch)	Abkürzung (Englisch)	Normwerte
Venenkatheter	Zentraler Venendruck	Central-venous pressure	CVP	<15 mm Hg
	Zentralvenöse O ₂ -Sättigung	Central-venous oxygen saturation	ScvO ₂	>70%
Pulmonalkatheter	Systolischer BD in A. pulmonalis	Systolic pulmonary artery pressure	SPAP	<25 mm Hg
	Mittlerer BD in A. pulmonalis	Mean pulmonary artery pressure	MPAP	<20 mm Hg
	Diastolischer BD in A. pulmonalis	Diastolic pulmonary artery pressure	DPAP	<15 mm Hg
	Pulmonalarterieller Verschlussdruck	Pulmonary artery occlusion pressure	PAOP	<15 mm Hg
	Herzindex	Cardiac index	CI	>2,5 l/min/m ²
	Gemischt-venöse O ₂ -Sättigung	Mixed venous oxygen saturation	SmvO ₂	>65%
Echokardiographie	Wanddicke des RV	RV wall thickness		≤5 mm
	Flächenverhältnis zwischen RV und LV	Ratio between end-diastolic right-ventricular area and end-diastolic left-ventricular area	RVEDA/LVEDA	<0,6
	Flächenverkürzung	Fractional area change	FAC	>25%
	Systolische Verschiebung des Trikuspidalklappenringes	Tricuspid annular plane systolic excursion (M-mode)	TAPSE	>2 cm
		Tricuspid annular motion / velocity (tissue Doppler)	TAM/TAVE	>12 cm/s
	Durchmesser der Vena cava inferior	Vena cava diameter	IVC diameter	<2,5 cm
	Atemabhängigkeit der Vena cava inferior	Vena cava diameter change with respiration	IVC change	>50%

BD = Blutdruck; LV = linker Ventrikel; RV = rechter Ventrikel, right ventricle.

Druckgradienten den Druck in der *V. cava superior*, erhält man eine Annäherung an den systolischen Druck in der Pulmonalarterie. Bei einem Durchmesser der *V. cava inferior* <2,5 cm und einer Atemvariabilität >50% beträgt der atriale Druck in der Regel <10 mm Hg. Nimmt die Atemvariabilität ab (25–50%), beträgt der Druck 10–15 mm Hg. Ist sie kaum noch vorhanden (<25%), besteht etwa ein Druck 15–20 mm Hg. Die Echokardiographie ist auch die Untersuchung der Wahl zur Diagnose eines Perikardergusses. Bei Kompressionen des rechten Vorhofes oder Ventrikels, die mit Hypotonie und erhöhtem zentralvenösem Druck einhergehen, spricht man von einer Tamponade [48]. Nach Herzchirurgie ist die transthorakale Echokardiographie überlegen, weil sie zur Detektion von lokalisierten Flüssigkeitsansammlungen im Perikard besser geeignet ist [49].

Ein konventionelles Röntgen-Thoraxbild erlaubt eine Einengung der zugrundeliegenden Differentialdiagnosen. In vielen Fällen wird jedoch eine Computertomographie des Thorax nötig sein. Durch gleichzeitige Kontrastmittelgabe können vorhandene Lungenembolien nachgewiesen werden. In ausgewählten Fällen kann auch eine Magnetresonanztomographie nötig werden, um spezielle Erkrankungen wie beispielsweise eine arrhythmogene RV-Kardiomyopathie zu diagnostizieren [50]. Mittels Magnetresonanztomographie können sowohl die Morphologie als auch die Funktion [inklusive der komplexen systolischen Torsion (*Twist*) des Herzens und dessen diastolischer Entspannung (*Untwist, Recoil*)] besser dargestellt werden [51, 52].

Korrespondenz:

PD Dr. A. Rudiger
Herz- und Gefässchirurgische Intensivstation
Institut für Anästhesiologie
UniversitätsSpital Zürich
Rämistrasse 100 (F Hoer 27)
CH-8091 Zürich
[alain.rudiger\[at\]jusz.ch](mailto:alain.rudiger[at]jusz.ch)

Empfohlene Literatur

- Galiè N, Hoepfer MM, Humbert M, Torbicki A, Vachiery JL, Barbera JA, et al. Guidelines for the diagnosis and treatment of pulmonary hypertension: the Task Force for the Diagnosis and Treatment of Pulmonary Hypertension of the European Society of Cardiology (ESC) and the European Respiratory Society (ERS), endorsed by the International Society of Heart and Lung Transplantation (ISHLT). *Eur Heart J*. 2009;30:2493–537.
- Haddad F, Hunt SA, Rosenthal DN, Murphy DJ. Right ventricular function in cardiovascular disease, part I: Anatomy, physiology, aging, and functional assessment of the right ventricle. *Circulation*. 2008;117:1436–48.
- Tapon VF. Acute pulmonary embolism. *N Engl J Med*. 2008;358:1037–52.
- Voelkel NF, Quaife RA, Leinwand LA, Barst RJ, McGoon MD, Meldrum DR, et al. Right ventricular function and failure: report of a National Heart, Lung, and Blood Institute working group on cellular and molecular mechanisms of right heart failure. *Circulation*. 2006;114:1883–91.
- Vieillard-Baron A, Page B, Augarde R, Prin S, Qanadli S, Beauchet A, et al. Acute cor pulmonale in massive pulmonary embolism: incidence, echocardiographic pattern, clinical implications and recovery rate. *Intensive Care Med*. 2001;27:1481–6.

Die vollständige nummerierte Literaturliste finden Sie unter www.medicalforum.ch.