# Hypersensitivitätsvaskulitis

Karin Schad, Katrin Kerl, Reinhard Dummer, Antonio Cozzio
Klinik für Dermatologie und Venerologie, UniversitätsSpital Zürich

## Quintessenz

- Die Hypersensitivitätsvaskulitis ist die häufigste Vaskulitisform an der Haut.
- Als auslösende Antigenquellen müssen Medikamente, Infektionen, Kollagenosen-assoziierte Antigene sowie Neoplasien in Betracht gezogen werden.
- Die Histologie und die direkte Immunfluoreszenz einer frischen Läsion sind wegweisend für den Typ der Vaskulitis.
- Eine systemische Beteiligung muss ausgeschlossen werden.
- Differentialdiagnostisch ist an die Vaskulitisimitatoren zu denken.

## Einführung/Hintergrund

Unter einer Vaskulitis versteht man eine Entzündung der Gefässwand mit nachfolgender Schädigung des Gewebes. Für den klinischen Alltag ist die Einteilung nach der Gefässgrösse bedeutend. Sie stellt daher auch das Hauptkriterium für die Einteilung der Vaskulitiden dar (Chapel Hill Consensus conference [1], Tab. 1). Dermatologisch kann zwischen den rein kutanen und den systemischen Formen unterschieden werden. Die Einteilung der kutanen Formen kann weiter nach der Gefässgrösse, der Histologie oder der Pathogenese erfolgen. Die Präsentation reicht von einer palpablen Purpura oder Urticae bei kleinen Gefässen bis zu Ulzerationen und Nekrosen bei grossen Gefässen. Die Histologie und die Immunfluoreszenzuntersuchung erlauben die weitere Klassifizierung der kutanen Vaskulitis und sind für die Diagnostik unerlässlich. Bei der Ursachensuche hilft die Einteilung nach der Pathogenese.

Die Hypersensitivitätsvaskulitis ist Teil der Immunkomplex-Vaskulitiden mit IgG- oder IgM-Ablagerungen, welche die kleinen Hautgefässe befallen; die IgA-Immunkomplex-Vaskulitiden bilden die besondere Untergruppe der Purpura Schönlein-Henoch (PSH, Abb. 1A, 1B). Im Folgenden gehen wir ein auf die Klinik, Pathogenese, Diagnostik und die Therapie der Hypersensitivitätsvaskulitis, welche histopathologisch als kutane leukozytoklastische Kleingefässvaskulitis imponiert und die häufigste Form der Vaskulitis in der Haut darstellt. Daneben gibt es andere Vaskulitiden, welche ein leukozytoklastisches Bild zeigen, jedoch ohne Immunkomplex-Ablagerungen (pauci-immune Vaskulitiden, z.B. Purpura bei Wegener-Syndrom, Churg-Strauss-Syndrom).

Die Hypersensitivitätsvaskulitis tritt in allen Altersgruppen auf, besonders häufig findet man sie jedoch bei Frauen in der 3. und 4. Lebensdekade. Von der Entzündung betroffen sind vorwiegend die postkapillären Venulen. Ein evtl. systemischer Befall von Darm, Niere, Herz, Hirn und Lunge muss gesucht werden, um die adäquate Therapie auswählen zu können. Differentialdiagnostisch werden die Vaskulitisimitatoren besprochen.

**Tabelle 1. Einteilung der Vaskulitiden (adaptiert nach [2]).**

| Gefässgrösse | Vaskulitis | | |
|---|---|---|---|
| Grosse Gefässe<br>Aorta und von ihr abgehende Gefässe | Riesenzellarteriitis (Horton) | | |
| | Takayasu-Arteriitis | | |
| Mittelgrosse Gefässe<br>(kleine Arterien und Venen) | Panarteriitis nodosa (kutane, systemische Form) | | |
| | Kawasaki-Syndrom | | |
| | Morbus Behçet (generalisierte Vaskulitis) | | |
| Kleine Gefässe<br>(postkap. Venolen, Arteriolen, Kapillaren) | Immunkomplex-Vaskulitiden<br>(LcV i.e.S.) | IgG/IgM-Immunkomplex-Vaskulitiden (Hypersensitivitätsvaskulitiden) | |
| | | IgA-Immunkomplex-Vaskulitis | Purpura Schönlein-Henoch ([PSH] Kinder, Erwachsene) |
| | | | Akut hämorrhagisches Ödem der Kindheit |
| | | Kryoglobulinämische Vaskulitis | |
| | Pauci-immune Vaskulitiden<br>(ANCA-assoziierte Vaskulitiden) | Wegener-Granulomatose | |
| | | Mikroskopische Polyangiitis | |
| | | Churg-Strauss-Syndrom | |
| | | Medikamentös-induzierte ANCA-pos. Vaskulitis | |

Karin Schad

Die Autoren haben keine finanzielle Unterstützung und keine anderen Interessenskonflikte im Zusammenhang mit diesem Beitrag deklariert.

**Abbildung 1**
**A** Purpura Schönlein-Henoch (PSH).
**B** Nahaufnahme Purpura Schönlein-Henoch (PSH).

## Hauptteil

### Klinik der leukozyoklastischen Vaskulitis (LcV)

Die Patienten können sich initial mit einer Livedozeichnung, also einer rötlich blauen, angedeutet netzförmigen Venenzeichnung, präsentieren. Diese ist Ausdruck einer Ausschöpfungszyanose mit vermehrtem Anfall von desoxygeniertem Hämoglobin durch einen ungenügenden Blutfluss in den oberflächlichen Gefässen. Im Falle der leukozytoklastischen Vaskulitis ist der Blutfluss durch die Entzündung und Schwellung der Gefässwände vermindert.

Die frühen Hautveränderungen umfassen neben der Livedo auch erythematöse Makulae und urtikarielle Läsionen, welche im Gegensatz zur histaminvermittelten Urtikaria nicht wandern, sondern während mehr als 24 Stunden am Ort persistieren. Im weiteren Verlauf entwickelt sich das typische Bild mit der von distal nach proximal aufsteigenden *palpablen, nicht wegdrückbaren Purpura*, welche sich bis zu ausgedehnten hämorrhagischen Nekrosen entwickeln kann (Abb. 2). In der Regel sind die Hautveränderungen umso kleinfleckiger und oberflächlicher, je kleiner die betroffenen Gefässe sind. Je tiefer die erkrankten Gefässe im dermalen Gewebe liegen, desto häufiger werden Knoten, hämorrhagische Ulzera und Nekrosen gesehen. Die Hautveränderungen zeigen sich vornehmlich an hydrostatisch belasteten Körperregionen mit weitgestellten Gefässen wie den Unterschenkeln. Nageleinblutungen mit streifenförmigen Splitterblutungen können auftreten, eine Schleimhautbeteiligung liegt nur selten vor.

Die Patienten geben im Allgemeinen wenig Beschwerden an. Ein Schweregefühl, Brennen oder Jucken kann vorkommen, selten werden Schmerzen beklagt. Vaskulitiden, die auf IgG- oder IgM-Immunkomplexen beruhen, sind im Vergleich zur PSH weniger häufig mit systemischer Beteiligung verbunden. Vor allem bei einer Ausbreitung oberhalb der Gürtellinie, bei grösseren Nekrosezonen oder beim Auftreten von Allgemeinsymptomen wie Fieber, Arthralgien oder Parästhesien muss an eine schwerere Verlaufsform oder eine systemische Vaskulitis gedacht werden. Die verschiedenen Organe müssen im Hinblick auf eine Vaskulitis untersucht werden. Bei einem Befall der enteralen Gefässe treten klinisch häufig kolikartige Abdominalschmerzen und gastrointestinale Blutungen auf. Bei Beteiligung der Nieren im Sinne einer mesangialen proliferativen Glomerulonephritis sind eine Erythrozyturie und eine Proteinurie typisch. Die Tabelle 2 gibt Aufschluss über die empfohlenen Untersuchungen zum Ausschluss einer Systembeteiligung. Die Prognose bei systemischer Vaskulitis ist im Vergleich zur rein kutanen LcV schwerwiegender und erfordert aktive Therapiemassnahmen wie systemische Steroide oder Immunsuppressiva.

IgA-assoziierte Immunkomplex-Vaskulitiden treten ebenfalls histopathologisch als LcV in Erscheinung. Die PSH zeigt bei (weiblichen > männlichen) Erwachsenen öfter eine systemische Beteiligung als bei Kindern. Bei Kindern unter 2 Jahren kann sich eine Vaskulitis zudem mit kokardenförmigen hämorrhagischen Plaques präsentieren. Dabei handelt es sich am ehesten um eine Sonderform der Purpura Schönlein-Henoch, der Seidl-

mayer-Purpura, die ebenfalls mit IgA-Immunkomplex-Ablagerungen einhergeht.
Aus dem rheumatischen Formenkreis sollten eine Kryoglobulinämie sowie die ANCA-positiven Vaskulitiden (die Wegener-Granulomatose, die mikroskopische Polyangiitis und das Churg-Strauss-Syndrom) ausgeschlossen werden. Dies gilt vor allem dann, wenn eine systemische Beteiligung vermutet wird.

**Abbildung 2**
Leukozytoklastische Vaskulitis (LcV).

**Vaskulitisimitatoren/Vaskulopathien**
Zahlreiche Erkrankungen können das klinische Leitmerkmal der *palpablen Purpura* der LcV imitieren und müssen bei den differentialdiagnostischen Überlegungen miteinbezogen werden. Prinzipiell sollten alle Erkrankungen differentialdiagnostisch erwogen werden, welche eine Strömungsverminderung durch einen Gefässverschluss induzieren. Die Gefässwandschädigung tritt hier erst sekundär im Rahmen der Gefässokklusion auf. Histologisch fehlt die Leukozytoklasie.
Rasch ausgeschlossen werden muss eine Bakteriämie oder eine Sepsis mit prokoagulatorischer Komponente im Sinne einer Purpura fulminans, welche mit einem reduzierten Allgemeinzustand einhergeht. Eine direkte Infektion des Endothels mit konsekutiver Lumeneinengung kommt bei Infektion mit Rickettsien, Varicella-Zoster-Virus oder Parvovirus B19 vor.
Ein embolisches Geschehen zum Beispiel im Rahmen einer Endokarditis, Cholesterinembolien, insbesondere nach einer perkutanen Gefässpunktion, oder eine Embolia medicamentosa nach akzidenteller arterieller Injektion muss ebenfalls in Betracht gezogen werden. Daneben empfiehlt sich der Ausschluss einer Thrombozytenstörung oder einer Gerinnungsstörung.
Bei der Purpura pigmentosa, der hämorrhagisch pigmentären Dermatosengruppe, liegt eine nichtpalpable Purpura vor; die Ursache für die Extravasation der Erythrozyten ist noch nicht geklärt, diskutiert wird eine verstärkte Gefässfragilität infektallergisch oder durch medikamentöse Auslöser bedingt. Der Hämoglobinaustritt mit nachfolgender Hämosiderinablagerung ist für die charakteristischen rötlich bräunlichen Makulae verantwortlich.
Die Livedo-Vaskulopathie präsentiert sich klinisch mit Livedo racemosa, schmerzhaften Ulzera vor allem im

**Tabelle 2. Empfohlene Diagnostik.**

| | |
|---|---|
| **Empfohlene Diagnostik** | |
| Klinische Untersuchung | Haut/Schleimhäute inkl. Lymphknoten- und Gelenkstatus |
| Differentialblutbild | Ausschluss Sepsis / atypische Zellmorphologie |
| Serumchemie | Kreatinin, Transaminasen, CRP |
| Urinstatus | Mit Sediment |
| Immunologie | ANCA, Rheumafaktor, ANA, anti-ds-DNA, Anti-SS-A, Anti-SS-B, C3/C4 |
| Pathologische Eiweisse | Eiweisselektrophorese, Immunfixation, freie Ketten im Urin, Kryoglobuline (evtl. Kryofibrinogen) |
| Suche nach HIV, Hepatitis B, Hepatitis C | |
| Tiefe Probebiopsie (inkl. subkutanen Fettgewebes) einer papulösen, nicht nekrotischen Läsion | |
| Direkte Immunfluoreszenz aus Hautbiopsie einer papulösen, nicht nekrotischen Läsion | |
| Ausschluss Organbeteiligung | Röntgen Thorax in 2 Ebenen, Ultraschall Abdomen/LK |
| | EKG |
| | CT/MRI-Schädel (bei Symptomen) |
| | Hämoccult |
| | Urinstatus |
| **Erweiterte Anamnese** | |
| Medikamente, Impfungen, Fremdserum | |
| Infekte | |
| B-Symptome als Hinweis auf Tumorgeschehen | |
| Asthma | |

Bereich der Malleolen und Atrophie blanche. Liegt diese Trias vor, ohne dass sich histologisch Zeichen einer Vaskulitis finden, sollte nach einer prothrombotischen Gerinnungsstörung (Protein-C- und -S-Mangel, Homozysteinämie, Antiphospholipid-Antikörper, Kryoproteine) oder einer Systemerkrankung (Sneddon-Syndrom, Antiphospholipid-Antikörper-Syndrom) und bei älteren Patienten nach einer chronisch venösen Insuffizienz gesucht werden. Entsprechend der Pathogenese ist eine antithrombotische Therapie mit niedrigmolekularen Heparinen oder Vitamin-K-Antagonisten wichtig (cave Coumarinnekrosen bei Protein-C/S-Mangel).
Das Antiphospholipid-Antikörper-Syndrom tritt sowohl (selten) primär als auch sekundär auf, meist im Zusammenhang mit Kollagenosen (v.a. systemischer Lupus erythematodes).

## Pathogenese

In der überwiegenden Mehrheit liegt der kutanen LcV eine vaskuläre Ablagerung von Antigen-Antikörper-Komplement-Komplexen zugrunde. Diese in der direkten Immunfluoreszenz (DIF, Abb. 3 📷) detektierbaren Immunkomplexe stehen am Anfang der eigentlichen Entzündungskaskade. Sie werden im Normalfall von roten Blutkörperchen oder den mononukleären Zellen mit Komplement- und/oder Fc-Rezeptoren aus dem Blut gereinigt, weshalb sie im Regelfall keinen oder nur einen geringen Gewebeschaden verursachen. Dieses Clearance-System kann aber überladen werden durch die Präsenz einer überwältigenden Menge an Antigenen, die dann zur Ablagerung von Immunkomplexen an den Endothelien der postkapillären Venulen in den Blutgefässen führt, im Sinne einer Typ-III-Allergie.
Die an den Gefässwänden abgelagerten Immunkomplexe lösen eine Komplementaktivierung und über die Mastzellen eine Entzündungsreaktion aus. Einwandernde neutrophile Granulozyten setzen zur Phagozytose der Immunkomplexe Proteasen und Sauerstoffradikale frei, welche die Gefässwände und das umliegende Gewebe zusätzlich schädigen. Durch eine Gefässobliteration kann es schliesslich zum Vollbild der palpablen Purpura, zur Nekrose und zum Ulkus kommen. Zusätzliche unbekannte Trigger-Faktoren können eine Rolle spielen. Es wird z.B. angenommen, dass die Gefässweitstellung eine vermehrte Komplexablagerung ermöglicht und der erhöhte hydrostatische Druck auf die Gefässwände an den unteren Extremitäten die Immunkomplex-bedingten Gefässläsionen verstärken können, weshalb die LcV eine Prädilektion für die unteren Extremitäten aufweist.
Selten ist die LcV Folge einer direkten Aktivierung von Endothel und Leukozyten, ohne dass notwendigerweise Immunkomplexe vorliegen, ursächlich kommen hier Bakteriämien oder ein septisches Geschehen in Frage.
Wie oben erwähnt, kann das Immunkomplex-Clearance-System überladen werden, sei dies durch einen Defekt im physiologischen Abräummechanismus der Komplexe (z.B. Komplementdefekt, C1-, C2-, C4a-Mangel durch entsprechende Genmutationen) oder durch eine Überproduktion von Immunkomplexen. Als entsprechende Antigenquellen kommen exogene und endogene Antigene in Frage. Zu den exogenen, körperfremden Antigenen zählen Medikamente (nichtsteroidale Antiphlogistika, Antibiotika, Thiazide und andere) inkl. Vakzine sowie Infektionserreger (virale, bakterielle, viel seltener Pilz- und Protozoenbefall). Bei den endogenen Antigenquellen sollte an den Formenkreis der Autoimmunerkrankungen gedacht werden (insbesondere Lupus erythematodes, rheumatoide Arthritis oder Sjögren-Syndrom), bei welchen üblicherweise nicht sichtbare intrazelluläre Antigene entsprechend präsentiert werden und die kontinuierliche Immunkomplex-Bildung und -Ablagerung unterstützen. Schliesslich müssen auch neoplastische Erkrankungen als endogene Antigenquellen ausgeschlossen werden, hier ist insbesondere an monoklonale Gammopathien und myeloproliferative Erkrankungen, seltener an solide Tumoren zu denken (fakultativ paraneoplastisches Phänomen).
Die Suche nach Fremdantigenen umfasst dementsprechend eine genaue Medikamentenanamnese inklusive Impfanamnese und Fremdserumerhalt, die Suche nach Infektionen (insbesondere HIV, HBV und HCV, Streptokokkeninfekte) und weitere empfohlene diagnostische Abklärungsschritte gemäss Tabelle 2.
Bei den Antikörpern werden verschiedene Immunglobulinklassen angetroffen, die direkte Immunfluoreszenz gibt Aufschluss darüber, ob es sich um IgG-, IgM- oder IgA-Ablagerungen handelt. Bei Erwachsenen, seltener bei Kindern, existiert auch die LcV mit kombinierten IgG- und IgM-haltigen Immunablagerungen. Diese Immunglobuline werden durch die invadierenden Entzündungszellen rasch abgebaut, weshalb die histologische und immunfluoreszenzdiagnostische Abklärung am besten auf einer Biopsie einer *frischen* Läsion gelingt (und nicht auf alten ulzerierten Läsionen).
Liegen primär IgA-Ablagerungen in einer LcV vor, handelt es sich um eine Purpura Schönlein-Henoch (PSH), bei welcher aktiv nach Gelenkbeschwerden und nach Nieren- oder Darmbeteiligung gefragt werden muss.

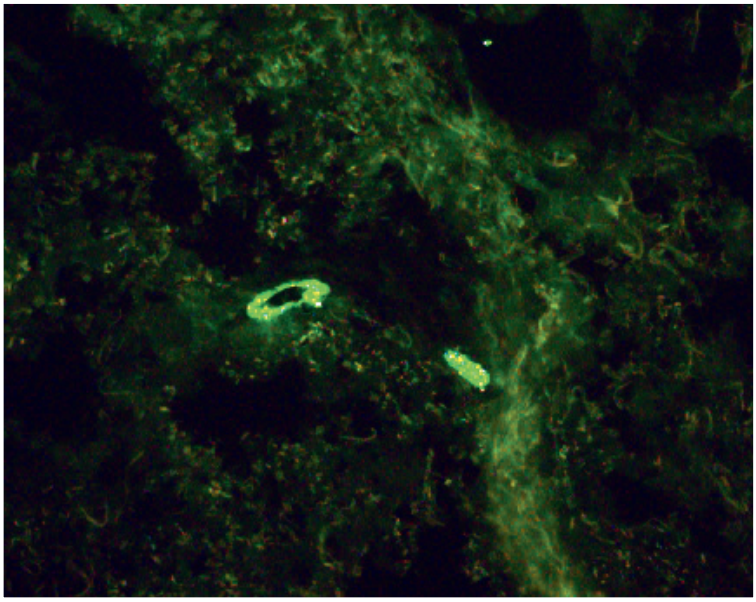

**Abbildung 3**
Direkte Immunfluoreszenz (DIF).

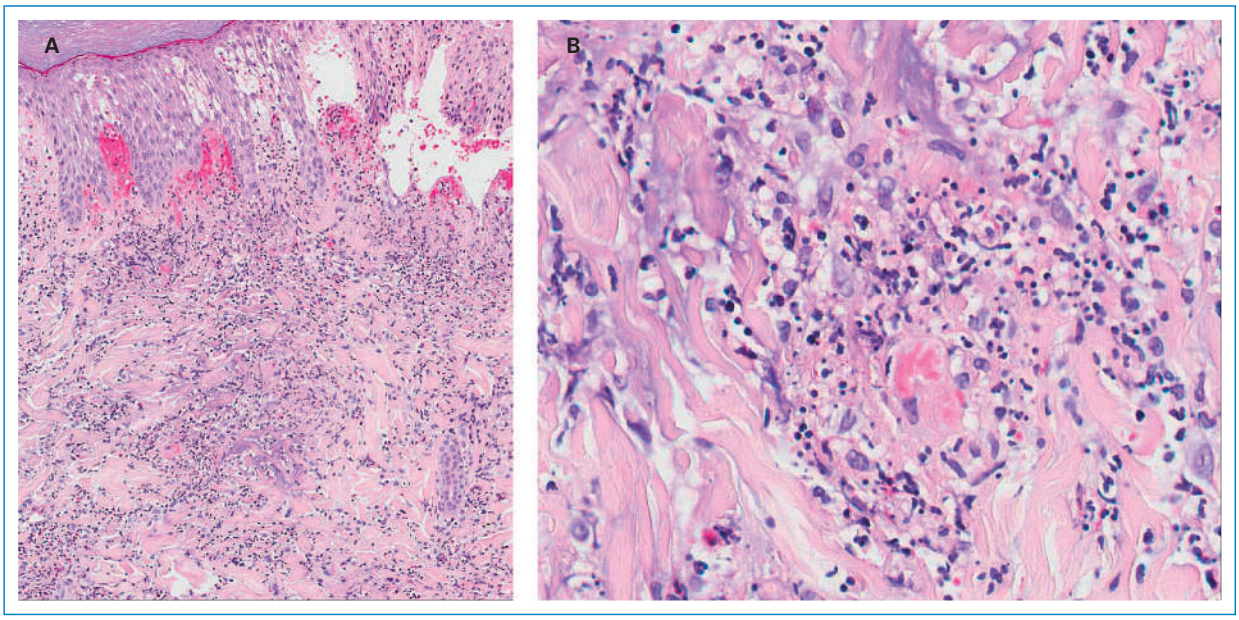


**Abbildung 4**
**A** Übersicht leukozytoklastische Vaskulitis, HE-Färbung.
**B** Vergrösserung leukozytoklastische Vaskulitis, HE-Färbung.

Granuläre Ablagerungen von IgA in den Gefässwänden sind schwächere Aktivatoren des klassischen Komplementsystems, weshalb der Abtransport der Immunkomplexe verlangsamt ist und die Entzündungskaskade aktiviert werden kann. Die Purpura Schönlein-Henoch ist in erster Linie eine Erkrankung des Kindesalters. Als Auslöserantigene werden infektallergische Mechanismen auf Streptokokken-, Mykoplasmen- oder Rotaviren-Antigene diskutiert. Sie tritt aber auch bei Erwachsenen auf, wird manchmal mit Alkohol in Verbindung gebracht und ist dann häufiger mit schweren komplizierten Verläufen assoziiert.
In 5% finden sich bei der kutanen LcV auch bei Probeentnahmen in einer frischen Läsion in der direkten Immunfluoreszenz (DIF) keine Immunablagerungen. Diese Vaskulitisgruppe ist nicht Gegenstand dieser Arbeit über die Hypersensitivitätsvaskulitis. Man spricht hier von der pauci-immunen Vaskulitis, bei welcher es zu einer Leukozytenaktivierung über zirkulierende Anti-Neutrophilen-Zytoplasma-Autoantikörper (ANCA) kommt. Vertreter dieser Erkrankungsgruppe sind die ANCA-assoziierten Vaskulitiden *Wegener-Granulomatose* (c-ANCA-assoziiert), die *mikroskopische Polyangiitis* (p-ANCA-assoziiert) sowie das *Churg-Strauss-Syndrom* (p-ANCA-assoziiert, IgE-Erhöhung und Eosinophilie).

## Diagnostik

Das Ziel der Abklärungen ist (1.) die Sicherung der Diagnose, (2.) die Suche nach Organbeteiligungen und (3.) die Ursachensuche der Vaskulitis. Aufgrund der vielschichtigen Ursachen kann die Diagnostik fast beliebig ausgedehnt werden, eine anamnese- und klinikzentrierte Abklärung hilft, eine wirtschaftliche Vorgehensweise zu befolgen.
Akut lebensbedrohliche septische Zustände müssen ausgeschlossen werden.
Die Histologie und die DIF sind unerlässlich, die entsprechende Biopsie muss an einer *frischen, nicht nekrotischen* Läsion durchgeführt werden. Eine möglichst proximale Probenentnahme wird angestrebt (Vermeiden von stasebedingten Gefässwandveränderungen sowie bessere Abheilungstendenz).
Bei Verdacht auf eine systemische Beteiligung einer Vaskulitis muss eine ANCA-assoziierte Form ausgeschlossen werden. ANA, Rheumafaktor, Kryoglobulinuntersuchungen sind sinnvoll, bei positivem Ausfall soll die Suche nach Kollagenosen, HCV, HIV, Paraproteinämie weiter vertieft werden. Ein Urinstatus ist dringend indiziert.
Die Tabelle 2 gibt Auskunft über die empfohlenen Abklärungen.

## Histo- und Immunfluoreszenz

Primär erfolgt auch histologisch die Unterscheidung der Vaskulitiden nach der Gefässgrösse und -typ. Bei der LcV sind die kleinen Gefässe der Dermis betroffen. Es findet sich histologisch ein perivaskuläres Entzündungsinfiltrat mit neutrophilen und eosinophilen Granulozyten, welche im Verlauf zerfallen und Kerntrümmer hinterlassen (Leukozytoklasie). Entzündungszellen durchsetzen und schädigen die Gefässwände, es kommt zum Austritt von Fibrin (fibrinoide Gefässwandverquellung) und Erythrozyten (Erythrozytenextravasate) (Abb. 4A, 4B 📷).
In der DIF finden sich perivaskulär Immunglobulinablagerungen (IgG, IgM, bei PSH IgA).

## Therapie

Die diskutierten Auslöser der Hypersensitivitätsvaskulitis (s. Pathogenese: Medikamente, Infektionen, Neoplasien, Autoimmunerkrankungen) sollten gesucht und, sofern möglich, ausgeschaltet werden.

Ist das auslösende Antigen aus der Zirkulation eliminiert (z.B. nach Infektionsabheilung, nach Absetzen des auslösenden Medikamentes), dann ist die Hypersensitivitätsvaskulitis in der Regel selbstlimitierend. Aufgrund des günstigen Spontanverlaufs kann in diesen Situationen rein äusserlich, milde und symptomatisch therapiert und eine abwartende Haltung eingenommen werden (evtl. Bettruhe, Hochlagerung der betroffenen unteren Extremitäten, Kompression der hydrostatisch belasteten Körperregionen, evtl. topische Steroide). Systemische Steroide sind angezeigt bei schweren Verläufen mit Nekrosen und hämorrhagischen Blasen. Bei hartnäckigen Verläufen kann ein Therapieversuch mit Dapson, evtl. Kolchizin, unternommen werden. Schwere Formen mit Systembeteiligung sollten interdisziplinär betreut und mit Immunsuppressiva behandelt werden [2].

**Korrespondenz:**
PD Dr. Dr. med. Antonio Cozzio
Klinik für Dermatologie und Venerologie
UniversitätsSpital Zürich
Gloriastrasse 31
CH-8091 Zürich
Cozzio[at]usz.ch

**Literatur**

1 Kallenberg CG. The last classification of vasculitis. Clin Rev Allergy Immunol. 2008;35:5–10.
2 Sunderkötter C. Therapie von Vaskulitiden und Vaskulopathien. Hautarzt. 2008;5:382–93.

## CME www.smf-cme.ch

**1.** Welche Aussage ist *falsch*? Bei einer leukozytoklastischen Vaskulitis …

A … handelt es sich um eine Kleingefässvaskulitis mit unterschiedlichen Ursachen.
B … sind meistens die Beine betroffen, weil es durch den hydrostatisch erhöhten Druck zu einer Weitstellung der Gefässe kommt.
C … schliesst ein Hautbefall rein unterhalb der Gürtellinie eine Systembeteiligung aus.
D … ist der Blutfluss durch die Entzündung und die Schwellung der Gefässwände vermindert.
E … können Bauchschmerzen ein Hinweis auf eine systemische Beteiligung sein.

**2.** Bei einer 35-jährigen Frau hat sich vor einigen Tagen an beiden Unterschenkeln eine palpable Purpura gebildet. Der Allgemeinzustand ist gut, sie ist afebril und verspürt nur einen leichten Juckreiz im Bereich der Hautveränderungen. Die übrige Haut ist nicht betroffen. Welche Aussage ist richtig?

A Da die Patientin in gutem Allgemeinzustand ist, müssen keine weiteren Abklärungen durchgeführt werden.
B Es handelt sich höchstwahrscheinlich um eine Purpura Schönlein-Henoch, da diese Erkrankung für Frauen in dieser Altersklasse typisch ist.
C Eine Histologie mit direkter Immunfluoreszenz ist zur Abklärung der Hautveränderungen unerlässlich.
D Auch schwer verlaufende Vaskulitisformen mit Systembeteiligung werden ausschliesslich mit einer topischen Therapie behandelt.
E Das typische Alter für eine Hypersensitivitätsvakulitis beträgt 60 Jahre.