Fussabdrücke im Liquor

Konstantin Burgmann[a], Adrian Schibli[a], Antoinette Monn[b], Gerd Laifer[a]

[a] Klinik für Innere Medizin, Stadtspital Triemli, Zürich
[b] Hämatologielabor, Stadtspital Triemli, Zürich

Fallbeschreibung

Eine 39-jährige, bislang gesunde Patientin, suchte wegen seit 2 Tagen bestehender Kopfschmerzen mit Fieber und rezidivierenden Erbrechens die Notfallstation auf. Sie präsentierte sich febril (38,6 °C) mit deutlicher Nackensteifigkeit ohne klinische Zeichen einer Enzephalitis und ohne fokale neurologische Ausfälle. Die Reise- und Umgebungsanamnese waren unauffällig. Laborchemisch zeigten sich ein unauffälliges weisses Differentialblutbild und ein normales CRP. Die native Computertomographie des Schädels zeigte keinen pathologischen Befund. Im Liquor fanden sich eine mononukleäre Pleozytose (263 Leukozyten/µl mit 90% Lymphozyten), ein deutlich erhöhtes Totalprotein (1077mg/l [Referenzbereich: 200 bis 400]) und ein leicht erhöhtes Laktat (2,9 mmol/l [Referenzbereich: 1,2 bis 2,1]). Im Gram-Präparat konnten keine Mikroorganismen nachgewiesen werden, die zytologische Untersuchung zeigte jedoch grosse Zellen mit atypischen Kernen, die aufgrund ihrer Morphologie an Fussabdrücke erinnern (Abb. 1).

Die Autoren haben keine finanzielle Unterstützung und keine anderen Interessenskonflikte im Zusammenhang mit diesem Beitrag deklariert.

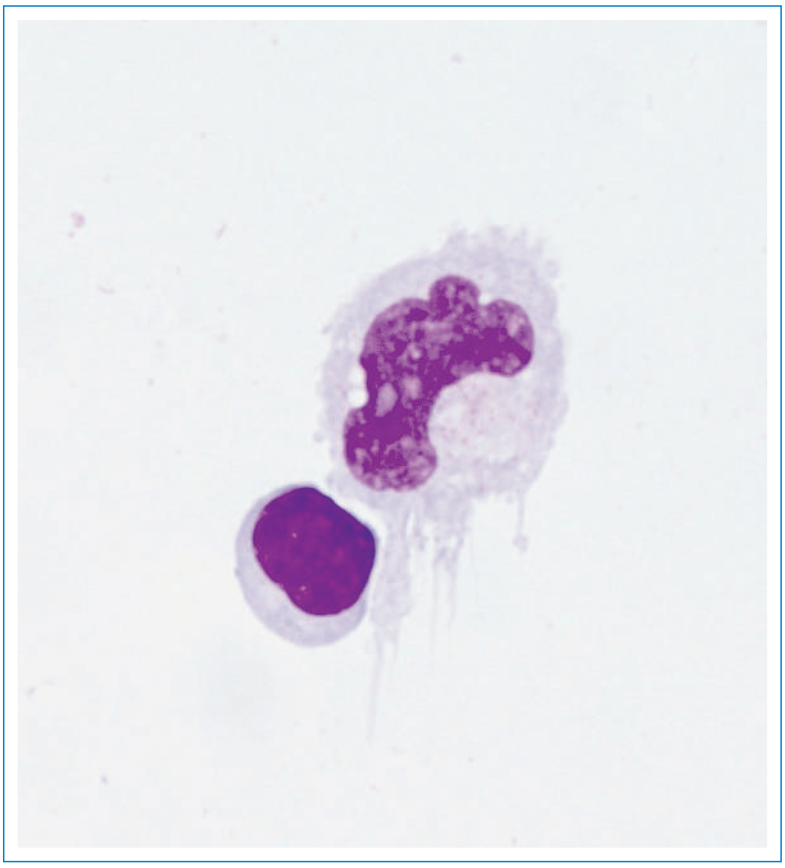

Abbildung 1
Vergrösserung einer «Mollaret-Zelle» mit reichlich Zytoplasma und grossem Kern mit an Zehen erinnernden Einschnürungen (ein Lymphozyt bildet die «Ferse»). (Liquor, May-Grünwald-Giemsa-Färbung)

Bei hochgradigem Verdacht auf eine virale Meningitis wurde initial eine Therapie mit Acyclovir i.v. begonnen und bis zum Ausschluss einer bakteriellen Ätiologie für 48 Stunden mit Ceftriaxon i.v. ergänzt. Serologien für HIV und FSME waren negativ, die PCR für das Herpes-simplex-Virus (HSV) im Liquor fiel positiv für HSV-2 aus. Unter der antiviralen Therapie wurde die Patientin rasch beschwerdefrei und konnte mit der Diagnose einer ersten Episode einer Meningitis durch HSV-2 nach Hause entlassen werden. Die Therapie wurde auf Valacyclovir p.o. gewechselt und für insgesamt 10 Tage weitergeführt.

Kommentar

Bereits 1944 beschrieb Pierre Mollaret (1898 bis 1987) drei Patienten mit einer spontan remittierenden *«Méningite endothélio-leucocytaire multirécurrente bénigne»*, die sich mit plötzlichem Fieber und Meningismus während zweier bis dreier Tage manifestierte [1]. Er beschrieb auch die charakteristischen grossen Zellen mit atypischem, an einen Fussabdruck erinnernden Kern im Liquor. Elektronenmikroskopische und immunzytologische Untersuchungen zeigten später, dass es sich bei diesen «Mollaret-Zellen» um Monozyten handelt, die vor allem während der akuten Phase der Erkrankung in den ersten 24 bis 48 Stunden nachweisbar sind [2]. Erst 1991 konnte Yamamoto die Mollaret-Meningitis (heute besser «recurrent benign lymphocytic meningitis» [RBLM]) mit Herpesviren [3], weitaus am häufigsten mit HSV-2, assoziieren.

Die RBLM ist selten und präsentiert sich als rezidivierende aseptische Meningitis, charakteristischerweise mit 3 bis 10 kurzdauernden selbstlimitierenden Episoden (1 bis 5 Tage) oft über mehrere Jahre verteilt [4]. Um die Diagnose stellen zu können, werden mindestens 3 Episoden mit einer vollständigen Erholung der Symptomatik verlangt. Die Hälfte der Patienten weist transiente neurologische Symptome wie Doppelbilder, Hirnnervenparesen, Halluzinationen oder eine Bewusstseinsminderung auf. Persistierende neurologische Ausfälle schliessen die Diagnose einer RBLM aus. Frauen im 4. Lebensjahrzehnt sind am häufigsten betroffen.

Pathogenetisch wird die Erkrankung durch eine Reaktivierung einer latenten HSV-Infektion aus sakralen sensorischen Ganglien erklärt, analog zur rezidivierenden genitalen Infektion. Allerdings findet sich bei den meisten Patienten mit RBLM keine Anamnese eines genita-

len Herpes und keine aktive Läsion zur Zeit der Präsentation [5].

Plazebokontrollierte Studien über die Wirksamkeit einer antiviralen Therapie sind nicht durchgeführt worden. Manche Experten bezweifeln, dass eine antivirale Therapie den natürlichen Verlauf der Erkrankung beeinflusst [6]. Acyclovir (3× 5 bis 10 mg/kg für 7 bis 10 Tage) führt zu einer raschen Besserung der Beschwerden. In Analogie zu häufig rezidivierenden genitalen Herpesinfektionen wurde auch eine orale Therapie mit Valacyclovir oder Famciclovir (beide mit guter Liquorgängigkeit; ca. 30% des Plasmaspiegels) in Einzelfällen eingesetzt. Für diese Therapie gibt es ebenso keine klinischen Daten.

«Mollaret-Zellen» im Liquor sind zwar nicht spezifisch für die HSV-2-Meningitis oder die RBLM; sie können gelegentlich auch z.B. bei einer West-Nile-Virus-Meningoenzephalitis nachgewiesen werden. Dennoch sind sie bei rezidivierenden Meningitiden mit kompatibler Klinik hinweisend auf das Vorliegen einer RBLM und erlauben eine frühe Diagnosestellung, den Verzicht auf weitere kostspielige diagnostische Massnahmen und können die Hospitalisationszeit verkürzen.

Korrespondenz:
Konstantin Burgmann
Klinik für Innere Medizin
Stadtspital Triemli
Birmensdorferstrasse 497
CH-8063 Zürich
konstantin.burgmann[at]triemli.zuerich.ch

Literatur

1 Mollaret P. La méningite endothélio-leukocytaire multi-récurrente bénigne. Rev Neurol. 1944;76:57–76.
2 Chan TY, Parwani AV, Levi AW, Ali SZ. Mollaret's meningitis: cytopathologic analysis of fourteen cases. Diagn Cytopathol. 2003;28:227.
3 Yamamoto LJ, Tedder DG, Ashley R, Levin MJ. Herpes simplex virus type 1 DNA in cerebrospinal fluid in a patient with Mollaret's meningitis. N Engl J Med. 1991;325:1082–5.
4 Shalabi M, Whitley RJ. Recurrent benign lymphocytic meningitis. Clin Infect Dis. 2006;43:1194–7.
5 O'Sullivan CE, Aksamit AJ, Harrington JR, Harmsen WS, Mitchell PS, Patel R. Clinical spectrum and laboratory characteristics associated with detection of herpes simplex virus DNA in cerebrospinal fluid. Mayo Clin Proc. 2003;78:1347–52.
6 Bergstrom T, Alestig K. Treatment of primary and recurrent herpes simplex type 2 induced meningitis with acyclocir. Scand J Infect Dis. 1990;22:239–40.