




# Henna-Tattoos – nicht immer eine schöne Ferienerinnerung

Peter Wälchli

Allgemein-Praxis, Gesundheitszentrum, Meiringen

Der 23-Jährige (Patient 1) erscheint 10 Tage nach Anbringen eines Tattoos auf Kreta (Abb. 1A ) mit einem juckenden Hautausschlag an derselben Stelle (Abb. 1B). Bei Mitreisenden sei die Haut nach dem gleichen Prozedere bereits wieder unauffällig. Beim Patienten sind keine Allergien bekannt.

Das hat der Hausarzt im Berner Oberland noch nie gesehen und meldet den Patienten per Fax beim Dermatologen an (Dr. med. J. Roduner, Interlaken). Nach ein paar Minuten kommt bereits dessen Antwort: «Fast sicher Kontaktallergie auf Paraphenyldiamin (PPD), mit dem Henna gestreckt wird. Schon mal Betnovate-C-Crème® geben!» Er legt gleich auch Literatur bei [1]. Tage darauf wird auch in einer dem Hausarzt zugestellten Zeitschrift auf diese Krankheit hingewiesen [2].

Einige Tage später erscheint eine 15-Jährige (Patientin 2) mit demselben Phänomen einen Monat nach Tattoo in Rio de Janeiro (Abb. 2 ). Auch hier wirkt die Steroidcrème (Abb. 3 ) nach 2-wöchiger Therapie).

Das Engramm sitzt, und, falls nicht schon bekannt, nun auch bei den Leser/innen!

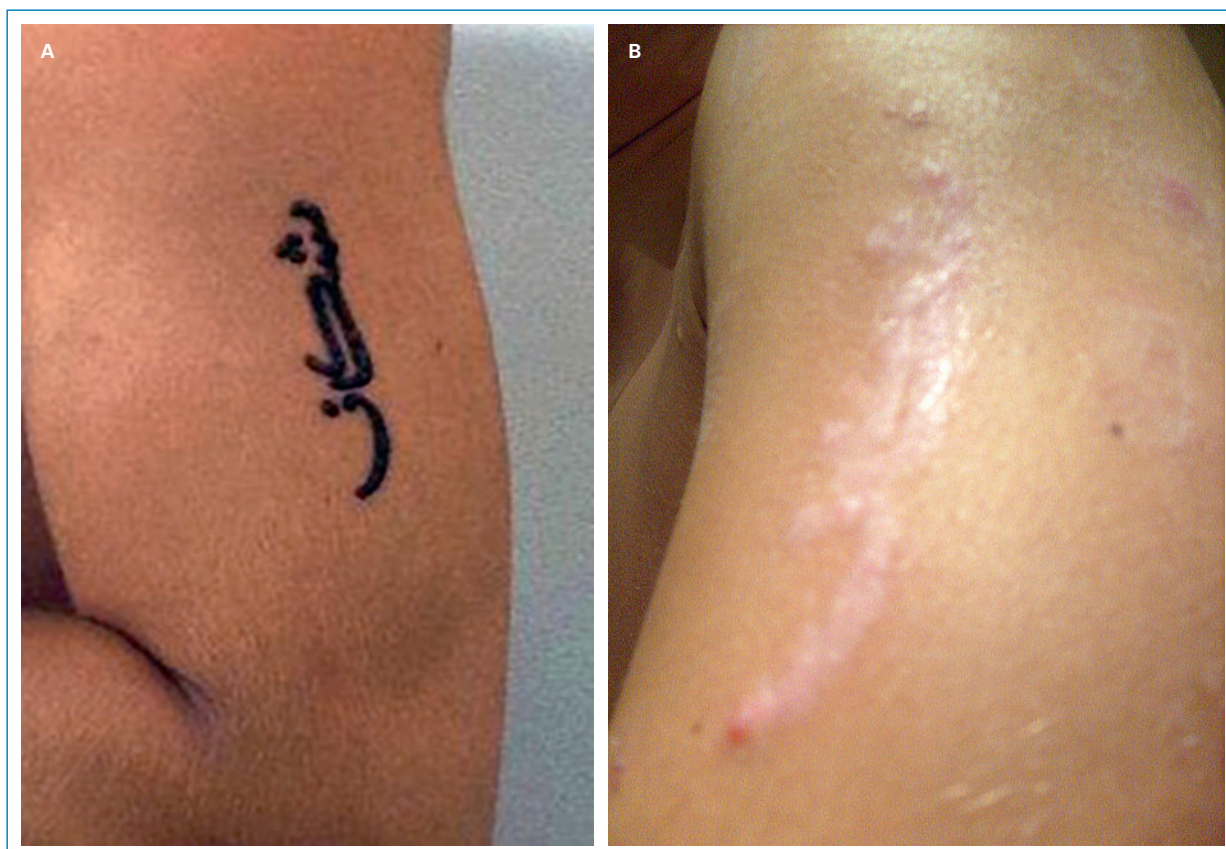Zur Vertiefung gibt's zahlreiche Internetseiten unter den Stichworten Henna-Tattoo-Allergie.

## Korrespondenz:

Dr. med. Peter Wälchli  
 Facharzt für Allgemeinmedizin FMH  
 Notarzt SGNOR  
 Gesundheitszentrum  
 Spitalstrasse 13  
 CH-3860 Meiringen  
[waelchli.henzer\[at\]bluewin.ch](mailto:waelchli.henzer[at]bluewin.ch)

## Literatur

- 1 Lamchahab FZ, Guerrouj B, Benomar S, Ait Ourhroui M, Senouci K, et al. [Henna symbolic tattoo and real dermatitis]. [Article in French]. Arch Pediatr. 2011;18(6):653–6.
- 2 Abeck D. Pigmentstörungen: Helle Flecken und dunkle Knoten. Ars Medici. 2011;908.

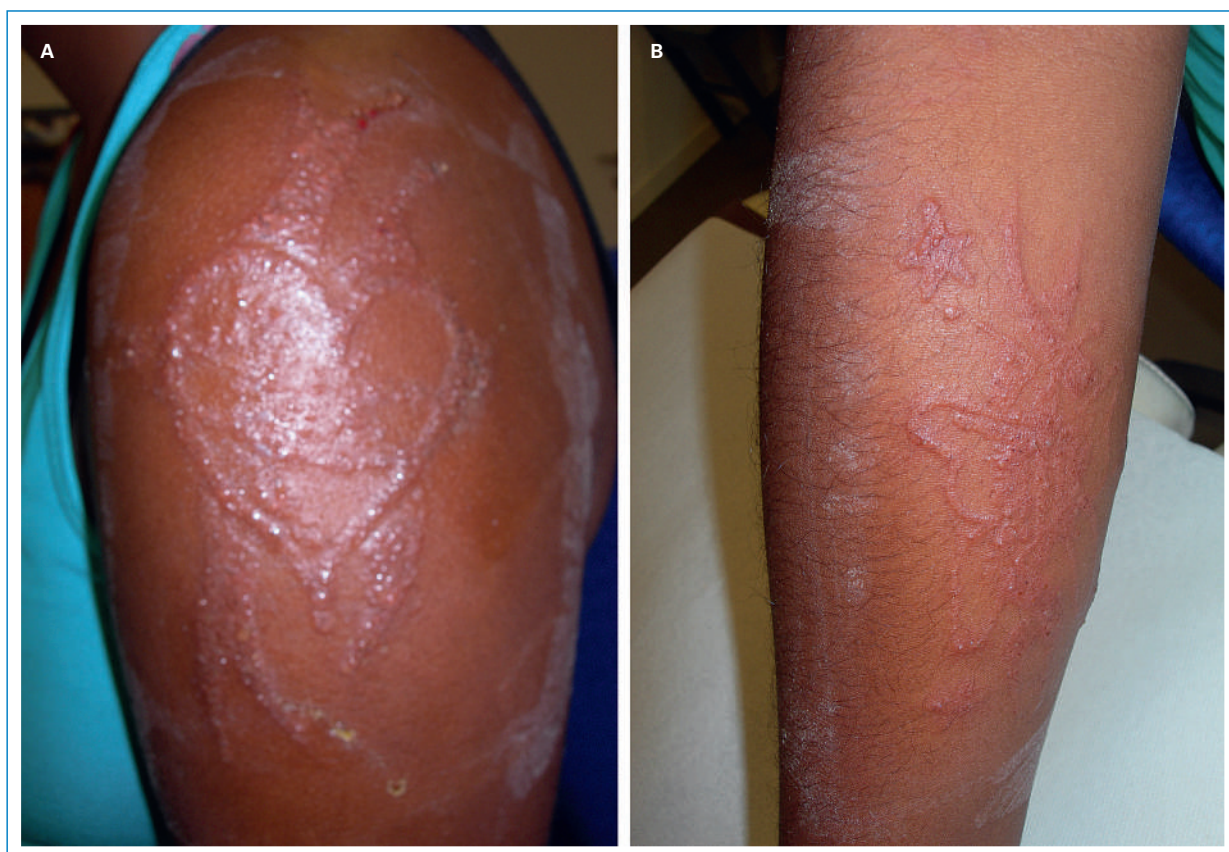

**Abbildung 1**

Patient 1. Tattoo nach Fertigstellung (Oberarm links) (A). 10 Tage nach Anbringen des Tattoos (B).

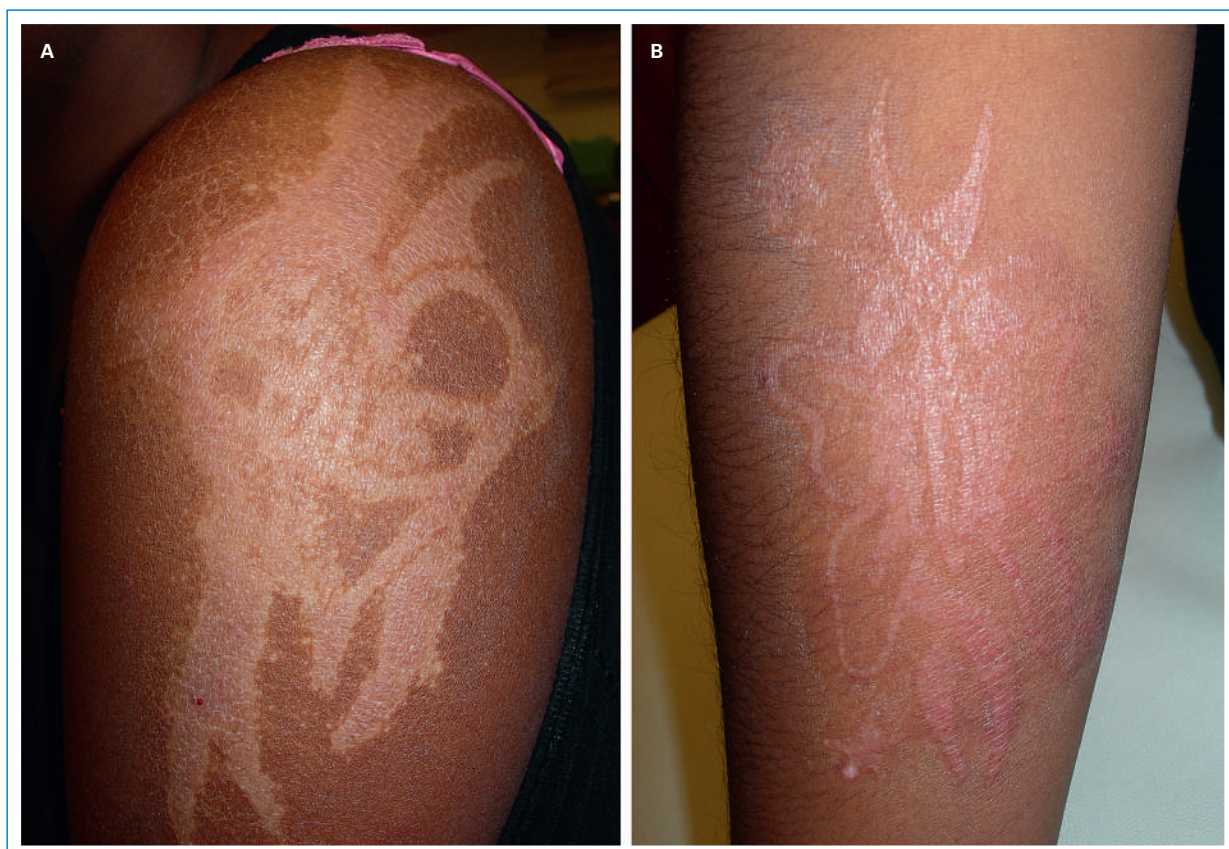Der Autor hat keine finanzielle Unterstützung und keine anderen Interessenskonflikte im Zusammenhang mit diesem Beitrag deklariert.





**Abbildung 2**

Patientin 2. Einen Monat nach Anbringen des Tattoos in der Regio deltoidea links (A) und am Vorderarm rechts volar (B).



**Abbildung 3**

Patientin 2. Regio deltoidea links (A) und Vorderarm rechts (B) nach 2-wöchiger Behandlung mit Steroidcrème.