Néoplasies neuroendocrines – l'exemple classique du carcinoïde de l'intestin grêle

Felix Kühn[a], Julie Bucher[a], Roman Trepp[a], Aurel Perren[b], Christoph Stettler[a]

[a] Policlinique universitaire d'endocrinologie, diabétologie et nutrition clinique, Inselspital, Berne
[b] Institut de pathologie, Université de Berne, Berne

Quintessence

- Les néoplasies neuroendocrines de l'intestin grêle les plus fréquemment détectées par hasard ne sont pas aussi rares qu'admis généralement, et sont considérées comme les tumeurs primaires de l'intestin grêle les plus courantes.
- Seule une partie de ces tumeurs est active sur le plan sécrétoire. En cas de métastases hépatiques, la sécrétion de métabolites de la sérotonine provoque généralement les symptômes du syndrome carcinoïde.
- Le diagnostic de ces néoplasies est premièrement histopathologique, le pronostic reposant également sur l'histologie. La fraction de prolifération, la taille de la tumeur et la présence de métastases ainsi que leur étendue sont déterminantes pour le pronostic et le choix du traitement.
- Il convient de ne pas passer à côté des cardiopathies carcinoïdes, lesquelles jouent un rôle essentiel dans le pronostic.
- Sur le plan thérapeutique, de nombreuses options sont actuellement disponibles, la chirurgie se trouvant toutefois nettement au premier plan. L'emploi de traitements médicamenteux complémentaires doit être évalué de manière individuelle.

Introduction

Les néoplasies neuroendocrines gastro-entéro-pancréatiques (NEN) sont en soi des tumeurs rares. Au cours des 30 dernières années, l'incidence de toutes les NEN a toutefois augmenté constamment; selon le registre américain SEER, elle est passée, entre 1973 et 2004, d'un à près de cinq cas pour 100 000 habitants [1]. Cette augmentation pourrait être due, du moins en partie, à l'accroissement du recensement précoce de ces tumeurs au moyen d'examens endoscopiques ou d'autres procédés diagnostiques toujours plus fréquemment utilisés. Les NEN sont aujourd'hui considérées comme les tumeurs primaires les plus fréquentes au niveau de l'intestin grêle.
Les NEN peuvent survenir presque partout dans l'organisme. Selon l'organe d'origine, la symptomatique endocrinienne et l'histomorphologie, elles présentent un large panel de comportements biologiques. Les NEN de l'appareil digestif les plus fréquentes sont les NEN gastriques, généralement bénignes et survenant dans le cadre de la gastrite atrophique (tumeurs cellulaires ECL de type 1), et les NEN de l'iléon. Les NEN pancréatiques, quant à elles, ne représentent qu'env. 1–2% des tumeurs du pancréas cliniquement significatives; près de la moitié de ces NEN sont fonctionnellement actives et se présentent sur le plan clinique sous forme d'une symptomatique due à la sécrétion hormonale inadéquate. La moitié restante des NEN pancréatiques sont décelées grâce à une symptomatique évocatrice ou par hasard en raison de leur taille. Le système gastro-entéro-pancréatique comporte plus de 15 types de cellules neuroendocrines produisant des hormones spécifiques, qui peuvent être également détectées en cas de NEN.
Pour des raisons pratiques, l'exposé suivant se focalise sur les NEN de l'intestin grêle. Par manque de place, il a été renoncé aux aspects spécifiques lors de l'étiologie et du traitement d'insulinomes et de gastrinomes ainsi que d'autres types de NEN encore plus rares.

Felix Kühn

Les auteurs ne déclarent aucun soutien financier ni d'autre conflit d'intérêt en relation avec cet article.

Diagnostic

Le diagnostic de la NEN du système gastro-intestinal, et en particulier de l'intestin grêle, n'est pas simple. Des troubles souvent non spécifiques en sont la raison. Les patients présentent par exemple des douleurs abdominales, en partie dues à des troubles du transit intestinal (en raison de la tumeur elle-même ou de la fibrose mésentérique causée par la sécrétion), qui peuvent aller jusqu'à provoquer un iléus. Lorsque des métastases hépatiques sont déjà présentes, il n'est pas rare qu'une mise sous tension de la cap-

Cas de patient: présentation (1re partie)
Un homme âgé de 52 ans, jusqu'alors en bonne santé, s'est présenté dans un hôpital périphérique en raison d'intenses douleurs abdominales. Au cours des examens étiologiques, un CT de l'abdomen a été réalisé, révélant plusieurs nodules hépatiques de grande taille.
En raison de l'imagerie, un cancer métastasique du côlon a d'abord été présumé. Toutefois, les premiers examens réalisés (CT abdominal, coloscopie) n'ont pas permis d'objectiver une tumeur primaire. La biopsie à l'emporte-pièce des lésions a révélé, de manière quelque peu inattendue, une néoplasie neuroendocrine, d'où l'entretien téléphonique avec notre polyclinique.
Lors de la première consultation chez nous, le patient présentait un bon état général et des télangiectasies au niveau de chaque joue et dans la région supraclaviculaire. Il a rapporté une perte de poids modérée depuis un an et des selles molles et plus fréquentes. A l'anamnèse ciblée, le patient a mentionné un apéritif deux semaines auparavant, à l'occasion duquel il avait consommé, des cacahuètes et du vin blanc. Par la suite, il avait commencé à transpirer profusément et un collègue lui avait indiqué que son visage était devenu rouge.

sule de Glisson provoque les douleurs abdominales. Il arrive souvent qu'une NEN soit également détectée par hasard, par exemple lors d'une analyse histopathologique suite à une intervention chirurgicale en raison d'un iléus ou une appendicite. Occasionnellement, l'extraction de tissus issus des nodules hépatiques débouche sur un diagnostic inattendu.
Seule une partie des patients présentant une NEN iléale (env. 20–30%) développent le syndrome carcinoïde classique. Celui-ci est principalement dû aux métabolites de la sérotonine (fig. 1) et ne se manifeste typiquement que lorsque les produits sécrétoires de la tumeur évitent l'effet de premier passage, c.-à-d. en présence de métastases hépatiques. Les symptômes cardinaux du syndrome carcinoïde englobent généralement une diarrhée sécrétoire (60–80%, bien que de nombreux patients rapportent des selles répétées et moins consistantes plutôt qu'une diarrhée fulminante), des bouffées vasomotrices avec rougeur de la face et du buste (60–85%), des spasmes bronchiques sous forme de crises (10%) et une insuffisance ventriculaire droite (jusqu'à 20%). Cette cardiopathie carcinoïde (également appelée syndrome de Hedinger en référence à celui qui l'a décrite le premier) est caractérisée par une fibrose endocardique du ventricule droit, accompagnée d'une insuffisance valvulaire pulmonaire et tricuspidienne. La cardiopathie carcinoïde mérite une attention particulière, car elle est décisive pour le pronostic du patient. En conséquence, il est recommandé, en cas de NEN présentant une activité sécrétoire, de pratiquer une échocardiographie au début du processus diagnostique.

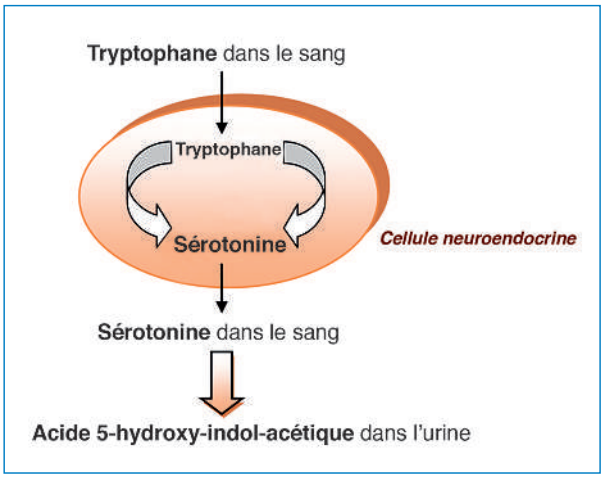

Figure 1
Représentation schématique du métabolisme du tryptophane et de la sérotonine.

Tableau 1
Classification et différenciation.

Classification OMS	Différenciation histologique	Prolifération Ki-67	Graduation ENETS/UICC
NET G1	hautement différencié*	<2%	G1
NET G2	hautement différencié	≥2% <20%	G2
NEC G3	peu différencié**	≥20%	G3

* Caractérisée par une architecture «organoïde» présentant un modèle trabéculaire ou solide, aucune nécrose.
** Architecture généralement solide, nécroses fréquentes, morphologie à petites ou grandes cellules; l'expression du marqueur neuroendocrinien est souvent réduite.

Si, du point de vue de l'anamnèse ou sur le plan clinique, une symptomatique carcinoïde est soupçonnée, la détermination du taux d'acide 5-hydroxy-indol-acétique dans une récolte urinaire de 24 heures peut être recommandée comme première étape diagnostique. En présence d'un syndrome carcinoïde, ce test est relativement spécifique (spécificité d'env. 90%), la sensibilité est toutefois modérée (env. 70%). De faux résultats positifs apparaissent par exemple en cas de consommation d'aliments riches en tryptophane (avocat, banane, ananas et chocolat). De tels aliments doivent donc être évités deux à trois jours avant et pendant la récolte urinaire. Les patients doivent donc recevoir une notice d'information adéquate avant la collecte d'urine.
La chromogranine A est un deuxième paramètre biochimique souvent utilisé en relation avec la NEN. Cette protéine est produite et libérée avec d'autres hormones peptidiques et des amines biogènes par les cellules neuroendocrines. D'un point de vue diagnostique, la chromogranine A n'est cependant pas très fiable, car plusieurs éléments perturbateurs, tels qu'une dysfonction hépatique et la prise d'inhibiteurs de la pompe à protons (PPI), peuvent entraîner des valeurs faussement élevées. La chromogranine A revêt pourtant une grande importance en tant que marqueur tumoral dans le suivi de patients présentant une NEN.
La biochimie est toutefois bien moins importante que l'obtention de tissus pour analyse histopathologique afin de diagnostiquer avec certitude une NEN. Les NEN sont différenciées sur le plan histopathologique selon la classification de l'OMS de 2010. Celle-ci repose sur une répartition en tumeurs neuroendocrines (NET) hautement différenciés présentant une prolifération faible (G1) ou haute (G2), et en carcinomes neuroendocrines (NEC) peu différenciés présentant une prolifération élevée (G3). La graduation se base sur l'activité proliférative, mesurée par l'index Ki-67, et sur le taux de mitose. Les tumeurs G1 ont un faible taux de prolifération de <2%, les tumeurs G2 un taux de prolifération compris entre 2 et 20%. Les carcinomes G3 présentent un index élevé de prolifération supérieur à 20% (tab. 1 , fig. 2).
Plusieurs procédés d'imagerie sont à disposition pour la localisation de la tumeur ou plus précisément afin d'établir le staging. Un CT à 3 phases, avec injection de produit de contraste ou une IRM de l'abdomen sont souvent les premiers examens réalisés, les deux procédés présentant, selon la littérature, une sensibilité et une spécificité comparables. La scintigraphie classique à l'octréotide (scintigraphie des récepteurs de la somatostatine) peut apporter une aide supplémentaire. Elle utilise les récepteurs de la somatostatine (récepteurs SST), que de nombreuses NEN ont en commun d'exprimer sur leur surface cellulaire. L'avantage de cet examen consiste en la possibilité de détecter en principe les métastases dans l'ensemble de l'organisme. Toutefois, les NEN moins bien différenciées ont souvent une faible densité de récepteurs de somatostatine et ne peuvent pas, ou seulement peu, être visualisées dans la scintigraphie à l'octréotide. La sensibilité et la spécificité sont jugées très bonnes dans la littérature (toutes deux à près de 80–90%), bien que les chiffres puissent varier fortement selon le type de tumeur. De plus, la résolution limitée de la scintigraphie est souvent problématique car elle entrave fortement la localisation de lésions de moins de 1 cm. Dans ce genre de

situations, la méthode PET au DOTATOC, qui n'est disponible que depuis peu, peut être une aide supplémentaire. Sur le fond, celle-ci fonctionne selon le même principe (également détection des récepteurs SST), mais elle présente une meilleure résolution spatiale.

Cas de patient: diagnostic (2e partie)
La symptomatique de ce patient était donc très évocatrice d'un syndrome carcinoïde. Les analyses biologiques ont révélé des transaminases légèrement élevées, et la collecte d'urine sur 24 heures une valeur nettement élevée d'acide 5-hydroxy-indolacétique (178 µmol/l pour une norme inférieure à 47 µmol/l). De même, le taux de chromogranine A, déterminé comme valeur de référence, était, avec 400 µg/l, nettement au-dessus de la norme (jusqu'à 98 µg/l).
Pour compléter le diagnostic, une tomodensitométrie thoraco-abdominale a été réalisée, révélant un grossissement des ganglions lymphatiques mésentériques dans la région de la jonction iléo-caecale. Une tumeur primaire n'a pu être délimitée avec certitude ni dans l'abdomen, ni dans le poumon. La scintigraphie à l'octréotide, réalisée ensuite, n'a pas non plus permis de localiser de manière certaine une tumeur primaire, bien que les nodules hépatiques connus montraient une densité élevée de récepteurs SST. C'est pourquoi il a été décidé de pratiquer en complément un PET au DOTATOC. Celle-ci a révélé, outre les nodules hépatiques, un foyer supplémentaire dans la région iléo-caecale (comme corrélat probable d'une tumeur primaire), ainsi que plusieurs petits autres foyers dans les environs, le plus probablement interprétables comme des ganglions lymphatiques mésentériques. Sur le plan échographique, le patient présentait une fonction biventriculaire maintenue et une légère insuffisance valvulaire pulmonaire et tricuspidienne.

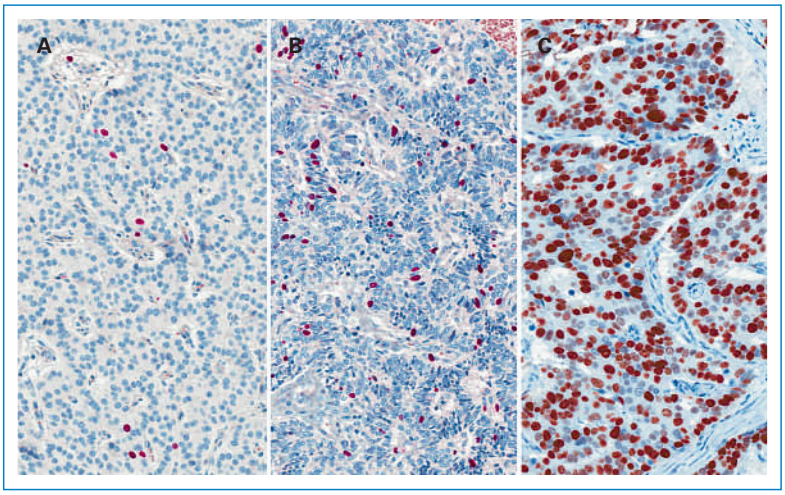

Figure 2
Exemples de la répartition histopathologique de différentes néoplasies neuroendocrines agressives (selon OMS 2010); les cellules colorées en brun se trouvent dans le cycle cellulaire et représentent ainsi la fraction de prolifération.
A Tumeur neuroendocrine (NET) G1, taux de prolifération (Ki-67, MIB1) de 1%
B Tumeur neuroendocrine (NET) G2, taux de prolifération (Ki-67, MIB1) de 5%
C Carcinome neuroendocrine (NEC) G3, taux de prolifération (Ki-67, MIB1) de 80%

Traitement

Les options thérapeutiques pour la NEN se sont multipliées ces dernières années. Actuellement, un large panel de possibilités est à disposition, d'où l'importance accrue d'une prise de décision adéquate avant le début du traitement. La détermination du pronostic probable est un élément central pour l'évaluation initiale relative au traitement. Cette évaluation peut se baser sur certains marqueurs pronostiques très bien documentés; les mieux documentés dans la littérature sont:
- Taille de la tumeur primaire
- Localisation de la tumeur (intestin grêle vs pancréas ou autres organes)
- Index de prolifération (index Ki-67, graduation)
- Présence de métastases ganglionnaires lymphatiques et de métastases à distance.

Les NEN présentent un large spectre de comportements biologiques. Elles peuvent certes adopter une attitude hautement agressive (le cancer bronchique à petites cellules, faisant également partie des NEN, en est un exemple extrême), mais elles sont souvent des tumeurs faiblement proliferatives (ce qui est typique dans le cas d'une NEN de l'intestin grêle), présentant une évolution sur de nombreuses années. Ainsi, des taux de survie de 5 ans d'environ 90% ont été documentés dans des cas de NEN bien différenciées (G1), et ce malgré une métastasisation. En conséquence, il est essentiel d'évaluer attentivement l'agressivité du traitement par rapport à la qualité de vie et les éventuels effets indésirables.
Les patients présentant des carcinoïdes sécrétoires de l'intestin grêle symptomatiques doivent être incités à modifier leur régime alimentaire. L'alcool, les plats très épicés, les cacahuètes, les aliments fermentés (fromage) et le chocolat sont à éviter, car ils peuvent déclencher ou accentuer fortement la symptomatique de bouffées vasomotrices. En règle générale, nous recommandons à nos patients de consulter un diététicien.
Parmi toutes les modalités thérapeutiques disponibles actuellement, la chirurgie se trouve nettement en premier plan comme unique option curative. Aussi souvent que possible, une intervention chirurgicale doit être considérée. Cela vaut également lorsqu'une résection curative semble au premier abord impossible. Généralement, la chirurgie doit également être envisagée lorsqu'une réduction substantielle (80–90% en règle générale) du volume de la tumeur peut être obtenue. De même, une chirurgie réductive est d'autant plus utile dans le but de diminuer la sécrétion en cas de tumeurs actives hormonalement, et essentielle pour le patient du point de vue symptomatique. Chez les patients présentant des métastases hépatiques non résécables, l'embolisation ou la chimioembolisation de vaisseaux hépatiques et, selon la situation, également l'embolisation par radiofréquence sont des options thérapeutiques envisageables.
De plus, un nombre croissant d'options thérapeutiques médicamenteuses sont à disposition. L'octréotide, analogue de la somatostatine, est documenté pour le traitement de la NEN de l'intestin grêle dans l'une des rares études randomisées prospectives (PROMID) [2], et autorisé en Suisse pour les cas de NEN accompagnée de sécrétion hormonale. L'utilisation de cette préparation a montré, outre une réduction de la sécrétion hormonale, égale-

Cas de patient: traitement et évolution (3e partie)
En raison de l'activité sécrétoire de la NEN, un traitement par un analogue de la somatostatine a d'abord été initié chez notre patient. Puis, il a été procédé à l'hémihépatectomie étendue, à la résection d'un segment de l'intestin grêle accompagnée d'une hémicolectomie à droite et à la résection d'une métastase mésentérique. Le traitement préalable par un analogue de la somatostatine a été choisi sciemment, car des procédures invasives telles que la chirurgie auraient pu, sans traitement préalable, déclencher une crise carcinoïde.
L'analyse histopathologique a confirmé une tumeur neuroendocrine multifocale de l'iléon, métastasée sur le plan hépatique et hautement différenciée, accompagnée d'une importante réactivité concernant les récepteurs de la somatostatine 2 (pT2m, pN1, pM1, G1). Deux mois après l'intervention, les taux d'acide 5-hydroxy-indol-acétique dans l'analyse urinaire sur 24 heures et de chromogranine A sérique s'étaient normalisés. Entretemps, le patient a évité les aliments et les spiritueux potentiellement déclencheurs tels que les cacahuètes et le vin blanc. Les selles sont redevenues régulières.
Les rougeurs cutanées ont lentement disparu.

ment une diminution de la croissance tumorale et une prolongation de la survie sans progression de la maladie. De même, les préparations à base de lanréotide ainsi que la nouvelle substance pasiréotide agissent sur les récepteurs SST. Toutefois, les données sont encore limitées concernant ces préparations, qui ne sont donc pas encore autorisées en Suisse pour l'emploi en cas de NEN de l'intestin grêle. Le lanréotide est en cours d'évaluation dans une étude sur les NEN pancréatiques (CLARIANT). Les analogues de la SST sont en principe très bien tolérés. Les effets indésirables les plus fréquents sont de nature gastrointestinale. Il est à noter que la somatostatine est un inhibiteur endocrinien ubiquitaire, notamment également de la sécrétion pancréatique d'insuline, ce qui peut contribuer à une aggravation d'un diabète lors du traitement.
En médecine nucléaire, la radiothérapie combinée avec un récepteur peptidique (PRRT ou DOTATOC) se base également sur les récepteurs SST et est proposée depuis plusieurs années en Suisse à l'Hôpital universitaire de Bâle. Elle repose sur l'utilisation d'analogues de la somatostatine radio-marqués (la plupart du temps, le DOTATOC marqué à l'yttrium^{90} ou au lutétium^{177}) et est donc efficace uniquement lorsque la tumeur présente une forte densité de récepteurs SST. En ce qui concerne les effets indésirables, l'hématotoxicité et la néphrotoxicité sont à prendre en considération, bien que, d'après notre expérience, la tolérance soit très bonne.
Parmi les options médicamenteuses les plus récentes, se trouvent à disposition un médicament de la famille des inhibiteurs de la tyrosine kinase (le sunitinib), ainsi que l'évérolimus (un certain inhibiteur de mTOR). L'évérolimus et le sunitinib sont tous deux autorisés en Suisse pour traiter les NEN pancréatiques non résécables, avancées localement ou métastasées. Des études récentes (RADIANT-2) suggèrent que l'évérolimus a également un effet positif sur la survie sans progression de la maladie en cas de NEN de l'intestin grêle et du poumon [3].
En raison de leurs potentiels effets indésirables, des options plus anciennes, telles que les interférons α, sont actuellement rarement utilisées en cas de NEN. De même, une chimiothérapie cytotoxique classique est plutôt rarement indiquée en cas de NEN de l'intestin grêle, car la fraction de prolifération est souvent très faible, ce qui n'est pas le cas pour la NEN pancréatique.

Suivi médical

Le suivi de la tumeur fait l'objet de lignes directrices fort détaillées et très utiles en cabinet, élaborées par la European Neuroendocrine Tumor Society (ENETS) [4]. La fréquence des visites de contrôle dépend principalement de la taille de la tumeur primaire, de sa localisation, de l'index de prolifération et de la présence de métastases ganglionnaires lymphatiques et de métastases à distance. En principe, les patients présentant des tumeurs mal différenciées (G3) doivent être contrôlés plus souvent que les patients dont les NEN sont mieux différenciées. Les biomarqueurs peuvent également être utiles en cas de tumeurs présentant une activité sécrétoire. En cas d'augmentation des taux d'acide 5-hydroxy-indol-acétique et/ou de chromogranine A, il convient de considérer une imagerie de contrôle. Si des récepteurs SST sont présents, une scintigraphie à l'octréotide ou une TEP au DOTATOC marqué au Gallium-68 seront favorisées. Si la tumeur n'indique aucun récepteur correspondant, un CT ou une IRM conventionnels seront pratiqués. En cas de preuve d'une récidive, il convient, en principe, d'évaluer en premier lieu une nouvelle intervention chirurgicale. Si celle-ci n'est pas envisageable, les autres modalités mentionnées précédemment seront considérées sur évaluation individuelle.

Correspondance:
Prof. Christoph Stettler
Universitätspoliklinik für Endokrinologie, Diabetologie und Klinische Ernährung
Inselspital
CH-3010 Bern
christoph.stettler[at]insel.ch

Références

1 Yao JC, Hassan M, Phan A, Dagohoy C, Leary C, Mares JE, et al. One hundred years after «carcinoid»: epidemiology of and prognostic factors for neuroendocrine tumors in 35,825 cases in the United States. J Clin Oncol. 2008;26:3063–72.
2 Rinke A, Müller HH, Schade-Brittinger C, Klose KJ, Barth P, Wied M, et al. Placebo-controlled, double-blind, prospective, randomized study on the effect of octreotide LAR in the control of tumor growth in patients with metastatic neuroendocrine midgut tumors: a report from the PROMID Study Group. J Clin Oncol. 2009;27(28):4656–63.
3 Pavel ME, Hainsworth JD, Baudin E, Peeters M, Hörsch D, Winkler RE, et al. Everolimus plus octreotide long-acting repeatable for the treatment of advanced neuroendocrine tumours associated with carcinoid syndrome (RADIANT-2): a randomized, placebo-controlled, physe 3 study. Lancet. 2011;378:2005–12.
4 European Neuroendocrine Tumor Society, Berlin; [cited 2012 Sept 17]. Available from: www.enets.org.