Prise en charge et évaluation de la réponse à l'ipilimumab chez les patients atteints de mélanome

Simone M. Goldinger[a], Emanuela Romano[b], Olivier Michielin[b], Reinhard Dummer[a]

[a] Dermatologische Klinik, UniversitätsSpital Zürich

[b] Centre du Cancer, Centre Hospitalier Universitaire Vaudois Lausanne

Quintessence

- L'ipilimumab est la première immunothérapie qui allonge la durée médiane de survie des patients atteints de mélanome à un stade avancé.
- L'ipilimumab peut être administré indépendamment du statut mutationnel de BRAF chez les patients présentant une espérance de vie convenable et un bon état général.
- Les effets indésirables de l'ipilimumab sont d'origine immunologique et ils doivent être traités par des immunosuppresseurs comme les corticoïdes.
- Afin de maîtriser les effets indésirables d'origine immunologique, ceux-ci doivent être reconnus précocement en tant que tels et traités.
- Les corticoïdes doivent être diminués lentement afin d'éviter une nouvelle survenue des effets indésirables d'origine immunologique.
- Des questions demeurent ouvertes concernant la posologie idéale d'ipilimumab, les modalités de traitement et le bénéfice potentiel d'un traitement d'association. Ces questions doivent être examinées dans le cadre d'études cliniques contrôlées.

Introduction

Jusqu'à récemment, des progrès majeurs faisaient défaut dans le traitement du mélanome à un stade avancé et les traitements disponibles n'apportaient pas de bénéfice avéré en termes de survie globale [1]. Le traitement par l'immunomodulateur ipilimumab était le premier à montrer un allongement de la survie globale chez les patients atteints de mélanome métastatique [2]; en conséquence, l'autorisation de mise sur le marché a été octroyée par la FDA, l'EMA et Swissmedic pour cette indication.

Le concept de l'immunothérapie dans le cadre de tumeurs est renforcé par des données actuelles, qui montrent une efficacité convaincante pour un anticorps anti-PD-1 (PD-1: Programmed Death 1) en cas de mélanome avancé et d'autres affections malignes [3]. A l'heure actuelle, l'ipilimumab peut être envisagé chez les patients atteints de mélanome qui ont déjà été traités au préalable et chez lesquels un traitement systémique est indiqué [4]. En raison de son mécanisme d'action, le traitement par ipilimumab est associé à des effets indésirables spécifiques [5, 6]. Cet article fournit un aperçu du mécanisme d'action de l'ipilimumab et des critères de réponse, qui diffèrent de ceux en cas de tumeurs solides. Les différents effets indésirables associés à l'ipilimumab et leur prise en charge clinique sont également abordés.

Simone M. Goldinger

Cet article a été soutenu financièrement par Bristol-Myers Squibb SA, Suisse. Les auteurs ne déclarent aucun conflit d'intérêts en relation avec cet article.

Mécanisme d'action de l'ipilimumab

Les cellules T activées jouent un rôle essentiel dans la réaction de défense de l'organisme vis-à-vis des tumeurs [7]. En raison de mécanismes immunosuppresseurs locaux et régionaux, les tumeurs sont néanmoins capables d'échapper à la détection et à la destruction par le système immunitaire [8, 9]. Une activation optimale des cellules T nécessite deux signaux (fig. 1) [7]. L'activation complète résulte en une prolifération des cellules T et en une libération de cytokines, ce qui renforce la réaction immunitaire. Des molécules telles que CTLA-4 (Cytotoxic T-Lymphocyte Antigene 4) et PD-1 s'opposent à l'activation et entraînent une régulation négative de la réaction contre les tumeurs médiée par les cellules T (fig. 1) [10].

L'ipilimumab est un anticorps monoclonal humain, qui se lie à CTLA-4 et bloque ce récepteur [2]. Les anticorps anti-CTLA-4 renforcent la réponse des cellules T à la fois *in vitro* et *in vivo* et ils activent la prolifération de cellules T spécifiques de la tumeur. Le blocage CTLA-4 par l'ipilimumab provoque une régression tumorale d'origine immunologique. Des détails supplémentaires concernant l'efficacité de l'ipilimumab sont disponibles dans Swiss Medical Forum 2012;12(33):639–40 ou dans l'information professionnelle suisse de l'ipilimumab (nom commercial: Yervoy®).

Critères de réponse d'origine immune

D'après les critères RECIST pour les tumeurs solides, une augmentation précoce du volume tumoral ou la survenue de nouvelles lésions sont classifiées comme «progressive disease», ce qui équivaut à un échec thérapeutique dans les études cliniques [11]. Compte tenu du mécanisme d'action de principes actifs comme l'ipilimumab, qui renforcent la réaction immunitaire, de nouveaux critères radiologiques de réponse tumorale (immune-related Response Criteria: irRC) ont été définis [12] car avec ces substances, la régression peut être précédée d'une augmentation du volume tumoral. L'augmentation initiale du volume tumoral pourrait être attribuable à une réaction inflammatoire locale suite au recrutement des cellules T activées et à une infiltration de la tumeur par des cellules T [13]. Par ailleurs, une réponse est également possible si de nouvelles lésions sont apparemment présentes.

D'après les irRC, il existe quatre schémas de réponse différents sous ipilimumab [12]:

A) Régression des lésions initiales sans survenue de nouvelles lésions;

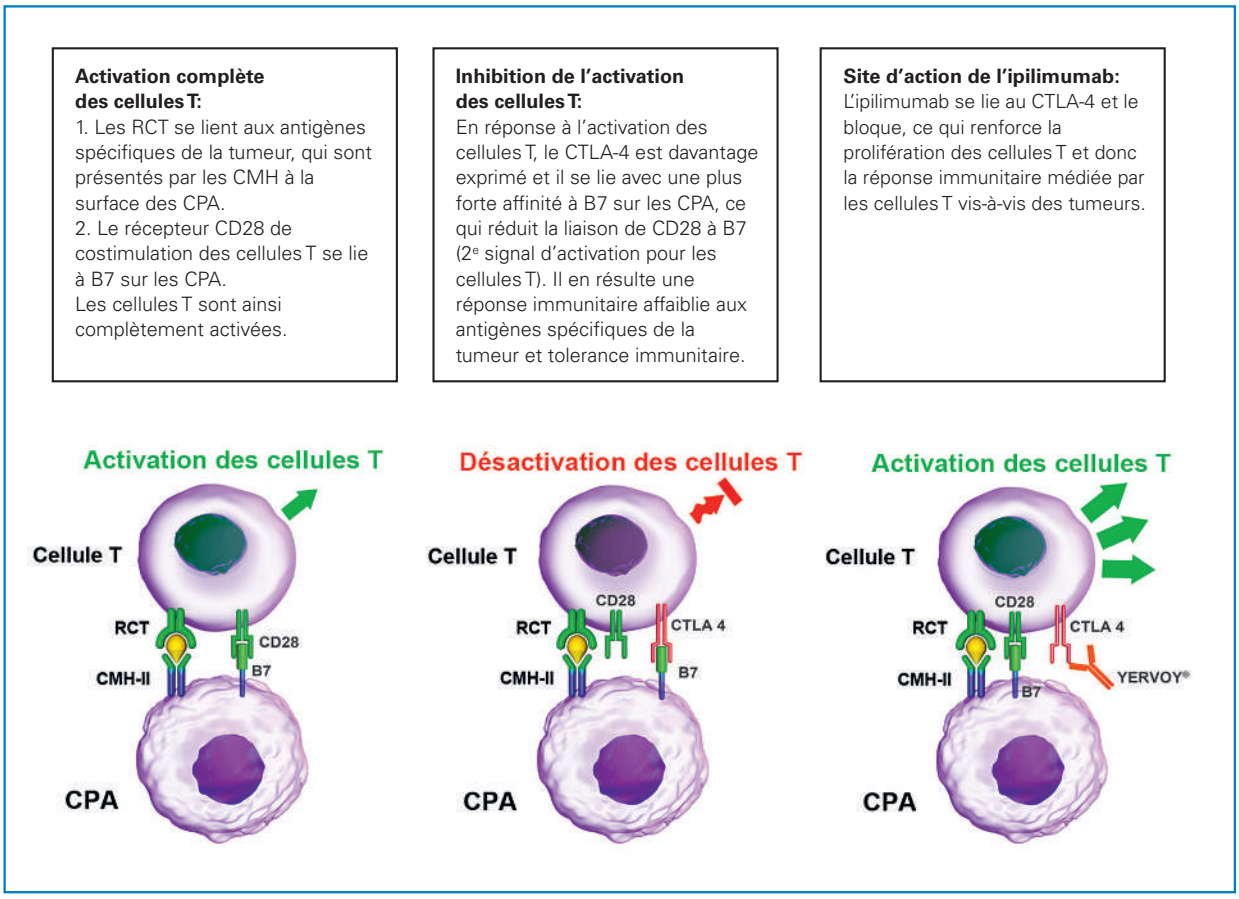

Figure 1
Activation des cellules T, inactivation des cellules T et mécanisme d'action de l'ipilimumab.
CMH: complexe majeur d'histocompatibilité; CPA: cellules présentatrices d'antigène; RCT: récepteurs des cellules T.

B) Maladie inchangée de façon durable (*stable disease*, suivie chez certains patients d'une lente régression continue de la charge tumorale totale);
C) Réponse après une augmentation initiale de la charge tumorale totale;
D) Réponse en présence de nouvelles lésions.

Tous les schémas de réponse (exemple clinique: fig. 2) sont associés à un avantage de survie [12]. Le premier examen d'imagerie devrait être réalisé après 12 semaines (2–3 semaines après la dernière perfusion), avec des examens de suivi toutes les 12 semaines. Une maladie progressive («progressive disease» d'origine immune) lors du premier examen d'imagerie doit refaire l'objet d'un contrôle 4 semaines plus tard afin d'identifier ou d'exclure un schéma de réponse de type C [12].

Effets indésirables d'origine immunologique de l'ipilimumab

Le blocage de CTLA-4 provoque des effets indésirables caractéristiques bien connus, qui sont appelés «effets indésirables d'origine immunologique» (immune-related Adverse Effects: irAEs) [14, 15]. Ces effets indésirables se distinguent clairement de ceux de médicaments cytotoxiques et ils pourraient résulter du fait que la tolérance immunitaire vis-à-vis des auto-antigènes est réduite [14, 15]. Leur survenue suit un schéma temporel spécifique (fig. 3). Ils sont réversibles et peuvent être maîtrisés en cas d'identification précoce et de prise en compte des recommandations thérapeutiques spécifiques (fig. 4A–D) [15]. Les IrAEs incluent principalement la dermatite, la colite/diarrhée, les endocrinopathies auto-immunes comme l'hypophysite et l'hépatite [15]. Des cas occasionnels d'uvéite, de néphrite, de pneumonie et de myopathie inflammatoire ont également été rapportés. Les irAEs les plus fréquents (tous degrés de sévérité confondus) sous ipilimumab concernent la peau et ils sont suivis par ordre décroissant des irAEs gastro-intestinaux, endocriniens et hépatiques.

irAEs dermatologiques

Sous ipilimumab (3 mg/kg de poids corporel), des effets indésirables cutanés s'observent chez environ la moitié des patients; ces effets indésirables incluent éruption cutanée, prurit et vitiligo [5]. La plupart du temps, les irAE sont d'intensité légère à modérée et ils ne nécessitent pas d'interruption ou d'arrêt du traitement anti-CTLA-4. Les éruptions cutanées fréquemment observées sous ipilimumab (fig. 5) pourraient s'expliquer par une réaction immunitaire contre les mélanocytes médiée par l'ipilimumab. Les observations faites dans une étude de phase II, dans laquelle un vitiligo est survenu chez 11% des patients traités par ipilimumab, soutiennent cette hypothèse [16].

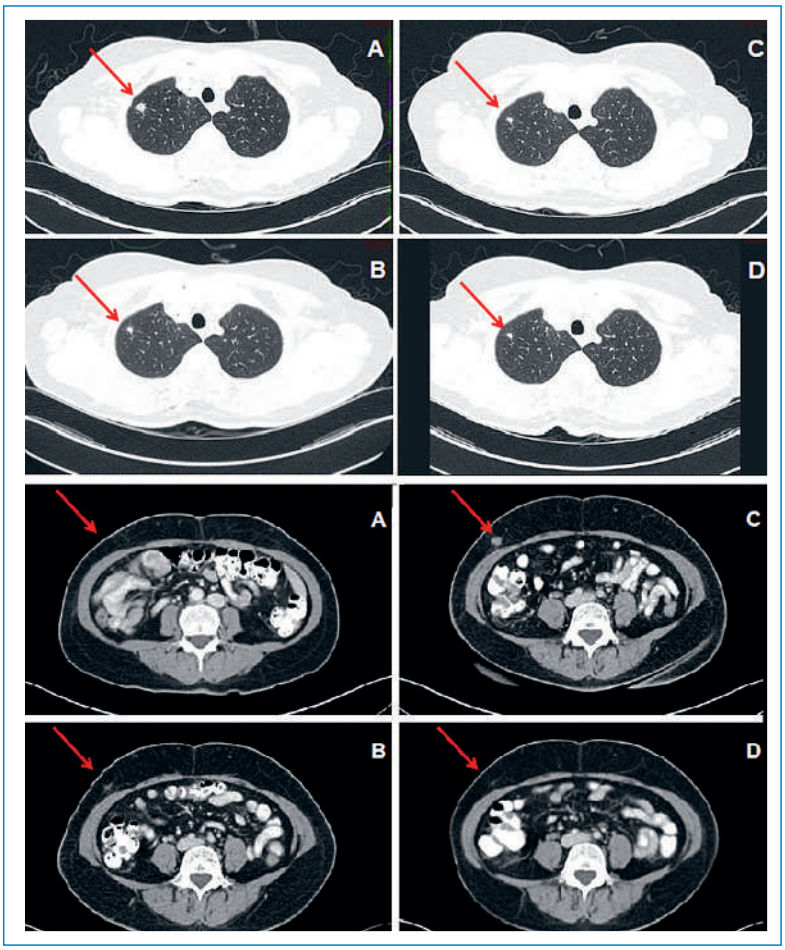

Figure 2
Exemple clinique de critères de réponse immunomédiée. Tomodensitométrie (TDM) du thorax (en haut) et de l'abdomen (en bas) chez une patiente atteinte d'un mélanome métastatique traitée par ipilimumab. **(A)** TDM avant le traitement; **(B)** TDM après le traitement avec régression lente de la lésion pulmonaire cible et nouvelle lésion au niveau de la paroi abdominale, qui a été à l'origine d'un traitement de réinduction (flèches); **(C/D)** TDM avant et après le traitement de réinduction, qui a résulté en une réponse immunologique de type C malgré la survenue intermittente d'une nouvelle lésion.

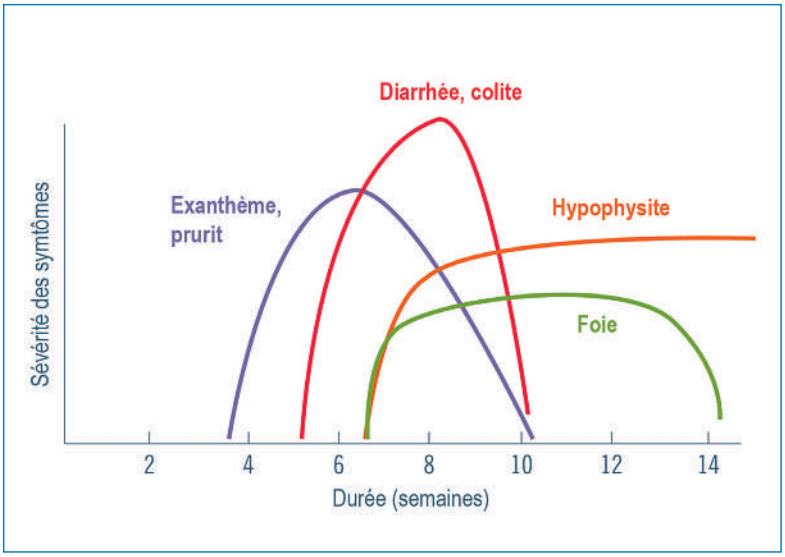

Figure 3
Evolution temporelle des effets indésirables d'origine immunologique associés aux anti-CTLA-4 [6].

L'éruption cutanée et le prurit associé répondent généralement bien à un traitement. Les options thérapeutiques incluent les antihistaminiques pour contrôler le prurit, ainsi que les émollients ± polidocanol et les corticoïdes topiques. Si l'éruption cutanée et le prurit ne diminuent pas après 1–2 semaines malgré l'utilisation de corticoïdes topiques, un traitement systémique devrait être initié (par ex. prednisone 1 mg/kg une fois par jour ou équivalent corticoïde) [17].
En cas d'irAEs dermatologiques graves (grade 3), il convient de faire l'impasse sur la prochaine perfusion prévue d'ipilimumab [17]. Le traitement peut à nouveau être repris dès que les irAEs dermatologiques ont diminué jusqu'au grade 1 ou ont complètement disparu.

irAEs gastro-intestinaux

Des irAEs gastro-intestinaux s'observent chez environ un tiers des patients sous monothérapie par ipilimumab [5]. Des évolutions sévères sont également possibles si les irAEs gastro-intestinaux n'ont pas été reconnus à temps en tant que tels et traités de manière adéquate. D'autres causes, comme des infections gastro-intestinales ou des maladies intestinales inflammatoires, devraient être exclues. Une endoscopie est indiquée pour exclure une colite. La présence d'une colite ne modifie pas l'approche thérapeutique, mais elle constitue un facteur de risque de perforation.
Chez les patients souffrant uniquement de diarrhée très légère, le traitement peut être symptomatique, incluant le lopéramide et une substitution électrolytique. Toutefois, dans la plupart des cas, l'administration par voie orale de prednisone à la dose quotidienne de 1 mg/kg de poids corporel constitue le traitement de choix. Alternativement, une tentative de traitement par budésonide à action locale (9 mg par jour par voie orale) peut être faite. Chez les patients souffrant de diarrhée sévère (>7 selles/jour), des doses élevées de corticoïde sont indispensables. A cet effet, il est possible de recourir par ex. à la méthylprednisolone à la dose de 2 mg/kg de poids corporel une fois par jour ou à la dexaméthasone à une dose équivalente (0,33 mg/kg de poids corporel). En règle générale, une nette amélioration des symptômes est obtenue en l'espace de 1–2 semaines.
Afin d'éviter une récidive, le traitement par corticoïdes doit être diminué lentement sur une période d'au moins 4 semaines. Dans de rares cas, aucune réponse au traitement par corticoïde à dose élevée n'est obtenue. Il est alors recommandé de faire une tentative de traitement par infliximab en suivant la même démarche qu'en cas de maladie intestinale inflammatoire [18]. Des détails supplémentaires concernant la prise en charge des irAEs gastro-intestinaux associés à l'ipilimumab sont disponibles dans la figure 4A.

irAEs hépatiques

Des irAEs hépatiques ont été observés chez les patients sous ipilimumab en monothérapie [5], mais à une fréquence moins élevée que les irAEs gastro-intestinaux. Les irAEs hépatiques peuvent se manifester par des valeurs élevées de transaminases, d'où l'importance d'analyses de laboratoire régulières. L'ipilimumab peut également donner lieu à une hépatite d'origine immunologique.

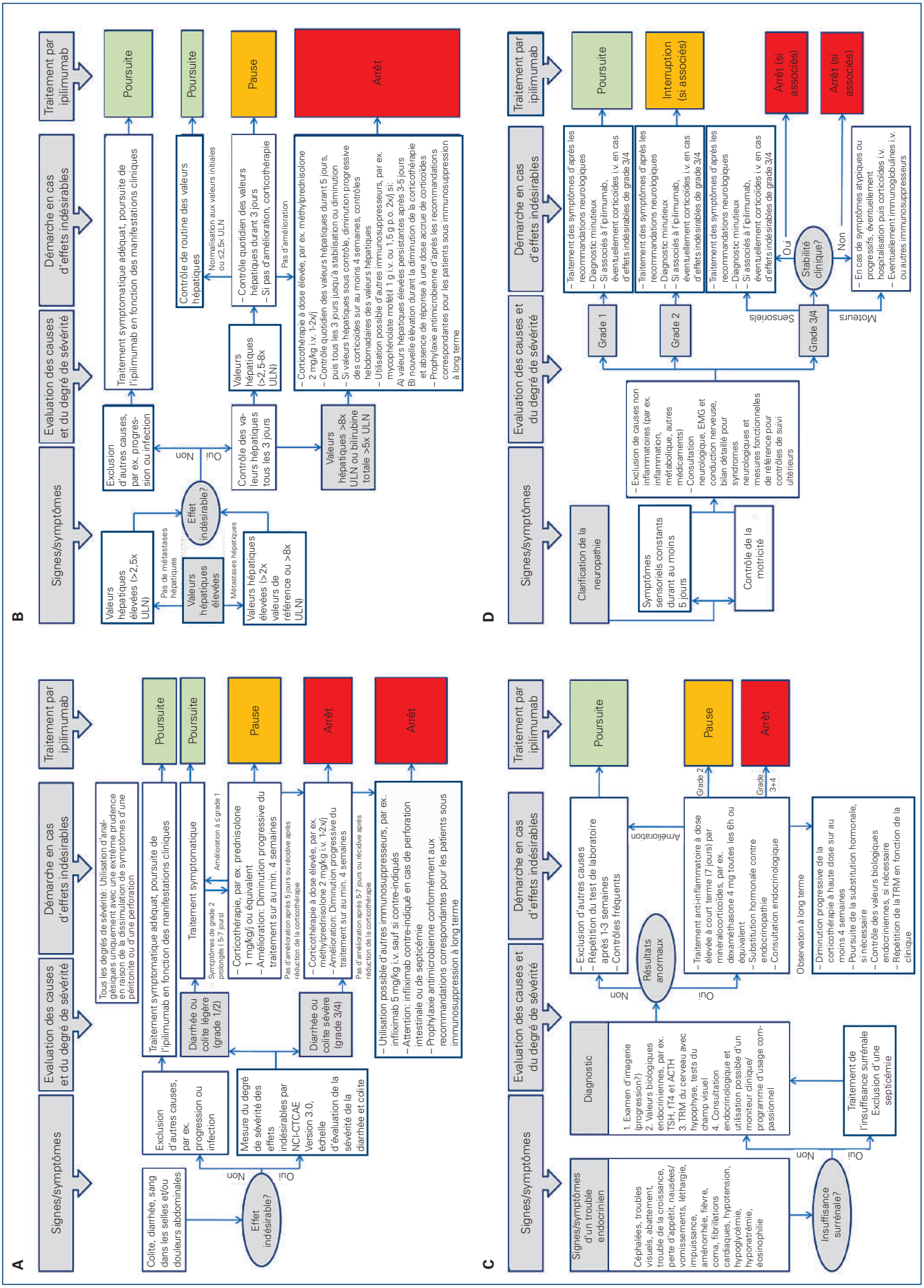

Figure 4
A Recommandations pour la prise en charge des irAE gastro-intestinaux. **B** Recommandations pour la prise en charge des irAE hépatiques. **C** Recommandations pour la prise en charge des irAE endocriniens.
D Recommandations pour la prise en charge des irAE neurologiques.

Figure 5
Eruption cutanée maculo-papuleuse sous traitement par ipilimumab.

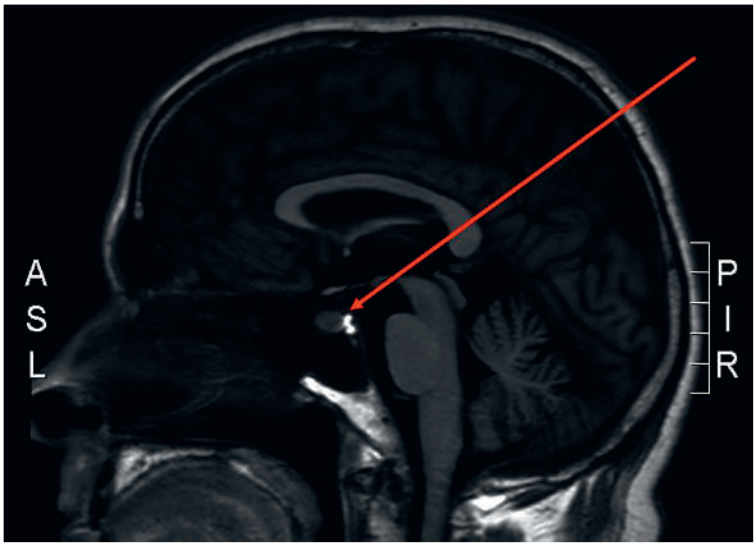

Figure 6
Hypophysite sous traitement par ipilimumab, TDM cérébrale montrant une hypertrophie hypophysaire en tant que signe de l'inflammation.

Des métastases hépatiques et d'autres causes de lésions hépatiques, comme les hépatites virales ou les réactions médicamenteuses toxiques, devraient être exclues.
L'algorithme relatif à la prise en charge de la toxicité hépatique inflammatoire (fig. 4B) contient des informations relatives à d'autres tests d'auto-anticorps (anticorps anti-mitochondries [AMA], antigène du foie-pancréas [LP], microsomes du foie et du rein [LKM1]), aux modalités posologiques et aux recommandations concernant la prise de corticoïdes à dose élevée comme la méthylprednisolone à la dose de 2 mg/kg de poids corporel une à deux fois par jour. Si le trouble persiste, une immunosuppression par mycophénolate mofétil (1 g par voie i.v. ou 1,5 g par voie orale deux fois par jour) peut également être envisagée.

irAEs endocriniens

Des endocrinopathies d'origine immunologique, comme l'hypophysite, peuvent survenir chez les patients sous ipilimumab en monothérapie (fig. 6 📷) [5]. Les signes cliniques ne sont pas spécifiques et incluent céphalées, nausées, vertiges, troubles visuels et sensation de faiblesse. Les symptômes surviennent typiquement après une période médiane de 11 semaines, c.-à-d. avant la quatrième dose [19]. Les métastases cérébrales de nouvelle survenue constituent le principal diagnostic différentiel. Les modalités d'imagerie médicale ont une grande importance car elles permettent une évaluation précise de la région hypophysaire. Idéalement, il faudrait réaliser une tomographie par résonance magnétique (TRM) du cerveau ciblant spécifiquement cette problématique. Une comparaison avec une TRM préalable peut faciliter l'évaluation radiologique. Avant l'initiation du traitement, il convient de réaliser des analyses de laboratoire pour déterminer le statut endocrinien (cortisol sérique, ACTH, fT3, fT4, TSH, prolactine, testostérone ou FSH et LH); ces analyses sont utiles pour les contrôles de suivi ultérieurs.
La corticothérapie à dose élevée, par ex. par dexaméthasone à la dose de 4–16 mg par jour, constitue le traitement de choix. Une amélioration des symptômes et une diminution visible à la TRM de la tuméfaction hypophysaire s'observent normalement déjà après quelques jours [20].
En raison de la complexité des troubles endocriniens, une collaboration interdisciplinaire avec des endocrinologues est recommandée durant l'évaluation diagnostique et au cours du traitement. Suite à une corticothérapie à dose élevée, la fonction hypophysaire peut être perturbée sur une période prolongée et il faut éventuellement procéder à une substitution par hydrocortisone à long terme. La figure 4C présente les détails concernant la prise en charge des irAE endocriniens associés à l'ipilimumab.

irAEs rares

Parmi les autres irAEs rares de l'ipilimumab figurent les troubles ophtalmologiques (par ex. uvéite) et les irAEs neurologiques (par ex. syndrome de Guillain-Barré, neuropathie sensitive ou motrice, symptômes similaires à ceux d'une myasthénie grave) [17, 21–23]. En présence de symptômes ophtalmologiques, un traitement spécifique doit être envisagé. Si les symptômes neurologiques durent plus de 4 jours, les patients devraient être pris en charge conformément à l'algorithme de la figure 4D.
D'autres effets indésirables rares ont également été rapportés, mais ils doivent encore être examinés et analysés de plus près.

Remerciements
Les auteurs remercient le Dr Thomas Handschin pour le soutien rédactionnel apporté.

Correspondance:
Dr Simone M. Goldinger
UniversitätsSpital Zürich
Gloriastrasse 31
CH-8091 Zürich
simone.goldinger[at]usz.ch

Références
Vous trouverez la liste complète et numérotée des références dans la version en ligne de cet article sous www.medicalforum.ch.