Sistieren chronischer Diarrhoe durch Resektion eines grosszelligen neuroendokrinen Karzinoms

Moritz Scholtes, Ralph A. Schmid, Beatrix Hoksch
Universitätsklinik für Thoraxchirurgie, Inselspital Bern

Fallschilderung

Eine 72-jährige Raucherin (20 Pack-years) litt seit Jahren unter chronischer Diarrhoe und war schon mehrfach deswegen behandelt worden. Bei Beschwerdepersistenz wurde eine umfangreiche abdominale Diagnostik betrieben, ohne dass sich eine abdominale Ursache der Beschwerden nachweisen liess. Husten, Hämoptysen, Thoraxschmerzen oder Gewichtsverlust bestanden zu keinem Zeitpunkt. In einem CT des Abdomens wurde in den mit abgebildeten basalen Lungenabschnitten als Zufallsbefund eine Raumforderung links entdeckt (Abb. 1). Im klinischen Staging (CT von Thorax und Schädel) ergaben sich keine Hinweise auf weitere pulmonale Raumforderungen oder Fernmetastasen. Zur Diagnosesicherung wurde eine thorakoskopische Wedge-Resektion des pulmonalen Rundherds aus dem linken Unterlappen durchgeführt. Nach der Wedge-Resektion war die Patientin bezüglich ihrer Diarrhoe schlagartig beschwerdefrei. Drei Wochen später erfolgte die Restlobektomie mit mediastinaler Lymphadenektomie.
Histologisch handelte es sich bei der Raumforderung um ein grosszelliges neuroendokrines Karzinom der Lunge (Large Cell Neuroendocrine Carcinoma, LCNEC). Das pathologische Staging ergab ein LCNEC pT1 pN0 cM0, Stadium IA. Immunhistochemisch konnten Chromogranin A und Synaptophysin im Präparat nachgewiesen werden (Abb. 2A und B). Die Patientin erhielt eine adjuvante Chemotherapie (vier Zyklen Cisplatin/Etopophos). Vier Monate später entwickelte sie multiple Leber- und Hirnmetastasen und verstarb acht Monate postoperativ, weiterhin ohne erneutes Auftreten der Diarrhoe.

Die Autoren haben keine finanzielle Unterstützung und keine anderen Interessenskonflikte im Zusammenhang mit diesem Beitrag deklariert.

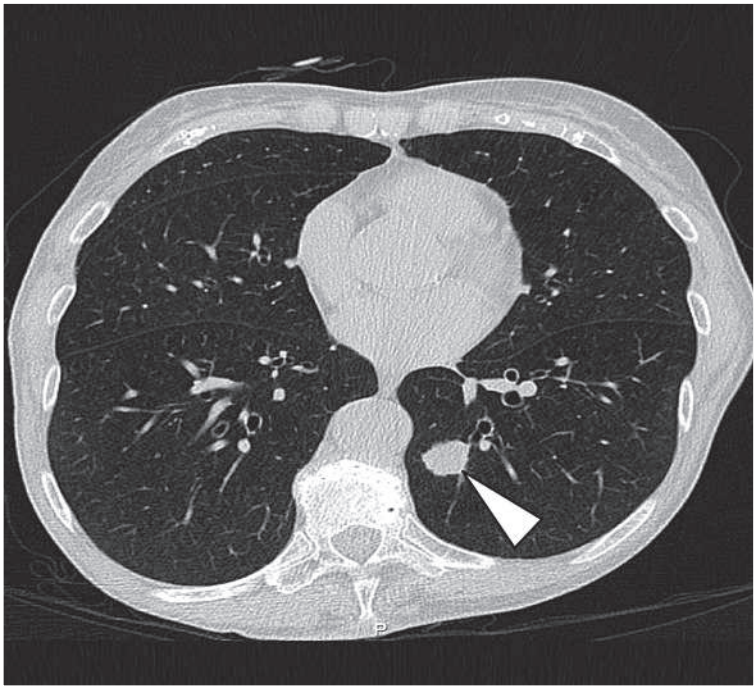

Abbildung 1
Tumor im linken Unterlappen.

Kommentar

Beim grosszelligen neuroendokrinen Karzinom der Lunge handelt es sich um einen seltenen Tumor aus der Gruppe der bronchopulmonalen neuroendokrinen Tumoren. Weitere Vertreter dieser Gruppe sind das typische und das atypische Karzinoid und das kleinzellige Bronchialkarzinom. Die Häufigkeit des LCNEC wird mit 1–3% aller primären Lungentumore angegeben. Betroffen sind vorwiegend Männer höheren Alters und Raucher. Die Tumoren liegen eher peripher als zentral, weshalb nur ca. 25% der Patienten mit Symptomen wie Husten, Hämoptysen oder Pneumonien symptomatisch werden. Paraneoplastische Symptome, wie sie bei anderen neuroendokrinen Tumoren vorkommen, sind äusserst selten. Ebenso wie andere neuroendokrine Tumoren können auch die bronchopulmonalen neuroendokrinen Tumoren Transmitter freisetzen, die zu den typischen Karzinoid-Symptomen (Flush, Diarrhoe, Bronchospasmus, Herzklappenfibrose) führen können. Zum Nachweis lassen sich im Serum Serotonin oder im Urin das Abbauprodukt 5-Hydroxy-Indol-Essigsäure nachweisen. Chromogranin A dient ebenfalls als Serummarker. Histologisch weisen LCNEC bestimmte Charakteristika auf, nach denen sie auch klassifiziert werden. Der immunhistochemische Nachweis von Chromogranin A, Synaptophysin oder Neural cell adhesion molecule (NCAM/CD56) ermöglicht die Diagnosesicherung [1–3].
Es handelt sich beim LCNEC um hochmaligne Tumoren mit einer schlechten Prognose (5-Jahres-Überlebensrate zwischen 21 und 57%). Aufgrund der geringen Inzidenz gibt es nur wenige aussagekräftige Studien bezüglich der Therapiekonzepte. Die radikale Resektion mit mediastinaler Lymphadenektomie gilt als Standard und ist wenn immer möglich durchzuführen. Durch adjuvante oder neoadjuvante Chemotherapie konnte ein tendenziell besserer Outcome erreicht werden, so dass eine kombinierte Therapie auch in Frühstadien heute als Standard angesehen wird [3–5].

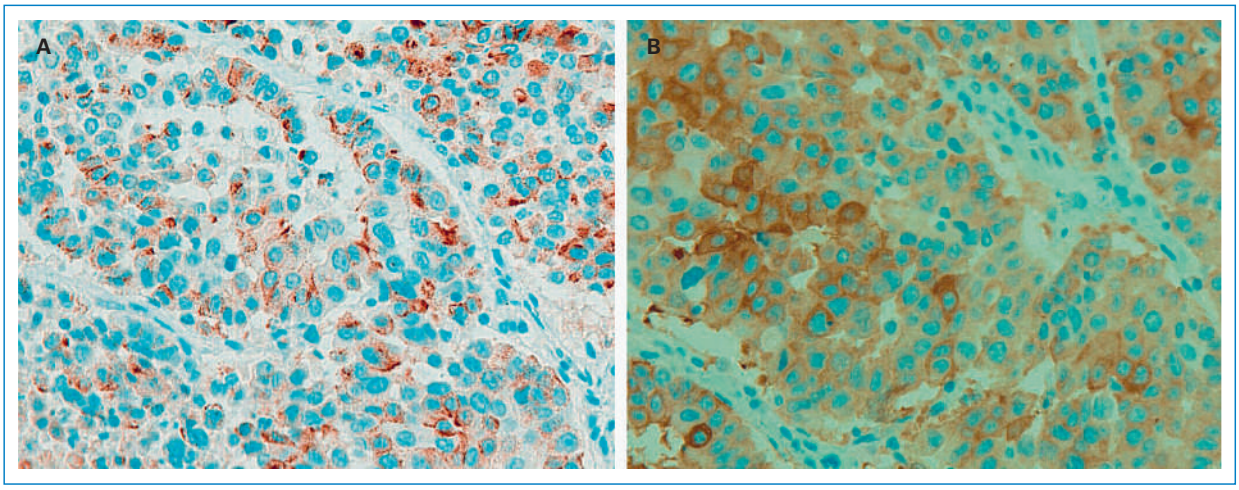

Abbildung 2
Immunhistochemische Darstellung von **(A)** Chromogranin A und **(B)** Synaptophysin im Präparat.
Die Bilder wurden den Autoren freundlicherweise überlassen von Dr. med. E. Hewer, Institut für Pathologie, Universität Bern.

Fazit für die Praxis

Das Fallbeispiel zeigt, dass neuroendokrine Tumoren der Lunge auch paraneoplastische Symptome wie Diarrhoe auslösen können, unabhängig vom Vorliegen von Lebermetastasen. Bei der Abklärung einer chronischen Diarrhoe sollte daher auch an die Möglichkeit einer thorakalen Ursache gedacht werden, um seltene Diagnosen wie die beschriebene nicht zu verpassen.

Korrespondenz:
Prof. Dr. med. Ralph A. Schmid
Universitätsklinik für Thoraxchirurgie
Inselspital Bern
CH-3010 Bern
ralph.schmid[at]insel.ch

Literatur

1 Gustafsson BI, Kidd M, Chan A, Malfertheiner MV, Modlin IM. Bronchopulmonary neuroendocrine tumors. Cancer. 2008;113:5–21.
2 Schieman C, Pasieka JL, McFadden SD, Cole M, Graham AJ. Resolution of chronic diarrhea after resection of a localized pulmonary carcinoid tumor. Ann Thorac Surg. 2010;89:1275–6.
3 Takei H, Asamura H, Maeshima A, et al. Large cell neuroendocrine carcinoma of the lung: a clinicopathologic study of eighty-seven cases. J Thorac Cardiovasc Surg. 2002;124:285–92.
4 Iyoda A, Hiroshima K, Nakatani Y, Fujisawa T. Pulmonary large cell neuroendocrine carcinoma: its place in the spectrum of pulmonary carcinoma. Ann Thorac Surg. 2007;84:702–7.
5 Sarkaria IS, Iyoda A, Roh MS, et al. Neoadjuvant and adjuvant chemotherapy in resected pulmonary large cell neuroendocrine carcinomas: a single institution experience. Ann Thorac Surg. 2011;92:1180–6; discussion 1186–7.