Traitement chirurgical des arthroses des doigts

Une alternative au simple «vivre avec»

Renato Fricker

Département de chirurgie de la main et des nerfs périphériques de la clinique d'orthopédie et de traumatologie de l'appareil locomoteur de l'Hôpital cantonal de Bâle-Campagne, Bruderholz, Suisse

Quintessence

- Les arthroses des articulations des doigts constituent un problème fréquent dont souffrent principalement les femmes. L'augmentation de l'espérance de vie et les exigences toujours élevées en matière de capacités fonctionnelles va très probablement encore accroître à l'avenir les besoins thérapeutiques dans les cas symptomatiques.
- On commence en général par appliquer des mesures conservatrices telles qu'attelles de protection, physiothérapie, AINS par voie locale ou systémique et infiltrations de corticostéroïdes, qui n'empêchent évidemment pas la progression de l'arthrose.
- Les arthrodèses et les arthroplasties sont des techniques reconnues pour soulager les douleurs et maintenir, voire améliorer, la fonction des mains. Les arthrodèses constituent une solution durable moyennant des handicaps relativement minimes et qui conviennent aussi lors de travaux manuels.
- Les arthroplasties offrent un degré de mobilité fonctionnelle satisfaisant, mais pas complet. Les spacers en Silastic® restent aujourd'hui encore les plus utilisés, en raison de leurs résultats prévisibles et de leur faible taux de complication par rapport aux vraies prothèses.
- Au niveau des articulations interphalangiennes distales, ce sont les arthrodèses par vis qui sont le plus utilisées, tandis que les prothèses en Silastic® sont préférentiellement implantées au niveau des articulations MP et IPP (à l'exception de l'articulation de la base du pouce). La trapézectomie associée à une plastie de suspension à l'aide d'une languette tendineuse est la méthode de choix pour l'articulation trapézo-métacarpienne du pouce.

Renato Fricker

L'auteur déclare ne bénéficier d'aucun soutien financier ni d'autres conflits d'intérêts en relation avec le présent article.

Introduction

Même à notre époque de l'ordinateur, la main reste notre principal outil et toute perturbation fonctionnelle de l'une de ses articulations peut compromettre sa fonction globale. Les rhumatismes inflammatoires des articulations requièrent moins d'interventions chirurgicales qu'autrefois, dans la mesure où les traitements médicamenteux précoces de la polyarthrite rhumatoïde (PR) par le méthotrexate et les substances modifiant l'évolution de la maladie (inhibiteurs du TNF-alpha, anticorps spécifiques) ont également permis une nette réduction des lésions destructrices des articulations des doigts et des mains [1].

En raison de l'allongement de l'espérance de vie et des exigences fonctionnelles, la fréquence des lésions dégénératives propres aux personnes âgées ne cesse d'augmenter. Si les bons résultats obtenus entre-temps avec les prothèses des membres inférieurs permettent leur implantation même chez des sujets relativement jeunes, les arthroses des articulations des doigts restent souvent non traitées selon la devise «on ne peut malheureusement rien faire et il faut donc vivre avec». Même si les résultats des prothèses des articulations des doigts n'ont pas encore atteint le niveau d'efficacité des prothèses du genou et de la hanche, elles constituent tout de même une très nette amélioration par rapport à l'évolution spontanée de ces lésions évolutives. Il ne faudrait pas non plus voir dans les arthrodèses des articulations interphalangiennes une simple capitulation invalidante, car elles améliorent réellement la fonction des mains grâce à leurs effets stabilisateurs et au soulagement des douleurs qu'elles assurent aux patients. Lorsque de telles interventions ne sont réalisées qu'à un stade très avancé de la maladie, les raideurs, les malpositions et les instabilités ligamentaires associées font que les résultats sont naturellement moins satisfaisants que lorsque l'intervention est réalisée à temps.

Arthroses des doigts

Les arthroses primaires des articulations des doigts sont très fréquentes sur les radiographies des personnes âgées, mais elles ne sont pas toujours symptomatiques. Elles touchent presque toujours plusieurs articulations et souvent aussi d'autres grandes articulations dans le cadre d'une polyarthrose. Une grande étude effectuée chez 3906 personnes âgées d'au moins 55 ans a retrouvé des lésions arthrosiques dans au moins une articulation chez 67% des femmes et chez 54,8% des hommes. L'articulation interphalangienne distale (IPD) était le plus souvent concernée avec 47,3% des participants, suivie de l'articulation trapézo-métacarpienne du pouce (35,8%), de l'articulation interphalangienne proximale (IPP) avec 18,2% et enfin de l'articulation métacarpo-phalangienne (MCP) avec 8,2% [2]. Nous ne savons pas à l'heure actuelle pourquoi les femmes sont plus exposées que les hommes et pourquoi elles sont aussi plus fréquemment symptomatiques. On a évoqué des facteurs hormonaux [3, 4] et la présence d'une laxité ligamentaire plus répandue chez les femmes [5]. Une composante génétique multifactorielle joue certainement un rôle, comme dans toutes les formes d'arthrose [6].

Les arthroses secondaires des doigts sont plus rares et touchent plus souvent les hommes que les femmes. Elles sont la conséquence de cals vicieux après des fractures (notamment intra-articulaires), d'instabilités ligamentaires ou plus rarement d'états après arthrites septiques ou d'arthropathies microcristallines.

Les douleurs se manifestant typiquement à l'usage des mains s'accompagnent progressivement de limitations de la mobilité articulaire. Chez certains patients, il s'installe en outre des instabilités ligamentaires et des désaxations, ainsi qu'une perte de force, dans les stades d'arthrose avancée, qui compromettent la fonction de la main [7, 8]. Les femmes en particulier sont gênées par les déformations visibles, consécutives à l'irritation articulaire chronique qui conduit à des épaississements capsulaires et une ostéophytose réactionnelle.
Au stade précoce, les traitements conservateurs visent surtout à lutter contre la douleur et comprennent des immobilisations temporaires, des AINS locaux et par voie systémique, des mesures physiques tels que laser ou ultrasons, et des injections intra-articulaires ponctuelles de corticostéroïdes. L'efficacité des injections intra-articulaires de préparations à base d'acide hyaluronique a certes été confirmée par des essais sur de petites séries de patients et sur des périodes d'observation relativement courtes de l'ordre de six mois [9, 10], mais il faudra encore en vérifier l'efficacité à long terme. Il va sans dire qu'aucune de ces mesures ne modifie la progression de l'arthrose. Seuls les chondroprotecteurs présenteraient un certain potentiel de conservation du cartilage, mais leur efficacité dans les arthroses des doigts reste aussi controversée [11–13].

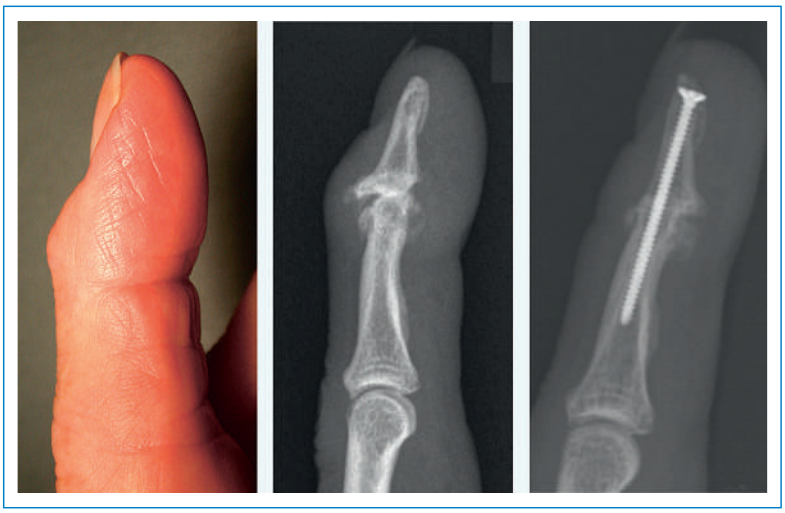

Figure 1
Arthrose sévère de l'IPD de l'index comportant des nodules d'Heberden prononcés aussi bien cliniquement que radiologiquement. A droite: cliché radiographique après consolidation de l'arthrodèse par vis avec résection des ostéophytes gênants du versant dorsal.

Figure 2
Arthrodèse par haubanage, en combinaison, dans ce cas, avec une suture par fil métallique pour une arthrodèse simultanée de l'IPD.

Articulations interphalangiennes distales

Les nodules d'Heberden sont typiques de l'arthrose des interphalangiennes distales. Elles sont l'expression des becs ostéophytaires à l'extrémité de la phalange moyenne et à la base de la phalange distale. La résection de ces ostéophytes en tant que seule mesure ne convient pas pour soulager les patients et surtout les patientes, car elle est rapidement suivie de récidives avec des douleurs encore plus pénibles. Des évaginations synoviales (kystes mucoïdes) peuvent, en fonction de leur position, affecter la pousse de l'ongle. La préparation de la peau très amincie qui recouvre les kystes est souvent difficile et la résection des kystes mucoïdes avec leur canal communiquant avec l'articulation n'est pas exempte de complications (douleurs, raideurs articulaires, rechutes) [14].
Une cure définitive de l'arthrose et de ses conséquences n'est possible que par la voie de l'arthrodèse, qui s'est avérée être un geste très gratifiant malgré la perte de mobilité qu'elle implique. Elle permet aussi de corriger dans le même temps des laxités et des désaxations tout en éliminant définitivement les ostéophytes proéminents du versant dorsal. La résection de la surface articulaire est suivie de la fixation proprement dite, en règle générale au moyen d'un vissage à partir de l'extrémité en direction proximale en position d'extension, ce qui est optimal tant sur le plan esthétique que fonctionnel (fig. 1). Une mobilisation postopératoire précoce des articulations non touchées est importante durant la période où l'articulation arthrodésée est protégée, le cas échéant, par une petite attelle (comme avec l'attelle de Stack dans les arrachements sous-cutanés de la languette d'un extenseur) jusqu'au contrôle radiographique à six semaines.
Même en cas de mobilité préopératoire conservée, la perte de flexion consécutive à l'intervention n'est guère gênante. Quoi qu'il en soit, la mobilité est de toute façon le plus souvent déjà fortement réduite au moment de l'opération. Les patients sont capables de faire le poing pratiquement sans restriction et avec une force tout à fait satisfaisante par rapport à l'état préopératoire et la griffe (pour les travaux fins), ainsi que la préhension pour le port de charges, sont nettement améliorées grâce à la diminution des douleurs. L'arthrodèse donne ainsi des résultats très satisfaisants et durables, aussi bien

sur le plan fonctionnel qu'antalgique [15, 16]. La légère perte de force par rapport à une main saine est très peu gênante [17], car le soulagement des douleurs est clairement l'élément prioritaire pour les patients.
Les implants prothétiques sont rarement utilisés dans cette localisation. La série probablement la plus grande, qui a porté sur 131 prothèses en Silastic®, a tout de même trouvé à trois ans une mobilité active résiduelle de 39° (avec une amélioration significative par rapport à l'état préopératoire) pour un déficit d'extension de 11°. A l'exception d'un patient, tous les sujets étaient satisfaits du résultat cosmétique et la diminution des douleurs était remarquable (VAS: préopératoire 8, postopératoire 1) [18].
Lors de l'arthrodèse de l'articulation interphalangienne du pouce, on opte pour une position en légère flexion d'environ 20°, pour faciliter la pince. Dans la PR, les opérations sur l'IPD sont rares car cette articulation n'est que peu touchée.

Articulations interphalangiennes proximales

La mobilité de l'articulation interphalangienne proximale est nettement plus importante que celle de l'IPD pour la fonction globale de la main, si bien qu'on privilégie ici fondamentalement l'arthroplastie. L'arthrodèse présente cependant l'avantage d'une stabilisation parfaite incluant une correction des instabilités et des troubles axiaux éventuels, ainsi que des résultats à long terme largement prévisibles.
Les prises en griffe et en pinces imposent des efforts considérables au niveau des articulations des doigts et l'arthrodèse est ainsi le méthode de choix au niveau de l'index de la main dominante, surtout chez les sujets jeunes, actifs et exerçant une profession manuelle. Au niveau des autres rayons, l'indication est posée en fonction des contraintes et de l'état des os et des parties molles. On choisit une position en flexion grandissante de l'index (env. 25°) à l'auriculaire (env. 50°), afin de permettre aussi bien la saisie d'objets volumineux que la fermeture du poing [19]. Pour la fixation, la technique de haubanage (fig. 2 📷) avec des fils métalliques peu contraignants a fait ses preuves [20]. Au début, les exercices de fermeture du poing sans résistance sont autorisés et on applique une attelle digitale dorsale jusqu'à la consolidation.
L'arthroplastie permet de conserver une mobilité certes limitée, mais fonctionnellement suffisante. Elle exige néanmoins une stabilité ligamentaire et des parties molles souples, des tendons fléchisseurs et extenseurs intacts, ainsi qu'un tissu osseux suffisant pour permettre un bon ancrage. Après diverses tentatives initiales plutôt décevantes, Alfred Swanson a introduit, il y a quelques 45 ans, des prothèses de silicone qui pouvaient être mises en place comme des spacers après résection des surfaces articulaires de la phalange proximale et de la phalange moyenne, sans requérir un ancrage osseux stable [21]. La tige de la prothèse est simplement poussée dans le canal médullaire ouvert, le mouvement se faisant ensuite au niveau de la pièce intermédiaire flexible (fig. 3 📷). De nouvelles prothèses ressemblant aux prothèses du genou (aussi sur le plan du prix!) sont régulièrement mises sur le marché, constituées d'associations métal-polyéthylène ou d'autres matériaux tels que pyro-carbone ou céramique. Les résultats précoces sont souvent bons, mais les descellements, les dislocations et autres complications sont si fréquentes sur le long cours qu'elles ne se sont pas imposées (jusqu'ici) face aux prothèses de type Silastic® [22–25].
Après l'intervention, on débute immédiatement avec une mobilisation active, sous protection d'une attelle digitale dorsale pendant les premières semaines. L'épaississement capsulaire au niveau de l'IPP va persister après l'implantation de la prothèse.
Grâce à la très nette réduction des douleurs et à la conservation d'une certaine mobilité, les résultats subjectifs sont très satisfaisants. Les résultats fonctionnels sont meilleurs dans les arthroses que dans la PR [26], parce que cette dernière s'accompagne presque toujours de lésions des parties molles et de problèmes dans les autres articulations des mains. Si on ne prend en compte que les patients souffrant d'arthrose de l'IPP, les résultats fonctionnels sont bons avec une flexion de bien 60° sans perte d'extension [27, 28].

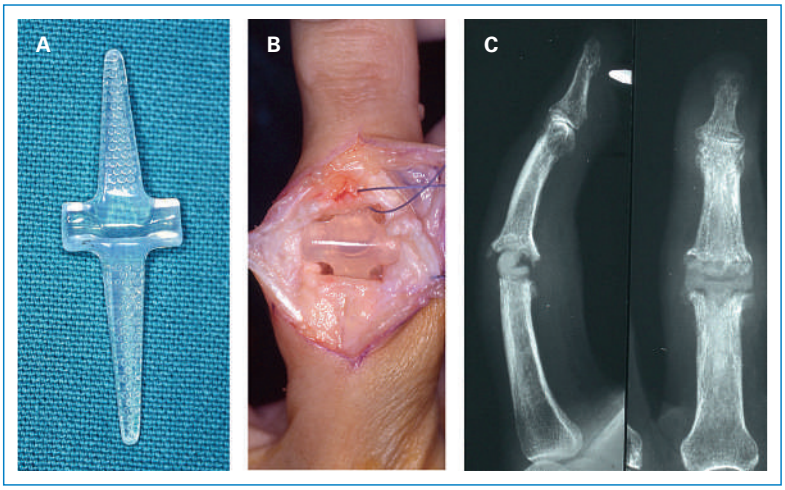

Figure 3
(A) Spacer en Silastic® de type Swanson; **(B)** Champ opératoire en cas d'abord dorsal à travers la languette de l'extenseur; les tiges de la prothèse sont enfichées dans les canaux médullaires des phalanges proximale et moyenne; **(C)** Cliché radiologique après la mise en place de la prothèse, la partie flexible de la prothèse entre les phalanges proximale et distale étant bien visible.

Articulations métacarpo-phalangiennes

L'arthrodèse de l'articulation de la base du pouce donne de très bons résultats tant dans les arthroses que dans la PR, dans la mesure où la stabilité et la préservation de l'axe ainsi que l'absence de douleurs sont nettement plus importantes pour cette articulation que sa mobilité. Pour les fonctions de préhension, l'arthrodèse en position d'extension (ou de très discrète flexion inférieure à 20°) par une ou deux vis de traction s'est avérée efficace [29].
Les MCP des doigts longs sont les éléments fonctionnellement les plus importants pour fermer le poing, si bien que les arthrodèses ne sont envisagées que dans des

cas exceptionnels. L'implantation des spacers de Silastic® évoquée précédemment constitue la technique de choix aussi bien dans les arthroses que dans la PR. Bien que les MCP soient essentiellement des articulations sphéroïdes, le remplacement articulaire par des implants en matériaux synthétiques, qui n'autorise dans le fond que des mouvements de charnière en flexion/extension, a fait ses preuves. Les différentes prothèses à ancrage solide dans les diaphyses métacarpienne et phalangienne proximale impliquent les mêmes problèmes que celles des IPP abordées plus haut: de bons résultats précoces, mais des taux de complications tardives élevés en l'absence quasi complète de résultats à long terme.
En période postopératoire, les patients portent une attelle de protection durant six semaines et peuvent rapidement commencer un programme d'exercices de mobilisation sous supervision ergothérapeutique. Le principal bénéfice pour les patients arthrosiques est sans aucun doute la réduction des douleurs et l'amélioration de la force et de la tolérance aux efforts qui en résulte. La mobilité est en règle générale diminuée dans le cadre de l'atteinte arthrosique préopératoire et ne change pas significativement après l'intervention. Au cours d'un follow-up moyen sur quatre ans de 13 cas, le déficit d'extension était de 3° pour une flexion de 65° [27]. Les spacers de Silastic® peuvent se fendre au niveau soit de la MCP soit de l'IPP, en général cependant inaperçues et n'entravant guère la fonction en raison du maintien de leur fonction d'espaceurs et de leur encapsulement stable.
Chez les patients atteints de rhumatismes articulaires, on procède souvent au remplacement prothétique des quatre MCP et au recentrage de l'appareil extenseur dans le même temps opératoire et on peut pratiquer simultanément une correction de la subluxation palmaire et de la bascule en direction ulnaire. La limitation de la mobilité préopératoire habituellement prononcée ne s'améliore en général guère après l'intervention, mais le segment de mobilité active se déplace vers la zone d'extension fonctionnellement plus utile. A long terme, on observe souvent une certaine perte de mobilité avec une nouvelle déviation de la MCP dans la direction cubitale [30].

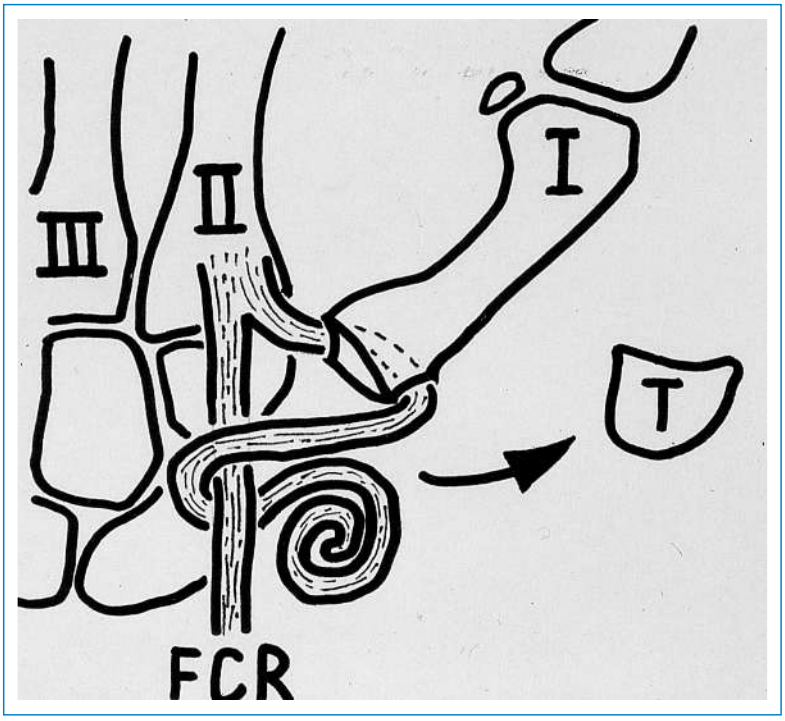

Figure 4
Représentation schématique de la trapézectomie avec plastie de suspension. La bandelette tendineuse pédiculée provenant du flexor carpi radialis (FCR) à l'extrémité distale du métacarpien II est tirée à travers le canal percé dans la base du métacarpien I, puis enroulée autour de la moitié intacte du tendon avant d'y être fixée. Avec la portion de bande tendineuse qui dépasse, on fait une pelote que l'on place ensuite dans l'espace créé.

Articulation trapézo-métacarpienne du pouce

Les symptômes typiques de la rhizarthrose sont des douleurs se manifestant lors du port d'objets dans la pince entre le pouce et l'index, en tournant une clé dans une serrure, en dévissant des capsules ou en essorant une lavette. Cette arthrose fréquente, touchant le plus souvent des femmes, est donc très gênante dans de nombreuses activités quotidiennes simples. Au stade précoce, on peut recommander le port d'une attelle de rhizarthrose et des moyens auxiliaires facilitant l'accomplissement de certaines tâches quotidiennes.
Dans les cas sévères, la rhizarthrose se reconnaît déjà à son aspect extérieur caractéristique lié à la subluxation et à l'élargissement articulaire, ainsi qu'à la contracture en adduction du premier métacarpien avec l'hyperextension secondaire au niveau de la MCP. Les radiographies montrent un pincement de l'interligne articulaire avec une désaxation, puis une ostéophytose marginale et souvent une atteinte concomitante de l'articulation STT entre le scaphoïde, le trapèze et le trapézoïde (arthrose péritrapézienne).
Dans les rhizarthroses symptomatiques (il n'y a aucun rapport entre l'atteinte radiologique et l'intensité des douleurs), ni les arthrodèses (limitation de la mobilité, troubles liés à l'arthrose péritrapézienne), ni les interventions prothétiques (important taux de descellement) ne se sont avérées satisfaisantes [31, 32]. Dans l'optique de la suppression des douleurs et du maintien d'une bonne mobilité et d'une bonne tolérance aux efforts du pouce, la résection de l'os trapèze associée à une plastie de suspension du 1er métacarpien fait ses preuves. On utilise pour cela le plus souvent une bandelette du tendon du flexor carpi radialis passée à travers un tunnel percé dans la base du 1er métacarpien. Le reste de la bandelette tendineuse est roulé en pelote interposée ensuite entre le premier métacarpien et le scaphoïde (fig. 4 et 5) [33]. Une alternative consiste à enrouler la languette tendineuse autour du tendon de l'abductor pollicis longus [34] ou à utiliser une portion du tendon de l'abductor pollicis longus pour la suspension [35]. Les matériaux synthétiques utilisés pour l'interposition ne se sont pas avérés adéquats en raison de fréquentes réactions inflammatoires [36, 37].
La nécessité de la plastie de suspension a été récemment remise en question [38]. D'un autre côté, les complications de type impingement constituent un problème certes rare mais bien connu dans les échecs de la plas-

Figure 5
Radiographie un an après trapézectomie et plastie de suspension.

tie suspension lors du glissement en direction proximale du 1er métacarpien sur le scaphoïde. La trapézectomie permet en tous les cas l'élimination de l'arthrose péritrapézienne et l'intervention est aussi réalisable dans les arthroses isolées douloureuses de l'articulation STT. Après l'intervention, les patients portent une attelle du pouce durant six semaines, mais peuvent commencer immédiatement des exercices de mobilité sans résistance. Il faudra compter environ trois mois pour parvenir à la récupération d'une force satisfaisante et d'une bonne fonction du pouce; le résultat final ne sera habituellement atteint qu'au bout de six mois environ.
Dans une grande série ayant porté sur 100 patients opérés à l'aide d'une languette du tendon du flexor carpi radialis avec un follow-up moyen de trois ans, 88 sujets se disaient satisfaits du résultat et 49 ne souffraient plus d'aucune douleur (46 rapportaient encore des douleurs à l'effort, 5 des douleurs aussi au repos). 72 patients avaient une meilleure force de la pince et 44 une meilleure force de préhension par rapport à leur état préopératoire [39]. Une étude au long cours sur la même technique chez 22 patients avec une période de follow-up moyenne de neuf ans a mis en évidence des résultats favorables durables. Les 22 patients inclus trouvaient que leur pouce fonctionnait mieux dans les activités quotidiennes et 20 d'entre eux ne présentaient plus aucune douleur; l'amélioration de la force par rapport à l'état préopératoire était en moyenne de 93% pour la préhension (poing fermé), de 65% pour la pince et de 34% pour la saisie d'une clé [40].

Perspectives

Les arthroses des articulations des doigts sont fréquentes, peuvent être très douloureuses et entraîner des limitations fonctionnelles importantes. Le nihilisme thérapeutique est donc inapproprié. Les options thérapeutiques, autrement dit les arthrodèses et les arthroplasties, doivent être discutées avec les patients dans l'optique des résultats à en espérer et des traitements postopératoires qu'ils imposent. On peut en attendre de façon réaliste une diminution des douleurs et une amélioration fonctionnelle, même si les techniques actuelles ne permettent pas une restitution complète de la fonction.
Une amélioration des prothèses articulaires permettant d'assurer durablement une bonne mobilité et une bonne stabilité articulaire, ainsi qu'un ancrage fiable des implants, est souhaitable pour traiter aussi les patients encore jeunes pratiquant une activité manuelle. En outre,
des structures ostéo-chondrales expérimentales, fabriquées dans un bioréacteur et utilisables comme de véritables «prothèses» biologiques et capables de remplacer les articulations détruites, sont actuellement à l'étude [41]. Compte tenu de leur petite taille et des contraintes réduites (par rapport aux grandes articulations des membres inférieurs), les articulations des doigts constitueraient un bon champ d'applications.

Correspondance:
Dr Renato Fricker
Chef de service
Klinik für Orthopädie
Abteilung für Hand- und periphere Nervenchirurgie
Kantonsspital Baselland
CH-4101 Bruderholz
renato.fricker[at]ksbh.ch

Références conseillées

– Dahagin S, Bierma-Zeinstra SM, Ginai AZ, Pols HA, Hazes JM, Koes BW. Prevalence and pattern of radiographic hand osteoarthritis and association with pain and disability (the Rotterdam study). Ann Rheum Dis. 2005;64(5):682–7.
– Gangopadhyay S, McKenna H, Burke FD, Davis TR. Five- to 18-year follow-up for treatment of trapeziometacarpal osteoarthritis: a prospective comparison of excision, tendon interposition, and ligament reconstruction and tendon interposition. J Hand Surg Am. 2012;37(3):411–7.
– Namdari S, Weiss AP. Anatomically neutral silicone small joint arthroplasty for osteoarthritis. J Hand Surg Am. 2009;34(2):292–300.
– Song JH, Lee JY, Chung JG, Park IJ. Distal interphalangeal joint arthrodesis with a headless compression screw: morphometric and functional analyses. Arch Orthop Trauma Surg. 2012;132(5):663–9.

Une liste numérotée complète de la bibliographie peut être consultée à l'adresse www.medicalforum.ch.