

Myocardite – un diagnostic différentiel majeur

Tanja Schneider^{a, c*}, Nicole Widmer^{b, d*}, Georg Noll^b, Kemal Budak^a

^a Klinik und Poliklinik für Innere Medizin, UniversitätsSpital Zürich

^b Klinik für Kardiologie, UniversitätsSpital Zürich

^c actuellement: Klinik Hirslanden, Zürich

^d actuellement: Stadtspital Triemli, Zürich

* co-premiers auteurs

Quintessence

- La myocardite est une inflammation du myocarde, provoquée par des virus, des bactéries, des champignons, des protozoaires, des helminthes, des toxines ou des maladies systémiques et auto-immunes.
- Rétrospectivement, des symptômes pseudo-grippaux prodromiques non spécifiques, tels que fièvre, arthralgie et malaise, sont souvent retrouvés en cas de myocardite.
- En cas d'insuffisance cardiaque de survenue brutale, une myocardite doit être envisagée.
- Les examens diagnostiques incluent: ECG, enzymes cardiaques, radiographie, recherche biologique de virus et de bactéries, Fas-ligand, IL-10, échocardiographie, angiographie coronaire, biopsie endomyocardique, IRM cardiaque, scintigraphie aux anticorps anti-myosine et échographie/ventriculographie isotopique.
- Bien qu'il soit rarement possible de mettre en évidence un agent pathogène, il convient toutefois de rechercher au moins les agents pathogènes viraux les plus fréquents et les agents bactériens traitables.
- Le pronostic dépend du type d'évolution de la myocardite, de sa cause et d'autres facteurs.
- La myocardite est le principal diagnostic différentiel de l'infarctus du myocarde.

Introduction

La myocardite est une affection inflammatoire du myocarde qui présente différentes formes d'évolution. Le tableau clinique de la myocardite varie d'altérations ECG asymptomatiques à une défaillance cardiaque fulminante, en passant par les manifestations cliniques d'un infarctus du myocarde. La myocardite est provoquée par divers facteurs et elle a le plus souvent une origine virale [1]. La suspicion d'une myocardite et la pose rapide du diagnostic sont déterminantes, car un traitement précoce améliore le pronostic.


Compte tenu de l'absence de méthode diagnostique non invasive fiable, il n'existe pas de données épidémiologiques exactes sur la myocardite. Vu qu'il n'existe pas de traitement causal ayant fait ses preuves, il est extrêmement important d'envisager une myocardite comme diagnostic différentiel en présence de symptômes cardiaques faisant suite à une infection virale et de transférer rapidement le patient dans un centre spécialisé.

Les auteurs ne déclarent aucun soutien financier ni d'autre conflit d'intérêts en relation avec cet article.

Manifestations cliniques

Rétrospectivement, il est typique de retrouver des symptômes pseudo-grippaux prodromiques non spécifiques, tels que fièvre, arthralgies et malaise, en cas de myocardite et les patients sont souvent jeunes. Il convient également de songer à une myocardite en cas d'insuffisance cardiaque de survenue brutale. Dépendant du mode d'atteinte dominant, des symptômes d'insuffisance cardiaque droite ou gauche sont présents.

En raison d'une hypoperfusion myocardique et/ou d'une atteinte péricardique (périmyocardite), des douleurs thoraciques (dépendantes de la position) peuvent survenir. Etant donné qu'elles peuvent s'accompagner d'enzymes cardiaques positives et d'altérations ECG, l'infarctus du myocarde constitue le principal diagnostic différentiel, qui est à envisager en premier lieu. Par ailleurs, une tachycardie sinusale et, plus rarement, une fibrillation auriculaire et des arythmies ventriculaires peuvent également être présentes. Les cas graves peuvent aller jusqu'à une tachycardie ventriculaire ou à une fibrillation ventriculaire, avec comme conséquence une mort subite [4].

Il convient de distinguer quatre formes d'évolution de la myocardite (tab. 1 ). En cas de myocardite fulminante, env. 2–4 semaines après les symptômes pseudo-grippaux, des symptômes de classe NYHA-IV dans le cadre d'une insuffisance cardiaque aiguë et de survenue nouvelle font subitement leur apparition, pouvant aller jusqu'au choc cardiogénique, chez des patients jusqu'alors en bonne santé [2]. Dans la forme fulminante, en cas d'initiation précoce du traitement, la probabilité de guérison (env. 90%) est plus élevée avec peu de séquelles à long terme, par rapport à la forme aiguë, pour autant que le patient survive à cette phase initiale. La survie est améliorée lorsque le patient est transféré précocement dans un centre spécialisé pour un traitement et un diagnostic plus approfondis.

Il n'existe pas de facteurs cliniques permettant de prédire quels patients atteints de myocardite fulminante développeront une cardiomyopathie dilatée et lesquels obtiendront une récupération complète de la fonction ventriculaire [6]. Il est toutefois connu que les évolutions fulminantes sont plus fréquentes chez les enfants et chez les patients immunodéprimés.

Dans la myocardite fulminante, il convient, mise à part la forme virale fréquente, de faire la distinction entre la myocardite à cellules géantes et la myocardite éosinophilique nécrosante. Ces deux formes sont associées à un taux de mortalité très élevé. Contrairement à la myocardite fulminante d'origine virale, il existe une straté-



Tanja Schneider



Nicole Widmer

gie thérapeutique clairement définie incluant immunosuppresseurs et corticostéroïdes à doses élevées [2, 3]. A la différence de la forme fulminante, la myocardite aiguë débute de façon moins abrupte et ses symptômes sont moins prononcés, mais une cardiomyopathie dilatée peut néanmoins se développer.

Dans les formes chroniques, les manifestations cliniques sont d'intensité légère. La forme chronique active peut s'accompagner d'une détérioration clinique et histologique, avec des altérations inflammatoires chroniques donnant lieu à une dysfonction ventriculaire persistante et à une cardiomyopathie dilatée. Par contre, la myocardite persistante chronique s'accompagne uniquement de symptômes légers; il n'y a pas de dysfonction ventriculaire, mais des douleurs thoraciques ou des palpitations sont le plus souvent présentes [2].

Complications

Les complications de la myocardite vont d'altérations ECG (onde Q, bloc de branche gauche) au choc cardiogénique et à la mort subite, en passant par des troubles du rythme cardiaque (fibrillation auriculaire, troubles du rythme ventriculaire), une hypertension pulmonaire secondaire, une insuffisance cardiaque avec ou sans dysfonction ventriculaire gauche et une cardiomyopathie

dilatée. La cardiomyopathie est également une complication majeure de la myocardite chez les enfants.

Pathogenèse

Dépendant des références dans la littérature, trois à quatre phases sont décrites pour la myocardite virale. Au cours de la *Phase 1*, il se produit une atteinte des myocytes par toxicité virale directe, par les cytokines et par les perforines, sans réponse cellulaire. Le virus pénètre dans les myocytes (par ex. par le récepteur coxsackie-adénovirus), se réplique et il s'en suit une expression de protéases (2A et 3C), qui est à l'origine d'un dysfonctionnement de la dystrophine (trouble de la contractilité et de la perméabilité) et donc d'une apoptose.

Au cours de la *Phase 2*, des cellules inflammatoires pénètrent dans les myocytes et provoquent une sécrétion supplémentaire de cytokines qui, d'une part, renforcent les défenses immunitaires contre le virus et, d'autre part, contribuent au développement de la myocardite.

Au cours de la *Phase 3*, il se produit une réponse cellulaire par le biais des cellules tueuses naturelles, des lymphocytes T auxiliaires et des lymphocytes T cytotoxiques, ainsi qu'une activation des lymphocytes B et donc une reconnaissance de fragments de protéines virales à la surface membranaire des cellules musculaires cardiaques, ce qui conduit à une myocytolyse.

Au cours de la *Phase 4*, il se produit le plus souvent une guérison et une régulation négative de la réponse immunitaire. En cas de virulence élevée avec réplication virale persistante, une évolution vers une myocardite chronique avec insuffisance cardiaque progressive, dysfonction ventriculaire et cardiomyopathie dilatée ou fibrose est néanmoins possible. La réplication constante du génome viral peut entretenir une réaction inflammatoire chronique, ce qui entraîne une réponse immunitaire persistante (lymphocytes T activés) avec perte myocytaire durable [2, 3].

Tableau 1

Les quatre formes de myocardite.

Myocardite fulminante
Myocardite aiguë
Myocardite chronique active
Myocardite chronique persistante

D'après [5].

Tableau 2

Causes de la myocardite.

1. Infections

1.1 Virus

Parvovirus B19, herpèsvirus humain 6, Adénovirus, entérovirus et coxsackie B, virus de l'hépatite C, VIH, virus herpès simplex, virus varicelle-zona, virus influenza A + B, cytomégalovirus, virus Epstein-Barr, virus des oreillons, virus de la rubéole, virus de la dengue, virus de la fièvre jaune, virus de la rage, virus de la poliomyélite

1.2 Bactéries

Pneumocoques, méningocoques, gonocoques, staphylocoques et streptocoques, Haemophilus, légionnelles, Chlamydia, mycoplasmes, salmonelles, Clostridia, syphilis, diphtérie, Borrelia burgdorferi, Coxiella

1.3 Champignons

Candida, Aspergillus

1.4 Protozoaires

Leishmania, toxoplasmose, amibes, trypanosomes, paludisme

1.5 Helminthes

Strongyloïdes, Filarioïdes, Ascaris, trichinose, Echinococcus

2. Substances nocives

Médicaments (par ex. antibiotiques, cytostatiques, diurétiques, phénytoïne), agents chimiques, drogues (cocaïne), alcool, métaux (cuivre, fer, plomb)

3. Maladies systémiques

Sarcoïdose, maladie de Wegener, lupus érythémateux, syndrome de Churg-Strauss, artérite à cellules géantes, hémochromatose, amyloïdose, maladie inflammatoire intestinale, maladie cœliaque, hyperéosinophilie

D'après [2, 3, 7, 10].

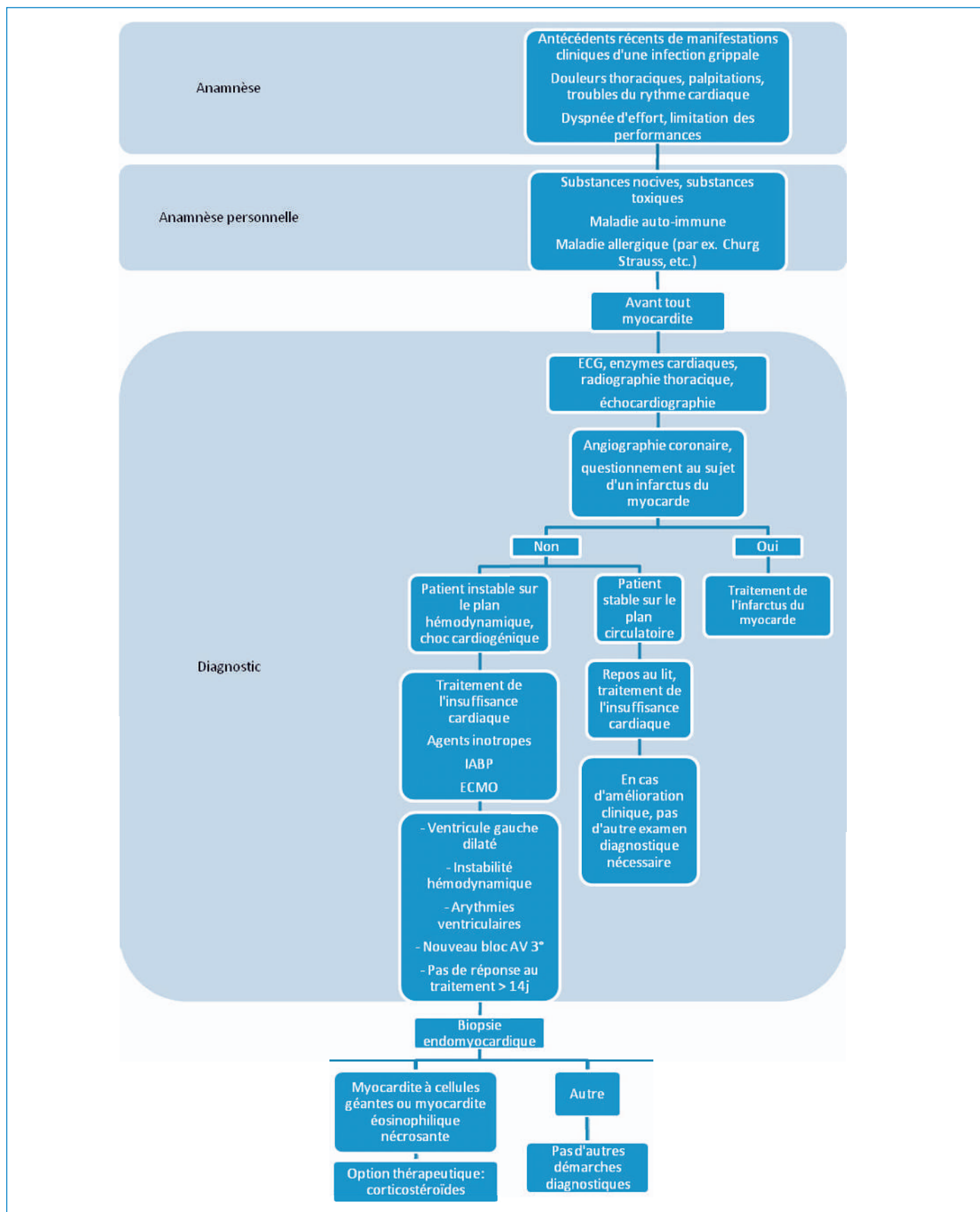


Figure 1
 Algorithme pour le diagnostic de la myocardite.
IABP: intra-aortic balloon pump.
ECMO: extracorporeal membrane oxygenation.

Tableau 3

Aperçu des outils diagnostiques.

ECG, enzymes cardiaques, radiographie thoracique, recherche biologique de virus et de bactéries (cultures, PCR)
Echocardiographie
Angiographie coronaire pour exclure un infarctus du myocarde
Biopsie endomyocardique
Critères de Dallas
Examens immunologiques
Mise en évidence de virus
IRM cardiaque/cardiovasculaire, si la situation du patient le permet
Scintigraphie aux anticorps anti-myosine
Echographie/ventriculographie isotopique

Causes

Dans la majorité des cas, la myocardite est provoquée par des infections virales; il y a quelques années encore, des entérovirus et des coxsackievirus étaient principalement incriminés en Europe et en Amérique. Toutefois, dans des études récentes, le parvovirus B19 et l'herpès-virus humain 6 ont principalement été décrits, de même que le virus de l'hépatite C au Japon et aux Etats-Unis [3, 7] (tab. 2 ↻).

Diagnostic et stratégie diagnostique

Il n'existe pas de méthode non invasive de référence pour poser le diagnostic de myocardite. Les deux questions suivantes sont essentielles:

- Quand le diagnostic de suspicion de myocardite devrait-il être envisagé?
- Comment confirmer le diagnostic de suspicion de myocardite?

Chez les patients chez lesquels une myocardite est soupçonnée sur une base clinique-anamnestique, en particulier en cas de survenue de douleurs thoraciques ou d'autres signes cliniques d'infarctus du myocarde, il est recommandé de suivre la procédure illustrée dans la figure 1 📷. Le tableau 3 ↻ fournit un aperçu des possibilités diagnostiques.

Mis à part l'examen clinique (signes d'insuffisance cardiaque), l'ECG (arythmies), le dosage des enzymes cardiaques et la radiographie thoracique, il convient de réaliser une échocardiographie. Cet examen permet de rechercher une maladie cardiaque structurelle et un épanchement péricardique, ainsi que de vérifier la fonction ventriculaire gauche [3]. En cas de suspicion clinique d'un syndrome coronarien, une angiographie coronaire est indiquée en urgence.

Bien qu'il soit rarement possible de mettre en évidence un agent pathogène, il convient toutefois de rechercher au moins les agents pathogènes viraux les plus fréquents et les agents bactériens traitables. Un résultat sérologique positif est certes indicateur, mais il ne garantit pas le diagnostic.

Dans la myocardite aiguë, il est également possible de doser des marqueurs sérologiques, comme l'interleukine (IL-10) et le Fas-ligand (FasL), qui sont plutôt utilisés pour déterminer le pronostic. Des valeurs élevées sont associées à un taux de mortalité accru [7] alors qu'une onde Q pathologique ou un bloc de branche gauche sont associés à un taux de transplantation accru [8].

Après exclusion d'un infarctus du myocarde, en l'absence d'amélioration après intervention médicamenteuse ou chirurgicale (*extracorporeal membrane oxygenation* [ECMO], *intra-aortic balloon pump* [IABP]) et en présence d'une dilatation du ventricule gauche, d'une détérioration de la performance de pompe, d'une instabilité hémodynamique, d'arythmies ventriculaires et d'un bloc auriculo-ventriculaire de grade III de survenue nouvelle, il convient de réaliser une biopsie endomyocardique, particulièrement pour les formes fulminantes et aiguës. Pour la biopsie myocardique, il est possible de s'appuyer sur les critères de Dallas; ces critères servent à diagnostiquer le degré d'activité de la myocardite inflammatoire non ischémique par description immunohistochimique et classification au moyen de préparations myocardiques colorées par histochimie. Il est ainsi possible de rechercher une inflammation, des lyses et des nécroses des cellules myocardiques. Cette technique est toutefois dépendante de l'histologiste (*sampling error*) et de sa capacité d'interprétation subjective (*interobserver variability*) [2, 9].

Pour un diagnostic plus approfondi, il est possible de recourir à des méthodes immunologiques comme l'immunofluorescence (immunoglobulines, auto-anticorps anti-HLA-I et -II), la réaction d'immunopéroxydase (infiltrations lymphocytaires) et la PCR (ARN viral).

A l'heure actuelle, l'IRM est probablement la méthode non invasive la plus fiable pour poser le diagnostic en visualisant l'œdème myocardique. Toutefois, en raison des contraintes logistiques, il n'est pas toujours possible de réaliser une IRM chez les patients instables [2].

Dans la scintigraphie aux anticorps, des anticorps monoclonaux marqués à l'indium sont dirigés contre la myosine du myocarde afin d'identifier une nécrose myocardique. Toutefois, en raison d'une spécificité insuffisante, il est impossible de différencier les causes de nécrose (myocardite versus infarctus sur ischémie myocardique).

Diagnostic différentiel

Lors du diagnostic différentiel, il convient tout particulièrement de songer aux cardiopathies ischémiques et valvulaires, à la péricardite, aux différentes formes de troubles du rythme cardiaque, aux causes plus rares comme le syndrome de Takotsubo et aux causes pulmonaires (par ex. embolie pulmonaire). Il ne faut pas oublier les causes toxiques (alcool, cocaïne, médicaments), les maladies métaboliques (hyperthyroïdie), les maladies auto-immunes plus rares et les différentes formes de cardiomyopathie, en particulier la cardiomyopathie du péripartum.

Traitement

Compte tenu de l'état actuel des données, il n'existe pour l'instant pas de concept thérapeutique standardisé. Parmi les recommandations générales figurent en premier lieu le ménagement physique et, pour toutes les formes de myocardite, le traitement rapide et adéquat de l'insuffisance cardiaque par inhibiteurs de l'enzyme de conversion de l'angiotensine (ECA) et bêtabloquants. Le bêtabloquant non sélectif cartéolol a entraîné une amélioration de l'épaisseur de la paroi myocardique en cas d'infection à coxsackievirus B, tandis que le candésartan a amélioré la survie (du moins dans une étude chez la souris). En cas d'identification d'agents déclenchants (par ex. mycoplasmes ou *Borrelia burgdorferi*), ceux-ci devraient être éliminés en plus du traitement symptomatique. Il convient toutefois de mentionner que pour l'instant, il n'a pas pu être montré que le traitement des infections causales avait une influence sur l'évolution de la myocardite [7].

En cas de troubles du rythme cardiaque, il convient d'initier un traitement afin de rétablir ou de maintenir le rythme sinusal pour que la fraction d'éjection ventriculaire gauche (FEVG) s'améliore. En cas de forme virale, il ne faut pas administrer de digoxine en raison de l'expression accrue des cytokines pro-inflammatoires et du taux accru de mortalité associé [11]. En cas de besoin, des stimulateurs cardiaques temporaires et des défibrillateurs automatiques implantables sont utilisés.

Dans des modèles murins, en plus de ne montrer aucun effet, les AINS ont même augmenté la mortalité. Les corticostéroïdes se sont également révélés être délétères, car en raison du taux de répllication virale augmenté au niveau du myocarde, ils ont conduit à une apoptose accrue médiée par une dysfonction de la membrane des fibres musculaires myocardiques [2]. Un traitement antiviral devrait pratiquement être initié au moment de l'infection. Toutefois, vu que cela est impossible dans la pratique clinique quotidienne, un tel traitement a uniquement une valeur en cas de myocardite aiguë fulminante [7]. Dans la forme chronique de myocardite, les immunosuppresseurs n'ont entraîné aucune amélioration/modification au niveau des critères primaires d'évaluation (décès, transplantation), mais les patients ont néanmoins présenté une FEVG significativement améliorée et un meilleur état clinique par rapport aux patients du groupe placebo [7]. Des immunoglobulines et interférons ont également été administrés dans la myocardite, mais aucun bénéfice significatif n'a pour l'instant été démontré. Des études à ce sujet sont encore en cours. Ainsi, d'après l'état actuel des données, l'immunosuppression ne constitue pas une option thérapeutique en cas de myocardite virale.

Dans la myocardite à cellules géantes, une corticothérapie à dose élevée et l'administration de ciclosporine ou d'azathioprine devraient néanmoins être envisagées en cas de tachycardies ventriculaires malignes et de bloc auriculo-ventriculaire [1]. La corticothérapie à dose élevée joue également un rôle important dans la myocardite éosinophilique nécrosante histologiquement avérée [3]. En cas de myocardite fulminante dans le cadre d'une

sarcoïdose, les patients tirent également des bénéfices d'une corticothérapie à dose élevée.

Si la situation n'est pas maîtrisable malgré un traitement médicamenteux optimal initié à temps, il convient de discuter au sein d'une équipe interdisciplinaire de l'éventualité d'un «cœur artificiel» extracorporel ou intracorporel (*ventricular assist device* [VAD] et *extracorporeal membrane oxygenation* [ECMO]) en tant que solution transitoire jusqu'à récupération ou jusqu'à transplantation. La dernière option thérapeutique est la transplantation cardiaque.

Pronostic et prévention

Le pronostic à long terme des myocardites est incertain et il varie en fonction des différentes formes de myocardite. Il existe toutefois des facteurs permettant de prédire une évolution plutôt défavorable. Parmi ces facteurs figurent les syncopes, les signes prolongés d'une insuffisance cardiaque manifeste, ainsi qu'une onde Q pathologique ou un bloc de branche gauche en tant qu'anomalies initiales. Une FEVG <40% et la perte de la fonction ventriculaire droite augmentent la probabilité d'un devenir défavorable (décès ou nécessité de transplantation) [7, 8]. Un autre facteur pronostic démontré dans les études prospectives est le développement au cours de la maladie d'une hypertension pulmonaire secondaire [12]. Des marqueurs sérologiques élevés, comme le Fas-ligand et l'IL-10, sont associés à un mauvais pronostic, à une mortalité accrue et à une récupération moindre de la FEVG [13]. Dans la myocardite à cellules géantes, un risque accru de transplantation cardiaque et un risque accru de mortalité ont été identifiés [7].

A l'issue d'une myocardite aiguë, il est essentiel que les patients bénéficient d'une surveillance cardiologique étroite (initialement tous les 1-3 mois), indépendamment des facteurs prédictifs.

Il n'existe pas de mesures préventives. Le développement de vaccins, particulièrement contre les virus à tropisme cardiaque, pourrait constituer une option bénéfique.

Correspondance:

Pract. méd. Tanja Schneider
Klinik Hirslanden
Witellikerstrasse 40
CH-8032 Zürich
[Tanja.Schneider\[at\]hirslanden.ch](mailto:Tanja.Schneider[at]hirslanden.ch)

Références recommandées

- Cooper Jr L. Myocarditis. *N Engl J Med.* 2009;360(15):1526-38.
- Schultz J, Hilliard A, Cooper Jr L, et al. Diagnosis and Treatment of Viral Myocarditis. *Mayo Clin Proc.* 2009;84(11):1001-9.
- Gupta S, Markham D, Drazner M, et al. Fulminant myocarditis. *Natural Clinical Practice Cardiovascular Medicine.* 2008;5:693-706.
- Naegeli B. Myokarditis: Diagnostik und Verlauf. *Kardiovaskuläre Medizin.* 2004;7:248-57.
- Nakashima H, Katayama T, Ishizaki M, et al. Q-wave and non-q-wave myocarditis with special reference to a clinical significance. *Jpn Heart J.* 1998;39(6):763.

Vous trouverez la liste complète et numérotée des références dans la version en ligne de cet article sous www.medicalforum.ch.