Die tumoröse Kalzinose – eine beachtenswerte Differentialdiagnose bei periartikulären Weichteilverkalkungen

Marion Grögli, Philipp Esenwein
Orthopädische Klinik Luzern

Die Autoren haben keine finanzielle Unterstützung und keine anderen Interessenskonflikte im Zusammenhang mit diesem Beitrag deklariert.

Fallbeschreibung

Eine 72-jährige Patientin wurde uns von einem Kollegen nach erfolgreicher Knie-TP-Implantation in die handchirurgische Sprechstunde zugewiesen. Seit Jahrzehnten habe sie am linken Daumen einen Tumor, der sie bisher nicht zur Vorstellung bei einem Arzt bewogen habe. In der Rehabilitationsphase nach der Knieoperation traten nun jedoch mechanische Probleme auf beim Gehen an Stöcken, so dass ihr die Entfernung des Tumors angeboten wurde.
Klinisch präsentierte sich an der ulno-palmaren Seite des linken Daumens eine gut abgrenzbare, kugelige Raumforderung von ca. 5 cm Durchmesser bei unauffälliger peripherer Perfusion und Sensibilität. Die Beweglichkeit im Daumengrundgelenk war nicht eingeschränkt, trotz der grossen Weichteilmasse. Die durch den Hausarzt angefertigten konventionellen Röntgenaufnahmen zeigten einen relativ scharf begrenzten, palmar liegenden, teilweise kalkdichten Tumor (Abb. 1 A und B). Aufgrund der Grösse und der mechanischen Behinderung wurde die Indikation zur operativen Entfernung gestellt. Da möglicherweise ein Einschluss des Gefäss-Nerven-Bündels bestand, wurde die Patientin darauf aufmerksam gemacht, dass die Entfernung aufwendig werden könnte. Nach entsprechender Aufklärung entschied sie sich für eine Operation.
An internistischen Nebendiagnosen bestanden bei der Patientin eine arterielle Hypertonie, eine hypertensive Herzkrankheit, eine chronisch venöse Insuffizienz, eine chronisch-cholestatische Hepathopathie sowie Status nach Strumektomie vor >60 Jahren. Eine Nierenfunktionsstörung oder eine Störung des Phosphat-Haushalts bestand nicht. Die Familienanamnese war bezüglich Tumorerkrankungen bland.
Über eine Brunner'sche Schnittführung wurde auf den Tumor, der direkt unter der Haut lag, zugegangen und daraufhin das Gefäss-Nerven-Bündel dargestellt. Das Radiale zeigte sich auf der vollen Länge intakt und anatomisch gelegen. Das Ulnare war jedoch gespalten, wobei die Arterie unter dem Tumor an physiologischer Stelle verlief. Der Digitalnerv liess sich – entsprechend elongiert – auf der Tumorkapsel verlaufend nachverfolgen und darstellen (Abb. 2A). Es gelang, unter sorgfältiger Präparation, den Tumor in toto und ohne Verletzung seiner Kapsel herauszupräparieren. Schlussendlich zeigte sich ein derber, gelappter Tumor mit weisslich durchschimmerndem Inhalt von knapp 4 cm Länge und 3 cm Breite (Abb. 2B).
Das Exzisat wurde zur histologischen Untersuchung ins Pathologische Institut Luzern gesandt. Die bakteriologische Untersuchung zeigte kein Wachstum, die histologische jedoch den Befund einer «knotigen Kalzinose» mit histiozytärer Fremdkörperreaktion am Übergang zum angrenzenden fibrösen Bindegewebe. Malignes neoplastisches Gewebe wurde nicht nachgewiesen (Abb. 3).

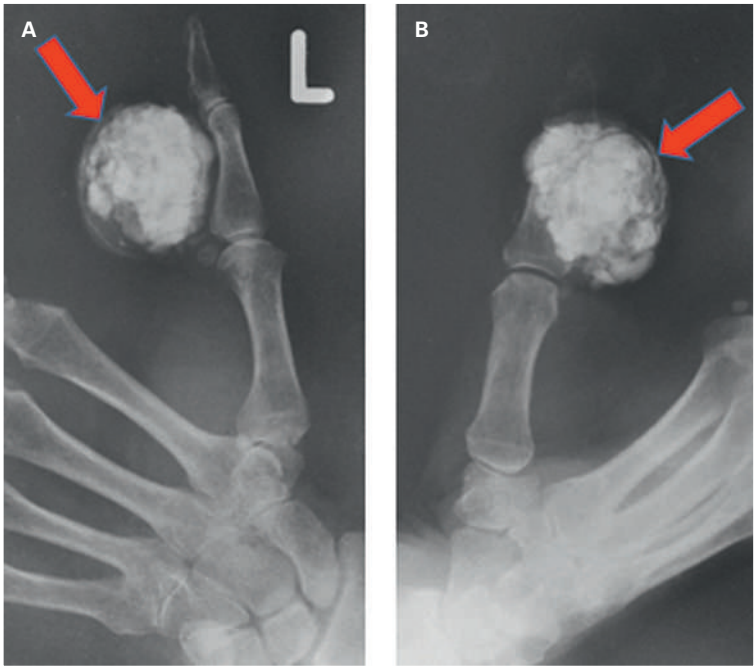

Abbildung 1
Röntgenbilder des linken Daumens in zwei Ebenen mit gut abgrenzbarem, rundlich-ovalem Tumor (roter Pfeil), hauptsächlich bestehend aus grobscholligen Kalkkonkrementen.

Kommentar

Die knotige oder tumoröse Kalzinose ist eine seltene, gutartige Erkrankung. Sie wird im deutschsprachigen Raum zuweilen auch «Morbus Teutschländer» genannt nach ihrem Hauptbeschreiber Prof. Dr. Teutschländer (Erstpublikation 1935 [1]). Sie tritt als sekundäre Form unklarer Ätiologie im Zusammenhang mit metabolischen Störungen auf. Es sind aber – wie bei unserer Patientin – auch zahlreiche primäre Fälle ohne Grunderkrankung beschrieben worden [2]. Es finden sich bei allen Formen Ablagerungen von Kalziumhydroxylapatit im periartikulären Gewebe, die häufig gekammerte Pseudozysten bilden. Meist ist das periphere Gewebe grosser Gelenke betroffen, selten treten diese Tumoren aber auch an den Händen und Füssen auf [3]. Das Wachstum ist langsam progredient verdrängend, wobei angren-

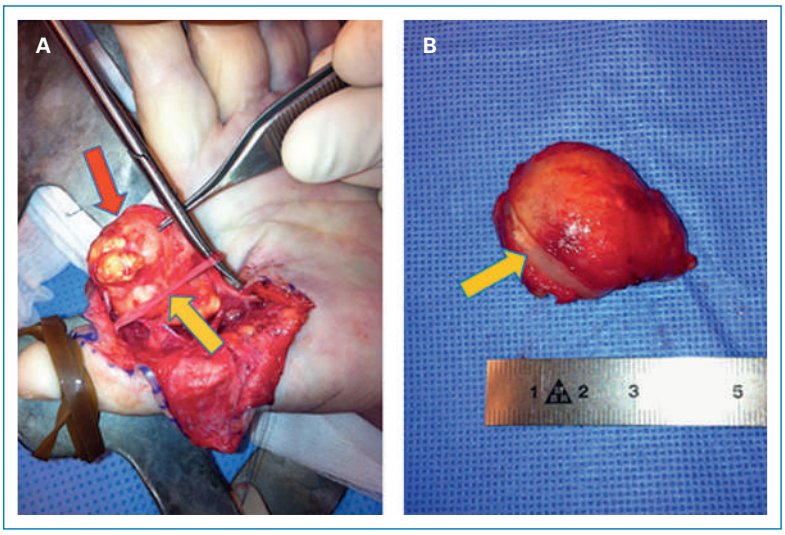

Abbildung 2
A Intraoperativer Befund (Übersicht) mit freigelegtem und fast vollständig freipräpariertem Tumor (roter Pfeil) und ulnarem Digitalnerv unter dem Instrument (oranger Pfeil).
B Rund-ovales Exzisat (3,8 × 3,3 × 3 cm) mit noch sichtbarer Schnürfurche, dem ehemaligen Verlauf des ulnaren Digitalnervs entsprechend (oranger Pfeil).

zende Gelenke oder ossäre Strukturen nicht mitbetroffen sind. Häufig werden die Ablagerungen, da sie in der Regel zu mechanischen Behinderungen oder Schmerzen führen, früh operativ entfernt. In einigen beschriebenen Fällen, in denen die Patienten eine ärztliche Behandlung nicht beanspruchen wollten, kam es im Verlauf zur Perforation der Haut und zu Infektionen.
Die Therapie der Wahl besteht bei der primären Form in der vollständigen Exzision des tumorösen Gewebes [3]. Bei vorliegender metabolischer Störung kann durch die entsprechende Behandlung mit Normalisierung der pathologischen Blutwerte eine konservative Therapie erfolgreich sein.
Auch wenn die tumoröse Kalzinose sehr selten ist, sollte sie als Differentialdiagnose bei periartikulären Weichteilverkalkungen berücksichtigt werden. Bei unauffälligem Stoffwechsel führt die chirurgische Entfernung zur Beschwerdefreiheit. Rezidive sind jedoch bei unvollständiger Resektion möglich [3].

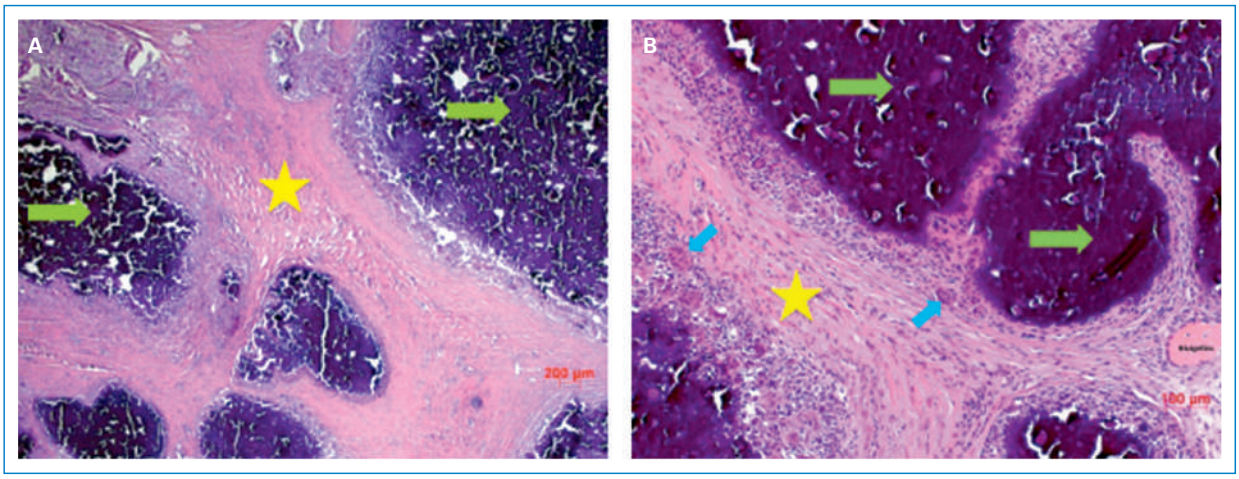

Abbildung 3
Mikroskopischer Aspekt: zwei verschiedene Vergrösserungen, Standard-Hämalaun-Eosin-Färbung.
A Übersicht: Dunkelviolette Kalkmassen (grüne Pfeile) in einzelnen Kompartimenten, von Stromagewebe (gelber Stern) unterteilt.
B Detailaufnahme mit intensiv rot-violett gefärbten Kalkmassen (grüne Pfeile) mit mehrzelligen Riesenkernen, teilweise Kalk phagozytierend (blaue Pfeile). Der gelbe Stern bezeichnet das Stromagewebe.

Dank
Wir danken Herrn Dr. med. W. Arnold und dem Pathologischen Institut des Luzerner Kantonsspitals für die freundliche Bereitstellung der histologischen Bilder.

Korrespondenz:
Dr. med. Philipp Esenwein und Dr. med. Marion Grögli
Orthopädische Klinik Luzern
St. Anna-Strasse 32
CH-6006 Luzern
marion.groegli[at]me.com

Literatur
1 Teutschländer O. Über progressive Lipogranulomatose der Muskulatur. Klin Wochenschr. 1935;14:451.
2 Mumme T, Griefingholt H, Schmidt-Rohlfing B, Müller-Rath R, Kochs A. Morbus Teutschländer. Eine seltene benigne Differentialdiagnose proliferativer Raumforderungen im periartikulären Weichteilgewebe. Orthopäde. 2002;33:829–35.
3 Mahmoud F, Amir R F. Tumoral Calcinosis: What is the Treatment? Report of Two Cases of Different Types and Review of the Literature. Am J Orthop. 2011;40(9):E170–6.