Ödeme, Anämie und Durchfall bei einem Kleinkind

Jana Ullmann[a], Stefanie Armbruster[a], Alexandre Corboz[a, b], Reto Villiger[a]

[a] Kinderklinik Wildermeth, Spitalzentrum Biel
[b] Pädiatrische Gastroenterologie, La Chaux-de-Fonds

Fallschilderung

Ein Knabe im Alter von einem Jahr und zwei Monaten mit kosovoalbanischer Abstammung wurde durch den Kinderarzt zugewiesen wegen seit zehn Tagen zunehmenden Lidödemen und eines seit zwei Tagen vorgewölbten Bauchs. In der Nacht vor der Einweisung hatte er fünfmal wässrige Diarrhoe ohne Blut- oder Schleimbeimengung gehabt. Fieber wurde nicht bemerkt, jedoch war der Mutter eine vermehrte Müdigkeit und Reizbarkeit in den letzten Tagen aufgefallen. Ein Auslandaufenthalt in den letzten Monaten wurde verneint.

In der medizinischen Vorgeschichte erwähnten die Eltern eine hartnäckige atopische Dermatitis, die schon kurz nach Geburt erstmals aufgetreten sei. Eine Allergietestung hätte eine Sensibilisierung auf Hühnereiweiss, Milcheiweiss und Erdnüsse ergeben. Darum sei versucht worden, das Kind möglichst kuhmilchfrei zu ernähren. Bis zum Alter von sechs Monaten sei der Knabe gestillt worden, danach sei er mit Soja- oder Schafsmilch und Breimahlzeiten ernährt worden. Die psychomotorische Entwicklung verlief normal. Eine Gewichtsabnahme wurde nicht beobachtet. Auch sei es nicht zu wiederholten Durchfällen oder Bauchschmerzen gekommen.

In der körperlichen Untersuchung zeigte sich ein Knabe in leicht reduziertem Allgemeinzustand, aber noch in Spiellaune. Das Gewicht lag zwischen Perzentile 90 und 97, die Körperlänge auf der 10. Perzentile. Es bestand eine deutliche Blässe und leichte Lidödeme. Ekzematöse Hautveränderungen waren v.a. im Gesicht, an Ellenbeugen und Kniekehlen ersichtlich. Das ausladende Abdomen wies einen leicht gedämpften Klopfschall ohne Abwehrspannung und normale Darmgeräusche auf.

Die Ergebnisse der ausführlichen Laboruntersuchungen sind aus Tabelle 1 ersichtlich. Sie zeigen eine schwere mikrozytäre, hypochrome Anämie, eine schwere Hypoalbuminämie mit Hypogammaglobulinämie sowie deutlich erniedrigte Werte für Eisen, Kupfer, Vitamin D und Vitamin B_{12}. Die übrigen getesteten Vitamine waren normwertig. Das stark erhöhte totale IgE war bereits aus der Vorgeschichte bekannt. Der Urinstatus zeigte keine Proteinurie. In der Abdomensonographie wurden deutlich wandverdickte Darmschlingen im gesamten Abdomen und etwas freie Flüssigkeit sowie kleine bilaterale Pleuraergüsse beobachtet (Abb. 1). Eine nephrogene oder hepatogene Ursache der Hypoalbuminämie mit generalisierten Ödemen schien unwahrscheinlich. Somit handelte es sich entweder um eine ausgeprägte Fehlernährung oder um eine schwere intestinale Malabsorption. Für letzteres standen differentialdiagnostisch vor allem folgende Ursachen im Raum: Zöliakie, chronisch entzündliche Darmerkrankung (v.a. Morbus Crohn), entzündliche Darmerkrankung aus dem eosinophilen Formenkreis, infektiöse Darmerkrankung, Immundefekt oder zystische Fibrose. In der Stuhluntersuchung waren die Resultate für Calprotectin und Alpha1-Antitrypsin deutlich erhöht. Darmpathogene Bakterien, Viren

Tabelle 1
Laborwerte bei Eintritt.

	Laborwerte (Normwerte)	
Hämatologie		
Hämoglobin	54	(105–135 g/l)
MCV	55	(70–86 fl)
MCH	15	(23–31 pg)
Leukozyten	8,14	(6,00–15,00 G/l)
Eosinophile	0,16	(0,0–0,7 G/l)
Stabkernige Neutrophile	0,04	(0,0–0,7 G/l)
Segmentkernige Neutrophile	1,5	(1,5–8,5 G/l)
Thrombozyten	136	(200–400 G/l)
Blutsenkungsreaktion	30	(2–7 mm/h)
Chemie		
Albumin	18	(38–54 g/l)
Protein, gesamt	31	(56–75 g/l)
Natrium	134	(136–145 mmol/l)
Kalium	4,7	(3,4–4,5 mmol/l)
Chlorid	112	(96–111 mmol/l)
Calcium	1,89	(2,10–2,60 mmol/l)
Phosphat, anorg.	1,63	(0,87–1,45 mmol/l)
Alkalische Phosphatase	107	(0–281 U/l)
ASAT	45	(10–50 U/l)
ALAT	25	(10–50 U/l)
Kreatinin	<18 µmol/l	
Kupfer	7,7	(14,1–29,8 µmol/l)
25-Hydroxycholecalciferol	<7,5 (nmol/l)	
Vitamin B_{12}	49	(145–637 pmol/l)
IgG	1,15	(4,15–12–45 g/l)
IgE	1486	(<56 kIU/l)
IgA	0,20	(0,28–1,62 g/l)
CRP	1	(0–5 mg/l)
Ferritin	0	(20–200 µg/l)
Stuhluntersuchung		
Alpha1-Antitrypsin	>1000	(<268 µg/g Stuhl)
Calprotectin	886	(mg/kg Stuhl)

Die Autoren haben keine finanzielle Unterstützung und keine anderen Interessenskonflikte im Zusammenhang mit diesem Beitrag deklariert.

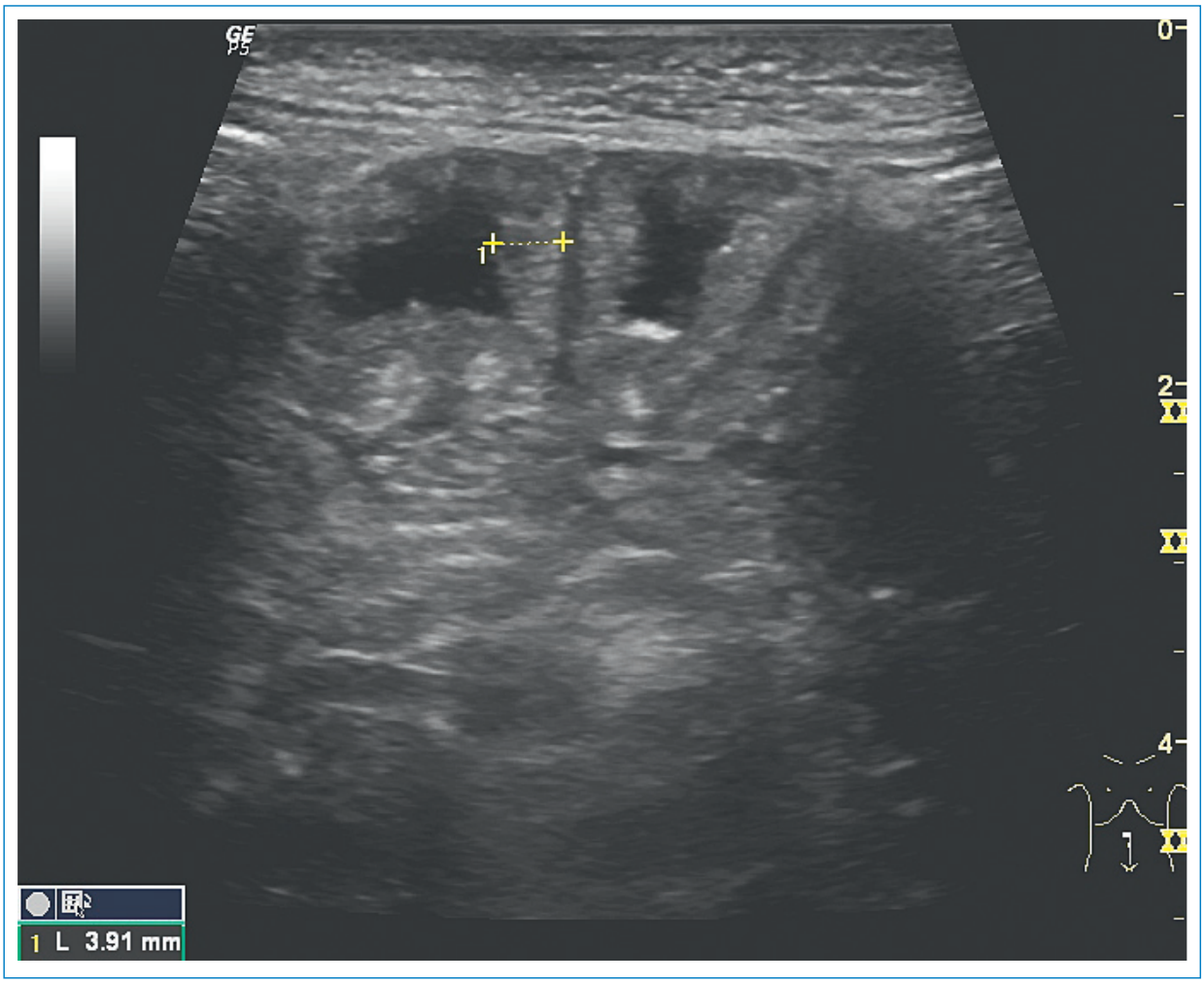

Abbildung 1
Abdomensonographie: deutlich verdickte Dünndarmwände, hier in einem Querschnitt des Dünndarms fast 4 mm messend, siehe Markierung.

oder Parasiten konnten nicht nachgewiesen werden. Ein Schweisstest fiel normal aus.
Nach Durchführung einer Erythrozyten-Transfusion normalisierten sich das rote Blutbild sowie die Thrombozyten, während es im Verlauf zu einer zunehmenden Eosinophilie mit einem Maximalwert von 4,44 G/l kam. Unter der initial begonnenen probatorischen Diät mit einem extensiv hydrolysierten Milchpräparat sowie Substitution der Vitamine und Spurenelemente verschwanden die Ödeme sowie die initial ausgeprägte Appetitlosigkeit zunehmend, während sich die Blutwerte langsam normalisierten. Auch die anfänglich noch beobachteten vereinzelten Durchfälle waren verschwunden.
Einige Tage nach Eintritt konnte eine Gastro-Kolonoskopie durchgeführt werden, die histologisch im Kolon eine Anhäufung von Eosinophilen im Sinne eines Mikroempyems zeigte (Abb. 2 📷), während das Duodenum weitgehend unauffällig war. Insgesamt war somit die Diagnose einer eosinophilen Enterokolitis am wahrscheinlichsten.
Nach Glutenbelastung während dreier Monate blieben die Antigliadin-IgA und Antitransglutaminase-Antikörper negativ und die Duodenalbiopsien normal, womit eine Zöliakie ausgeschlossen werden konnte. Gleichzeitig kam es unter den oben beschriebenen diätetischen Massnahmen zu einem beschwerdefreien Kind mit gutem Gedeihen, was unsere Verdachtsdiagnose einer eosinophilen Enterokolitis bestätigte.

Diskussion

Immunologische Reaktionen des Gastrointestinaltrakts auf Nahrungsmittelproteine werden eingeteilt in IgE-vermittelte (allergische Sofortreaktion, orales Allergiesyndrom), nicht-IgE-vermittelte (Zöliakie, kuhmilchproteininduzierte Enterokolitis) und gemischte Formen [1]. Zu letzterer Klasse gehört die Gruppe der eosinophilen gastrointestinalen Erkrankungen (englisch abgekürzt EGID). Je nach Lokalisation des Krankheitsprozesses spricht man von eosinophiler Ösophagitis, Gastritis, Enteritis oder Kolitis. Im vorliegenden Fall handelt es sich um eine eosinophile Enterokolitis.
Klinisch manifestiert sich die Erkrankung unspezifisch in Form von Erbrechen, Durchfall, Bauchschmerzen, oft auch einer Gedeihstörung, wobei die Beschwerden nur diskret ausgeprägt sein können [1–4]. Wie auch im vorliegenden Fall kommt es bei einem Teil der Patienten

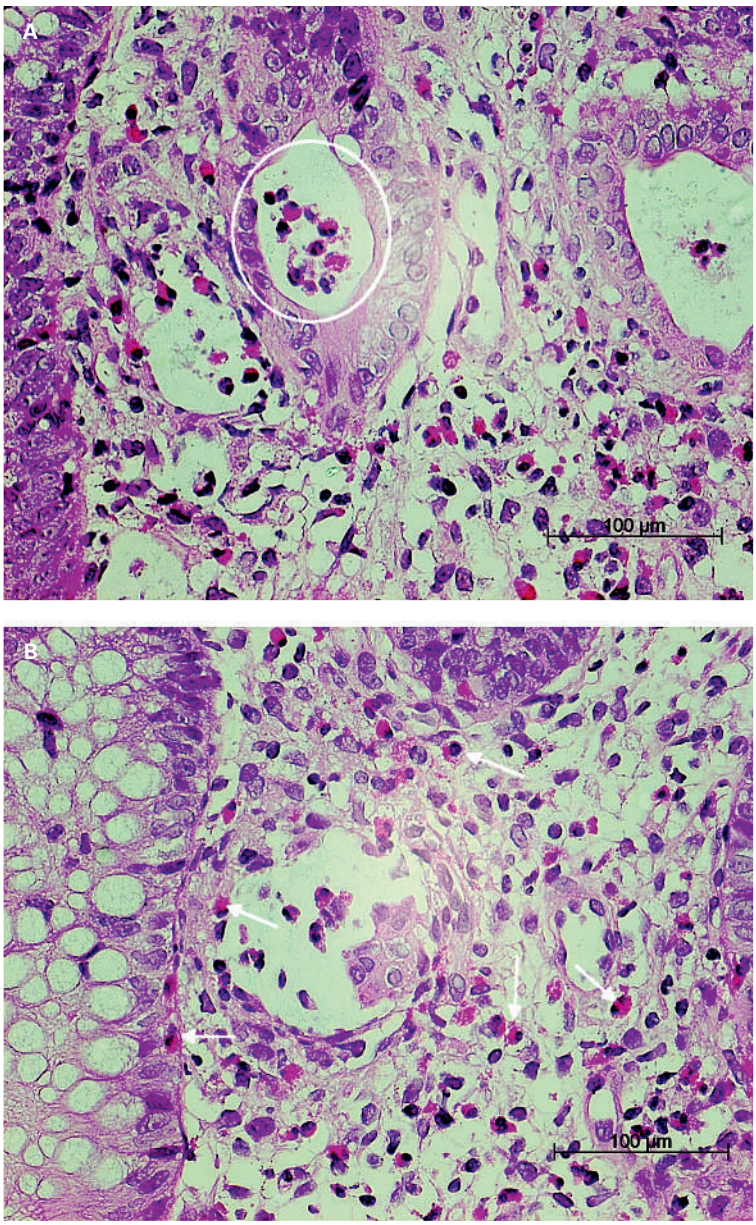

Abbildung 2
Histologisches Präparat des Kolons: **(A)** intraluminaler Mikroabszess (eingekreist) und **(B)** multiple eosinophile Granulozyten (Pfeile).

mit Befall des Dünndarms im Rahmen einer exsudativen Enteropathie zur Hypoalbuminämie mit generalisierten Ödemen sowie zu einer Hypogammaglobulinämie [1, 2]. Beim vorgestellten Patienten normalisierten sich die Werte innerhalb 1–2 Wochen nach Beginn einer Eliminationsdiät.

Histologisch ist die Infiltration der Darmmukosa mit Eosinophilen typisch, im Kolon können auch Kryptenabszesse vorkommen. Die eosinophilen Infiltrate können neben der Mukosa auch die Submukosa sowie die Darmmuskulatur betreffen, häufig einhergehend mit einer Verdickung und Verhärtung der Darmwand, was zu obstruktiven intestinalen Symptomen führen kann [1, 3]. Gelegentlich kommt es zu einem eosinophilen Aszites. Mehrere dieser Charakteristika waren auch bei unserem Patienten gut darstellbar.

Eosinophile Infiltrate des Gastrointestinaltrakts sind jedoch nicht spezifisch für die eosinophile Enterokolitis. Differentialdiagnostisch müssen Infektionen (v.a. parasitäre) sowie chronisch entzündliche Darmerkrankungen ausgeschlossen werden [3]. Für die Diagnose wichtige Hinweise sind das Ansprechen auf eine Eliminationsdiät (Weglassen der betreffenden Allergene, hier Kuhmilchproteine), eine positive Anamnese für Atopie beim Patienten oder seiner Familie (70% der Patienten), eine positive Familienanamnese für EGID sowie eine negative Familienanamnese für chronisch entzündliche Darmerkrankungen. Bei ca. 50% der Patienten kommt es zu einer Eosinophilie im peripheren Blutbild. Häufig zeigen sich in den Allergietests Sensibilisierungen auf Nahrungsmittelallergene; die Kuhmilchproteine sind die häufigsten involvierten Allergene [4], daneben Hühnerei, Soja, Fisch und Getreide. Typisch für die Patientengruppe ist aber, dass sie trotz erhöhten IgE-Werten nicht in Form einer Sofortreaktion auf das Allergen reagiert, sondern eben in Form einer EGID [3].

Aus therapeutischer Sicht ist die wichtigste Massnahme die Eliminationsdiät, womit meist innert einiger Wochen eine Spontanremission eintritt. Bei Kindern unter zwei Jahren ist die Diät mit extensiv hydrolysierten Säuglingsmilchen am wirkungsvollsten. Bei fehlendem Nachweis einer Sensibilisierung sind oft Elementardiäten notwendig. Bei diätresistenten Verläufen werden perorale Kortikosteroide erfolgreich eingesetzt [1, 3].

Verdankung
Die Bilder wurden verdankenswerterweise von Dr. S. Schäfer, Institut für Pathologie, Universität Bern, bearbeitet und zur Verfügung gestellt.

Korrespondenz:
Dr. med. Reto Villiger
Kinderklinik Wildermeth am Spitalzentrum Biel
CH-2501 Biel/Bienne
reto.villiger[at]spital-biel.ch

Literatur

1 Sampson HA, Anderson JA. Summary and recommendations: Classification of gastrointestinal manifestations due to immunologic reactions to foods in infants and young children. J Pediatr Gastroenterol Nutr 2000; 30 Suppl:S87.
2 Maloney J, Nowak-Wegrzyn A: Educational clinical case series for pediatric allergy and immunology: allergic proctocolitis, food protein-induced enterocolitis syndrome and allergic eosinophilic gastroenteritis with protein-losing gastroenteropathy as manifestations of non-IgE-mediated cow›s milk allergy. Pediatr Allergy Immunol. 2007 Jun;18(4):360–7.
3 Rothenberg ME. Eosinophilic gastrointestinal disorders (EGID). J Allergy Clin Immunol 2004;113:11.
4 Sicherer SH: Clinical Aspects of Gastrointestinal Food Allergy in Childhood. Pediatrics 2003;111:1609–16.