Qu'est-ce que le SEPR?

David Seiffge[a], Frank Ahlhelm[b], Nils Peters[a], Leo Bonati[a], Philippe Lyrer[a], Andrea Marugg[c], Stephan Ruegg[a], Stefan Engelter[a]

[a] Neurologische Klinik, Universitätsspital, Basel
[b] Neuroradiologie, Universitätsspital, Basel
[c] Praxis Claragraben, Basel

Quintessence

- Le syndrome d'encéphalopathie postérieure réversible (SEPR) est une combinaison de symptômes cliniques incluant céphalées aiguës, troubles de la vision, crises épileptiques et altération (la plupart du temps) qualitative de la conscience.
- Parmi les déclencheurs fréquents figurent les crises hypertensives, l'immunosuppression, l'insuffisance rénale, les maladies auto-immunes et l'éclampsie. De nombreuses autres causes ont été décrites de façon isolée.
- Typiquement, l'IRM montre un œdème vasogénique, principalement dans l'hémisphère cérébral postérieur. Des séquences pondérées en diffusion et des cartes ADC (coefficient de diffusion apparent) aident à faire la distinction avec un œdème cytotoxique.
- En présence d'un œdème purement vasogénique, il est recommandé d'initier immédiatement un traitement antihypertenseur, en général par voie intraveineuse (par ex. par labétalol) et d'interrompre, dans la mesure du possible, les déclencheurs potentiels (tels qu'agents chimiothérapeutiques, immunosuppresseurs).
- Si le traitement est débuté rapidement, le pronostic est généralement bon et une rémission totale fréquente. Toutefois, il a été fait état d'accidents vasculaires cérébraux, d'hémorragies, d'épilepsies et même de cas isolés de décès comme conséquences d'un SEPR.
- La suspicion clinique précoce et la mise en œuvre immédiate de mesures diagnostiques et thérapeutiques complémentaires sont essentielles.

Introduction

Le terme «syndrome d'encéphalopathie postérieure réversible», en abrégé SEPR, correspond à la combinaison de symptômes cliniques incluant céphalées aiguës, troubles de la vision, crises épileptiques et altération (la plupart du temps) qualitative de la conscience. Cette constellation de symptômes est typiquement associée à la mise en évidence radiologique d'un œdème cérébral vasogénique. Dans la plupart des cas, les anomalies cliniques aussi bien que radiologiques sont réversibles.

David Seiffge

Les auteurs n'ont pas déclaré des obligations financières ou personnelles en rapport avec l'article soumis.

Histoire de la maladie

En 1996, Judy Hinchey et ses coauteurs ont publié dans le *New England Journal of Medicine,* sous le titre «A reversible posterior leukoencephalopathy syndrome», la description de 15 patients présentant les symptômes cliniques suivants: céphalées, nausées, état mental altéré (confusion), crises épileptiques et troubles de la vision allant jusqu'à une cécité corticale [1]. Chez 12 des 15 patients, le début des symptômes s'accompagnait d'une augmentation brutale et marquée de la pression artérielle. La tomodensitométrie et l'IRM ont révélé un œdème bilatéral prononcé au niveau de la substance blanche, touchant en particulier les lobes pariétaux et occipitaux, mais également d'autres régions telles que le tronc cérébral ou le cervelet. Grâce à un traitement antihypertenseur et à l'interruption du traitement immunosuppresseur (ou du moins à une réduction des doses), les 15 patients ne présentaient plus aucun symptôme après deux semaines.

Durant les années suivantes, de nombreux rapports de cas et quelques séries de cas ont été publiés, indiquant que le SEPR peut également être associé à des conditions cliniques autres que celles initialement décrites par Hinchey et al. Il est également devenu évident que l'évolution clinique n'était pas nécessairement bénigne, mais que des défaillances permanentes, voire le décès du patient, étaient possibles [2]. Sur le plan radiologique, il a été démontré que même un œdème vasogénique n'était pas toujours réversible, mais que des infarcissements et des hémorragies pouvaient apparaître. Il s'est également avéré que les anomalies ne se limitaient pas à la substance blanche. Dès lors, la dénomination d'origine «syndrome de leucoencéphalopathie postérieure réversible» a été remplacée par l'acronyme SEPR («syndrome d'encéphalopathie postérieure réversible»).

Physiopathologie

Bien que le SEPR soit connu depuis 15 ans, les mécanismes physiopathologiques sous-jacents font l'objet de désaccords. Etant donné que le début des symptômes s'accompagne dans la plupart des cas d'une nette augmentation de la pression artérielle, une théorie (plutôt ancienne) part de l'hypothèse d'un «hypertension-induced vasospasm of the medium and large intracranial arteries» qui entraînerait une diminution de la perfusion cérébrale avec formation d'un œdème cytotoxique, accompagnés d'un risque d'ischémie pouvant aller jusqu'à l'infarcissement. Une autre théorie (préférée par la suite) soutient la possibilité d'un «hypertension-induced breakdown of cerebral autoregulation, resulting in dilatation of arterioles, and fluid extravasation», associé à la formation d'un œdème vasogénique [3, 4]. L'expérience acquise depuis l'avènement des séquences IRM modernes montre qu'un œdème vasogénique est généralement présent. Néanmoins, ce fait n'exclut pas la possibilité que

Tableau 1
Causes et déclencheurs du SEPR (par ex. [6]).

Encéphalopathie hypertensive	
Insuffisance rénale aiguë ou chronique	
Purpura thrombotique thrombocytopénique	
Syndrome hémolytique et urémique	
Eclampsie	
Vascularites Lupus érythémateux systémique Périartérite noueuse Cryoglobulinémie Granulomatose de Wegener	
Immunosuppresseurs et agents chimiothérapeutiques	Adriamycine
	Bevacizumab
	Bléomycine
	Cisplatine et autres substances à base de platine
	Chimiothérapie combinée
	Cyclophosphamide
	Cyclosporine A
	Cytarabine
	Gemcitabine
	Glucocorticoïdes
	Interféron-alpha
	Immunoglobuline intraveineuse
	Méthotrexate
	Rituximab
	Sirolimus
	Sorafénib
	Sunitinib
	Tacrolimus
	Vincristine
Porphyrie	
Hypercalcémie, hypomagnésémie	
Transfusion sanguine	
Transfusion sanguine	
Autres substances	Préparations orales à base d'œstrogènes et de progestérone
	Erythropoïétine
	Linézolide
	Indinavir
	LSD
	Cocaïne
Dissection d'artères irriguant le cerveau Syndrome de vasoconstriction cérébrale réversible	

les deux mécanismes puissent entrer en jeu à des moments différents.

D'un point de vue clinique, la différenciation entre les deux mécanismes est essentielle puisqu'une diminution de la pression artérielle, qui s'avère pertinente sur le plan physiopathologique en cas d'extravasation de liquide associée à une hypertension, est probablement délétère en cas d'ischémie associée à un vasospasme.

Toutefois, un SEPR peut également survenir sans augmentation de la pression artérielle et, même si les symptômes cliniques s'accompagnent de valeurs élevées de pression artérielle, l'ampleur de l'augmentation de la pression artérielle n'est pas toujours corrélée avec l'ampleur de l'œdème vasogénique. Il est dès lors communément admis que des agents nocifs (systémiques) entraînent une vasoconstriction et une hypoxie, et provoquent, par le biais d'une augmentation de la perméabilité endothéliale, un œdème vasogénique. La hausse de pression artérielle serait alors une conséquence de la vasoconstriction, ayant pour but de maintenir la perfusion cérébrale.

Un grand nombre de causes et déclencheurs du SEPR ont été décrits dans la littérature; certains d'entre eux sont présentés dans le tableau 1 [5, 6]. Dans une grande étude rétrospective ayant inclus 96 patients, les éléments suivants ont été décrits en tant que déclencheurs du SEPR, avec une proportion comparable pour chacun: immunosuppression, greffe d'organe, transplantation autologue de moelle osseuse (sans nécessité d'une immunosuppression), maladies auto-immunes (en particulier lupus érythémateux systémique [7]), chimiothérapie et éclampsie [8]. Les facteurs suivants semblent être des facteurs de risque pour la survenue d'un SEPR dans le cadre d'une chimiothérapie: augmentation significative du volume liquidien (>10% du poids corporel de base ou perfusion de >3 litres/jour), augmentation de la pression artérielle moyenne (PAM; >25% par rapport à la valeur de référence) et augmentation de la créatine (>1,8 mg/dl ou 160 µmol/l) [9]. Il est également fait état de cas dans le cadre d'une insuffisance rénale sans chimiothérapie, d'une hypertension artérielle, de troubles électrolytiques, d'infections, d'une septicémie et d'un état de choc, en postopératoire, et même en association avec des dissections d'artères irriguant le cerveau [10].

Ainsi, il paraît probable que, malgré l'hétérogénéité des déclencheurs, des altérations physiopathologiques similaires se produisent, entraînant un dysfonctionnement endothélial et un trouble de l'autorégulation du flux sanguin cérébral. Il en résulte une perturbation de la barrière hémato-encéphalique ainsi que la formation d'un œdème vasogénique en raison du passage de cellules sanguines et de plasma dans les tissus cérébraux. En fonction de l'ampleur du trouble de l'autorégulation, un œdème cytotoxique avec infarcissement ou, dépendant de l'importance de la perturbation de la barrière hémato-encéphalique, une hémorragie intraparenchymateuse peuvent survenir. Il est intéressant de constater que le territoire de vascularisation de l'artère cérébrale postérieure semble être particulièrement vulnérable, en raison d'une innervation sympathicotonique réduite, à l'origine d'une capacité d'autorégulation limitée.

La PAM se comporte de manière variable. Ainsi, les infections, l'éclampsie et les maladies auto-immunes sont associées à une augmentation de la PAM, tandis que les conditions toxiques telles que la chimiothérapie et l'immunosuppression sont plutôt associées à une réduction de la PAM [8]. Ceci souligne la probable importance des lésions toxiques de l'endothélium causées par ces substances.

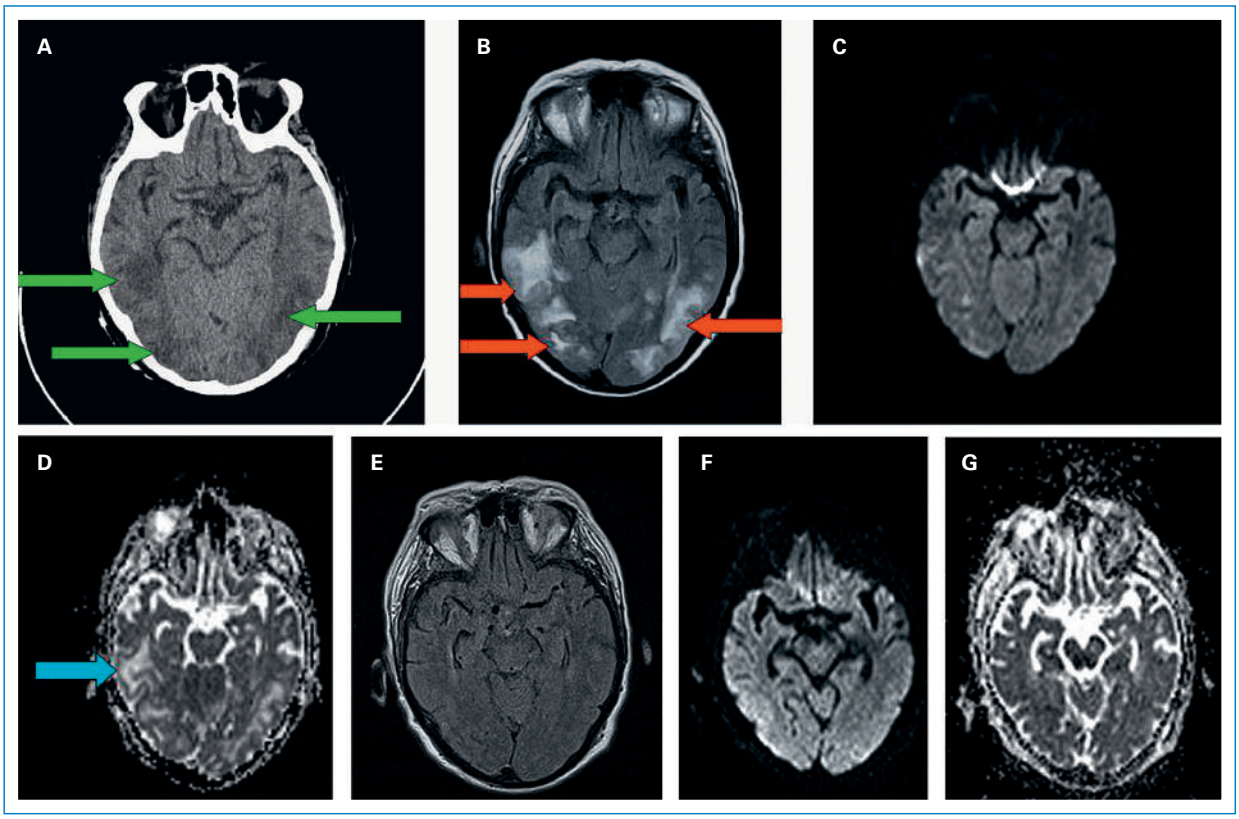

Figure 1
Evolution de l'œdème vasogénique chez une patiente âgée de 60 ans, hospitalisée en urgence en raison de crises convulsives répétées et de troubles de la vision accompagnés d'une hypertonie prononcée.
A La TDM pratiquée initialement le jour de l'admission montre des hypodensités temporo-pariétales aspécifiques des deux côtés (flèche verte).
B L'IRM pratiquée le jour suivant fournit la preuve d'un œdème étendu supratentoriel (temporo-pariéto-occipital), cortical et sous-cortical (flèche rouge) révélé par la technique FLAIR.
C L'œdème apparaît principalement iso-intense sur l'image pondérée en diffusion.
D L'œdème montre en partie une augmentation de l'ADC (flèche bleue).

L'IRM de suivi pratiquée 4 semaines après la réussite du traitement antihypertenseur montre une nette amélioration et une régression de l'œdème vasogénique:
E Technique FLAIR.
F Technique DWI.
G ADC normalisé.

Présentation clinique

Sur le plan clinique, le SEPR se caractérise par un début aigu ou subaigu incluant céphalées, troubles de la vision, crises épileptiques, états de confusion et altérations de la conscience. Il est rare que les symptômes surviennent de manière concomitante ou dans leur totalité chez un même patient.
La plupart du temps, les céphalées touchent toute la tête et elles sont constantes, d'intensité modérée à sévère et ne répondent généralement pas au traitement par analgésiques simples [11].
Les troubles de la vision comprennent une hémianopsie, une négligence visuelle, des hallucinations visuelles et une cécité corticale, mais également une diplopie ou une vision trouble. Occasionnellement, les patients nient les symptômes et présentent une confabulation vis-à-vis d'impressions sensorielles visuelles malgré une vision aveugle (syndrome d'Anton) [1]. L'examen du fond de l'œil n'indique aucun signe pathologique.

Il n'est pas rare que les crises épileptiques soient la première manifestation d'un SEPR [12]. Elles peuvent débuter de manière focale, mais se manifestent le plus souvent sous forme de crises généralisées tonico-cloniques [13]. Durant la phase aiguë des premières 24 heures, les crises se répètent fréquemment et un état de mal épileptique est même parfois constaté. Toutefois, les récidives sont rares au-delà des premières 24 heures. Dans une série de 38 patients atteints de SEPR et ayant présenté une crise épileptique, aucune évolution vers une épilepsie chronique n'a été observée [14]. Une perte passagère de la vision ou une hallucination visuelle sont parfois l'expression d'une crise visuelle partielle simple du lobe occipital. D'un point de vue quantitatif et qualitatif, le trouble de la conscience s'étend d'une légère somnolence à une stupeur et un coma dans les cas extrêmes, en passant par la confusion et l'agitation [13].
Il est très rare que d'autres symptômes, tels que des déficits neurologiques focaux accompagnés de parésies, surviennent [2].

Diagnostic

Le diagnostic de SEPR est soupçonné en se basant sur les manifestations cliniques et il est confirmé par les résultats de l'imagerie neuroradiologique. Dans ce domaine, l'IRM est supérieure à la tomodensitométrie cérébrale (TDM). Grâce à un meilleur contraste des tissus mous et aux nouvelles séquences disponibles, telles que l'imagerie pondérée en diffusion (DWI pour «diffusion-weighted image») et les séquences d'inversion incluant la technique FLAIR (fluid-attenuated inversion recovery), l'IRM permet de mettre en évidence aussi bien les troubles de diffusion que les altérations œdémateuses du parenchyme de faible degré, et ce nettement plus tôt et avec une meilleure sensibilité que la TDM [15, 16]. L'IRM permet en outre de différencier un œdème vasogénique, en principe réversible, d'un œdème cytotoxique, signe d'une menace d'infarcissement. A l'aide de séquences pondérées en diffusion, il est possible de distinguer ces deux formes d'œdème. En cas de suspicion d'un SEPR, il est toujours nécessaire d'évaluer à la fois les séquences fortement pondérées en diffusion (appelées «images DWI» dans la pratique clinique quotidienne) et les cartes ADC (coefficient de diffusion apparent), car il est possible qu'à elles-seules, les images DWI ne révèlent, à tort, aucune anomalie. Une augmentation de l'ADC, accompagnée d'une hausse de l'intensité du signal (en «clair» sur les cartes ADC), suggère la présence d'un œdème vasogénique. Une telle observation est monnaie courante en cas de SEPR. Il convient de faire la distinction avec la situation dans laquelle une diminution de l'ADC (en «foncé» sur les cartes ADC), qui apparaît sur l'image DWI comme une augmentation du signal (en «clair»), indique la présence d'un œdème cytotoxique, suggérant une menace de complication [17].

A l'aide de séquences en écho de gradient sensibles à la susceptibilité magnétique, telles que les séquences T2*W ou SWI (susceptibility-weighted imaging), l'IRM permet également de visualiser des hématomes intraparenchymateux et des microhémorragies, qui constituent une autre complication du SEPR. La figure 1 📷 représente les signes neuroradiologiques typiques d'un SEPR.

Dans la plupart des cas de SEPR, il s'agit d'une œdématisation en forme de tache du cortex et de la substance blanche sous-corticale. Des lésions dans les deux hémisphères et des anomalies plus ou moins symétriques sont le plus souvent constatées. La dénomination «postérieure réversible» indique déjà que les altérations touchent généralement le territoire de vascularisation postérieur et peuvent être totalement réversibles. D'un point de vue clinique, il convient de rechercher attentivement une atteinte cérébelleuse en raison de l'éventuelle formation d'un œdème étendu. Outre la zone de prédilection que représente le territoire de vascularisation de l'artère cérébrale postérieure, des régions infratentorielles du territoire vertébro-basilaire (par ex. tronc cérébral et cervelet) et (plus rarement) le territoire antérieur de vascularisation (par ex. lobes frontaux, ganglions de la base) peuvent également être touchés [2].

Le diagnostic différentiel neuroradiologique inclut les infarctus artériels et veineux (en cas de thrombose du sinus veineux), les hyperémies cérébrales, par exemple suite à une recanalisation de l'artère carotide interne, les affections métaboliques toxiques, les maladies démyélinisantes, les maladies mitochondriales, les vascularites et les pathologies néoplasiques telles que la gliomatose cérébrale. Sur le plan clinique, certains de ces diagnostics se distinguent toutefois nettement du SEPR.

Traitement

Le traitement dépend en premier lieu de la cause soupçonnée. En cas d'hypertension artérielle et d'œdème purement vasogénique visualisé à l'IRM, un traitement antihypertenseur devrait rapidement être initié, afin d'abaisser la pression artérielle diastolique à env. 100–105 mm Hg en l'espace de quelques minutes à heures [18] et la PAM jusqu'à une valeur ne dépassant pas 20–25% de la valeur initiale, faute de quoi une hypoperfusion cérébrale s'accompagnant d'une détérioration clinique pourrait survenir [6, 18]. En raison de leur action facilement contrôlable, les antihypertenseurs administrés par voie intraveineuse, tels que le labétalol (2–3 mg/min), l'urapidil, la nimodipine, la clonidine, l'hydralazine ou le nitroprussiate de sodium, constituent les médicaments de premier choix [19]. Les substances orales devraient être évitées car leur action est difficilement contrôlable. Les inhibiteurs de l'enzyme de conversion de l'angiotensine (ECA) sont déconseillés, tout du moins chez les femmes enceintes [6]. Si des vasospasmes sont détectés, un traitement par nimodipine devrait être envisagé. En cas de suspicion d'une atteinte d'origine toxique, la substance déclenchante devrait être interrompue ou remplacée par une autre dans les plus brefs délais [20, 21]. En cas de passage à un autre immunosuppresseur, la récurrence ou la nouvelle survenue de symptômes évocateurs du SEPR devrait être étroitement surveillée. Lors du changement de médicament, il convient de ne pas initier de médicaments connus pour déclencher un SEPR (tab. 1); cette précaution n'est généralement pas difficile à mettre en œuvre sauf chez les transplantés, étant donné qu'une atténuation de l'immunosuppression peut être accompagnée d'une perte de l'organe transplanté. Les troubles électrolytiques devraient immédiatement être corrigés.

Les crises épileptiques devraient faire l'objet d'un traitement médicamenteux si elles se produisent en série – ce qui est souvent le cas – ou en présence d'un état de mal épileptique. A cet effet, les benzodiazépines [6], le valproate, le lévétiracétam et la phénytoïne [22] ont été utilisés avec succès.

Autrefois, le traitement symptomatique des crises épileptiques faisait généralement appel à la phénytoïne i.v. [12]. Vu que cette substance possède un profil d'interactions et d'effets indésirables peu favorable, ainsi que des propriétés pro-arythmiques, il convient plutôt d'initier le lévétiracétam, qui est dépourvu d'interactions médicamenteuses et ne provoque que peu d'effets indésirables, ou uniquement une benzodiazépine. Si nécessaire, le valproate et le lacosamide, qui sont également disponibles en formulation intraveineuse et ne présentent à priori pas de risques cardiorespiratoires, peuvent tous deux être administrés en plus. Après régression des symptômes

cliniques et des anomalies IRM au cours des deux premières semaines, le traitement antiépileptique peut être diminué progressivement. Par mesure de précaution, il est courant de traiter les patients ayant souffert d'un état de mal épileptique durant 3–6 mois, mais les preuves confirmant l'utilité de cette pratique font défaut. En cas de mise en évidence d'anomalies persistantes (infarctus, hémorragies) à l'IRM et/ou de présence d'une activité épileptique à l'EEG, il est judicieux de poursuivre le traitement durant au moins un an, comme en atteste des études de cas ayant porté sur l'épilepsie déclenchée par le SEPR [22, 23]; toutefois, cette recommandation elle non plus ne s'appuie pas sur des preuves bien établies. En cas de SEPR dans le cadre d'une éclampsie, l'accouchement en urgence a durant des décennies été considéré comme indispensable, ce qui n'est dorénavant plus le cas grâce aux possibilités modernes de médecine intensive [6]. A cet effet, le magnésium est supérieur au diazépam [24] et à la phénytoïne [25] pour traiter les symptômes. Lors du choix de l'antihypertenseur, il convient également de tenir compte de la fonction placentaire et donc de l'état de santé du fœtus.

Il n'existe actuellement pas de preuves en faveur d'un traitement symptomatique de l'œdème cérébral par glucocorticoïdes. De plus, il est soupçonné que les glucocorticoïdes à doses élevées puissent également déclencher un SEPR [6].

En cas d'atteinte cérébelleuse, une surveillance médicale intensive étroite s'impose. En cas d'œdème cérébelleux étendu et de formation d'une hydrocéphalie, il convient d'envisager l'emploi d'un dispositif de drainage ventriculaire externe.

Pronostic

La plupart du temps, une rémission survient peu après le début du traitement symptomatique ou l'interruption du médicament toxique. Dans une grande étude rétrospective, une rémission complète a été rapportée chez 71% des patients en fin d'étude (après en moyenne 21 jours d'hospitalisation) [8]. Les récidives sont rares mais des cas ont été décrits [22]: dans une série de 55 patients, 14 présentaient un déficit neurologique persistant et quatre sont décédés [2]. Selon la littérature, il existe un lien entre la pose retardée du diagnostic avec début de traitement tardif et l'évolution défavorable de la maladie [6]. Ainsi, la suspicion clinique précoce s'avère essentielle puisqu'elle détermine le début immédiat d'autres mesures diagnostiques et thérapeutiques.

Correspondance:
Prof. S. Engelter
Leitender Arzt Neurologie
Hirnschlagbehandlungskette
Universitätsspital Basel – Felix Platter Spital
Petersgraben 4
CH-4031 Basel
Sengelter[at]uhbs.ch

Références recommandées

- Dietrich U, Borgstedt R, Herrmann F, Bach F. Das Posteriore reversible Enzephalopathie-Syndrom (PRES) – Ein unterschätztes Krankheitsbild in der Intensivmedizin? Intensivmed. 2007;44:409–15.
- Liman T, Siebert E, Endres M. Kopfschmerzen und Bluthochdruck – Mythos und Evidenz. Nervenarzt. 2010;81:963–72.
- Hinchey J, Chaves C, et al. A reversible posterior leukencephalopathy syndrome. New England Journal of Medicine. 1996; 334:494–500.
- Fugate JE, Claassen DO, Cloft HJ, Kallmes D, Kozak OS, and Rabinstein A. Posterior reversible encephalopathy syndrome: associated clinical and radiologic findings. Mayo Clin Proc. 2010;85:427–32.
- Bartynski WS. Posterior reversible encephalopathy syndrome, part 1: fundamental imaging and clinical features. AJNR Am J Neuroradiol. 2008;29(6):1036–42.
- Schwarz RB, Mulkern RV, Gudbjartsson H, Jolesz F. Diffusion-weighted MR imaging in hypertensive encephalopathy: clues to pathogenesis. AJNR. 1998:19:859–62.
- Singhal AB, Hajj-Ali RA, Topcuoglu MA, Fok J, Bena J, Yang D, et al. Reversible cerebral vasoconstriction syndromes: analysis of 139 cases. Arch Neurol. 2011;68:1005–12.

La liste complète des références numérotées se trouve sous www.medicalforum.ch

Comment procédez-vous?

Association? Il y a 6 mois, un jeune homme de 19 ans, qui était jusqu'alors en relativement bonne santé, a été touché par une léthargie et des douleurs épigastriques. Trois jours auparavant, il avait consommé, «lors d'une réunion», 1 litre de vodka et deux bières. Les douleurs se sont intensifiées pour atteindre le niveau 7 sur une échelle de 10 points et durent depuis plus de 6 mois. Pour information: l'homme pèse 145 kg. Une tomodensitométrie de l'abdomen révèle la présence d'amas graisseux ainsi qu'une inflammation du pancréas. Résultats des analyses biologiques: lipase 440 U/l (N 13–60), amylase 246 U/l (N 3–100), taux de magnésium légèrement élevé et 18 100 neutrophiles. De quoi s'agit-il?

(Réponse dans la colonne de droite)

Réponse: D'une pancréatite. Rien de plus? D'abord, il s'agissait d'une pancréatite devenue chronique chez un jeune homme de 19 ans, apparemment déclenchée par une consommation d'alcool. Il faut savoir que 20% des pancréatites chroniques juvéniles sont d'origine génétique et déclenchées par l'alcool. Mécanisme pathologique: la première consommation d'alcool (supposée) déclenche la pancréatite; la constellation génétique (mutations des gènes PRRS1, SPINK1, CFTR et CRTC) entretient la pancréatite chronique d'origine génétique (la stricte abstinence serait donc la seule mesure efficace…). (N Engl J Med. 2011;365:1528–36.)