Seltene Ursache einer Sigmastenose

Intraoperative Zufallsdiagnose einer Sigmametastase eines primär gemischten Becherzellkarzinoids/Adenokarzinoms des Zökums

Ayhan Sahin[a], Alexandre Descloux[a], Mafalda Trippel[b], Anna Wodzynski[b], Stefanie Pederiva[c], Sonja Saravanja[d], Andreas Keerl[a], Robert Rosenberg[a], Thomas Kocher[a]

Fallbericht

Wir berichten über einen 78-jährigen Patienten mit einer seltenen Ursache einer Sigmastenose und konsekutiver Dickdarmobstruktion. Der Patient berichtete über diffuse, intermittierend auftretende Bauchkrämpfe sowie Meteorismus seit sechs Jahren. Der Stuhlgang wurde mit dünner Konsistenz sowie einer Frequenz von drei- bis viermal am Tag angegeben. An B-Symptomen wurde ein Gewichtsverlust von 4 kg innerhalb der letzten zwei Wochen rapportiert. In der klinischen Untersuchung präsentierte sich der Patient im reduzierten Ernährungszustand mit einem weichen, nicht gespannten Abdomen und einer tastbaren Raumforderung im linken Unterbauch. Im Jahre 2005 wurde klinisch und koloskopisch die Diagnose einer Sigmadivertikulitis gestellt, die wiederholt in den letzten Jahren erfolgreich konservativ mit antibiotischer Therapie behandelt wurde. Im Juni 2011 zeigte eine Koloskopie bei rezidivierenden linksseitigen Unterbauchschmerzen eine fixierte Stenose im Kolon sigmoideum ohne makroskopische Malignitätszeichen. Die Stenose war mit dem Pädiaterendoskop passierbar. Die Koloskopie musste aber aufgrund der Kolonstenose und mangelhafter Säuberung des Dickdarms auf Höhe der linken Flexur abgebrochen werden. In Oktober 2011 wurde uns der Patient zur Operation der Sigmastenose aufgrund einer chronisch rezidivierenden Sigmadivertikulitis aufgeboten. Aufgrund des atypischen klinischen Bildes führten wir präoperativ eine Computertomographie des Abdomens durch, die eine Stenose im Colon sigmoideum mit konsekutiver Dilatation des Kolons bis zum Zökum bis auf einen maximalen Durchmesser von 7 cm zeigte (Abb. 1). Weiterhin wurde im Zökum eine unklare Wandverdickung beschrieben (Abb. 2). Lymphknotenvergrösserungen wurden nicht beschrieben.

Entgegen unserer sonstigen operativen Strategie des minimal-invasiven, laparoskopischen Zugangs entschieden wir uns im beschriebenen Fall primär für ein offenes Vorgehen mit medianer Laparotomie. Der intraoperative Situs zeigte einen Dickdarmileus sowie eine tumorsuspekte Neoplasie im Bereich des Sigmas und im Zökum. Eine Lebermetastasierung oder eine Peritonealkarzinose war makroskopisch nicht nachweisbar. Bei Verdacht auf ein Doppelkarzinom des Kolons führten wir zunächst eine onkologische Hemikolektomie rechts mit Schnellschnittuntersuchung, gefolgt von einer radikalen Rektosigmoidresektion, durch. Die histopathologische Schnellschnittuntersuchung erbrachte den Nachweis eines siegelringzelligen Adenokarzinoms des Zökums mit fokal neuroendokriner Differenzierung. Die histologische Schnellschnittuntersuchung des Rektosig-

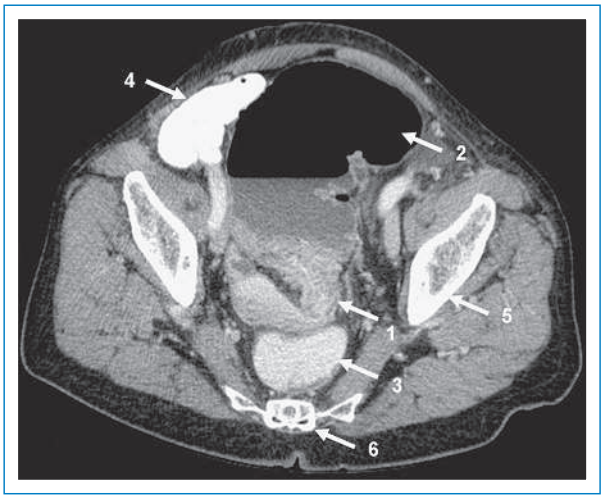

Abbildung 1
Computertomographische Abbildung (Axial-Schnitt) der Sigmastenose (Pfeil 1) mit konsekutiver prästenotischer Dickdarmdilatation (Pfeil 2), kontrastmittelgefülltes Rektum (Pfeil 3), kontrastmittelgefüllter Dünndarm (Pfeil 4), Acetabulum (Pfeil 5), Os sacrum (Pfeil 6).

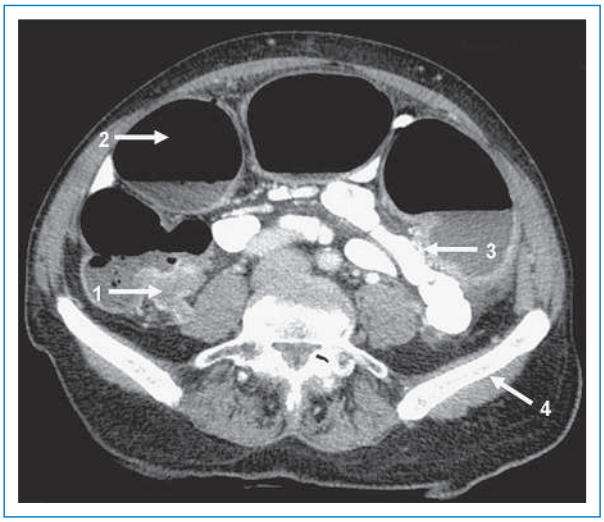

Abbildung 2
Computertomographische Abbildung (Axial-Schnitt) einer Tumorsuspekten Wandverdickung (randständig kontrastmittelanreichernde solide Raumforderung) im Zökum/Appendixbereich (Pfeil 1), Dickdarmdilatation (Pfeil 2), kontrastmittelgefüllter Dünndarm (Pfeil 3), Os ileum (Pfeil 4).

Die Autoren haben keine finanzielle Unterstützung und keine anderen Interessenskonflikte im Zusammenhang mit diesem Beitrag deklariert.

[a] Klinik für Allgemein-, Viszeral- und Gefässchirurgie
[b] Institut für Pathologie
[c] Klinik für Innere Medizin, Hämatologie/Onkologie
[d] Institut für Diagnostische Radiologie, Kantonsspital, Baden

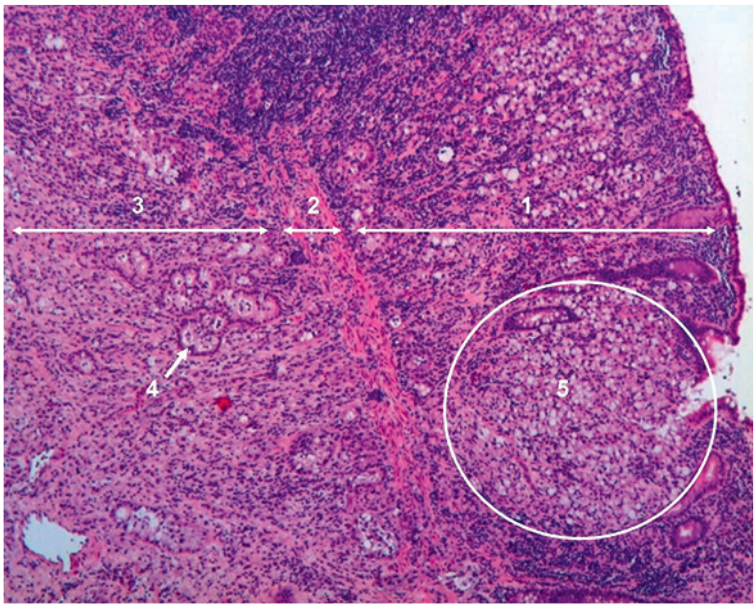

Abbildung 3
Appendix/Zökum: Lamina propria (Pfeil 1), Lamina muscularis mucosae (Pfeil 2) und Submucosa (Pfeil 3) mit diffus und solid-glandulär (Pfeil 4) angeordneten teils siegelringzelligen (Kreis 5) Karzinominfiltraten.

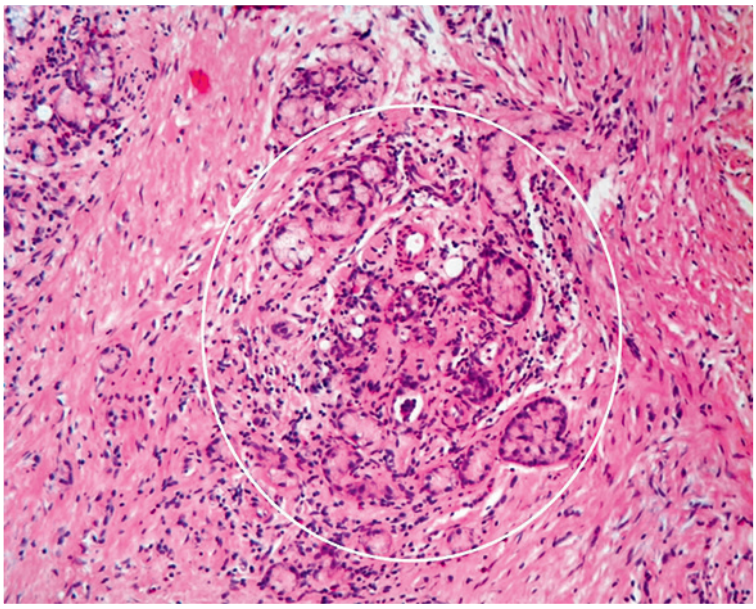

Abbildung 4
Appendix/Zökum: Intramurale Infiltrate (Kreis) eines Becherzellkarzinoids.

moidpräparates zeigte die gleiche Histologie wie im Zökum und wurde aufgrund des extraluminalen Tumorwachstums als Metastase des Zökumtumors gewertet. Die Rekonstruktion der Darmpassage erfolgte durch Seit-zu-Seit Ileotransversostomie sowie End-zu-End Descendorektostomie. Eine protektive Ileostomie wurde angelegt. Der postoperative Verlauf gestaltete sich komplikationslos.

Die definitive Histologie ergab ein primär gemischtes Becherzellkarzinoid/Adenokarzinom des Zökums vom siegelringzelligen Typ (Abb. 3–5) mit Vorliegen einer ausgedehnten Lymphknotenmetastasierung, einer regionären Peritonealkarzinose im mitresezierten Omentum majus sowie einer stenosierenden Sigmametastase. Nebenbefundlich fand sich eine chronische Sigmadivertikulitis. Die TNM-Klassifikation nach UICC (7. Edition) lautete: pT4a, pN2b (7/45), pM1b (LYMPH [8/24], PER, OTH), G3, L1, V1, Pn1, R0. Der Fall wurde postoperativ im interdisziplinären Tumorboard unseres Darmzentrums besprochen. Angesichts der aggressiven Tumorentität, des fortgeschrittenen Tumorstadiums mit Vorliegen einer ausgedehnten Lymphknotenmetastasierung, einer regionären Peritonealkarzinose sowie einer stenosierenden Sigmametastase, die als Fernmetastase eingestuft wurde, ist die Prognose des Patienten als limitiert zu beurteilen. Nach Aufklärung des Patienten haben wir uns gegen eine systemische Chemotherapie entschieden. Geplant sind engmaschige Tumornachsorgen. Bei Nachweis einer Tumorprogression kann eine systemische Chemotherapie erfolgen. Zwei Monate nach der Erstoperation erfolgte die komplikationslose Rückverlagerung der Ileostomie. Der Patient ist 6 Monate nach der Primäroperation tumorfrei.

Diskussion

Der präsentierte Fall mit intraoperativem Nachweis einer extraluminalen, stenosierenden Metastase im Colon sigmoideum bei primär gemischten Becherzellkarzinoid/Adenokarzinom des Zökums stellt eine äusserst seltene Ursache einer Darmstenose dar. Der klinische Verdacht einer stenosierenden Sigmadivertikulitis sowie die nur unvollständig durchführbare Koloskopie maskierten in retrospektiver Beurteilung den präoperativen Nachweis des malignen Tumorbefundes im Zökum.

Das kolorektale Karzinom stellt in der Schweiz die dritthäufigste Krebserkrankung und die zweithäufigste Krebstodesursache dar. Bösartige Neoplasien der Appendix (und des Zökums) sind selten und repräsentieren ca. 0,4% der gastrointestinalen Tumoren. In zwei Drittel der Appendix-Neoplasien handelt es sich um einen neuroendokrinen Tumor (früher Karzinoide), in 10% um ein Adenokarzinom und in 5% um ein Becherzellkarzinoid [1, 2]. Das Becherzellkarzinoid ist ein seltener Appendix-typischer Tumor mit neuroendokriner Differenzierung sowie Ausbildung von Becherzellen und muzinösen Tumorzellen. Dieser gemischte Phänotyp darf trotz der neuroendokrinen Differenzierung und des Namen nicht mit den klassischen neuroendokrinen Tumoren verwechselt werden, da seine Prognose deutlich schlechter ist.

Becherzellkarzinoide sind seltene Tumoren mit unterschiedlichen Berichten in der Literatur bezüglich Prognose und Management. In der Literatur sind nur kleine Fallserien veröffentlicht. Dadurch ist es schwer, diese Tumoren korrekt zu klassifizieren, Richtlinien zu erstellen und exakte Prognosen abzugeben. Die Becherzellkarzinoide können, basierend auf zyto- und histomorphologischen Kriterien, nach Tang et al. in 3 Gruppen klassifiziert werden (Tab. 1) [3]. Dabei beinhaltet die Gruppe A das typische Becherzellkarzinoid. Gruppe B entspricht einem siegelringzellhaltigen Adenokarzinom, welches aus einem Becherzellkarzinoid entstanden ist.

Tabelle 1. Histopathologische Klassifikation der Becherzellkarzinoide [5].

Gruppe A	Typisches Becherzellkarzinoid	Gut identifizierbare Becherzellen in Verbänden oder trabekulär angeordnet; geringe zytologische Atypien; geringe bis keine Desmoplasie; geringe Architekturstörung der Appendixwand; degenerative Veränderungen mit extrazellulärerer Schleimansammlung zugelassen.
Gruppe B	Adenokarzinom aus Becherzellkarzinoid, Siegelringzell-Typ	Becherzellen oder Siegelringzellen angeordnet in nicht konfluierenden, unregelmässig grossen Verbänden; diskohäsives einzelzellreihiges oder einzelzelliges infiltrierendes Wachstumsmuster; signifikante zytologische Atypien; Desmoplasie und assoziierte Zerstörung der Appendixwand.
Gruppe C	Adenokarzinom aus Becherzellkarzinoid, wenig differenzierter Karzinom-Typ	Mindestens fokaler Nachweis von Becherzellen; mindestens eine Komponente (>1 Gesichtsfeld oder 1 mm^2) nicht weiter zu unterscheiden von einem wenig differenziertem Adenokarzinom, welches sich als drüsenbildend (a), diffuse Infiltrate von Siegelringzellen (b), oder als undifferenziertes Karzinom präsentiert.

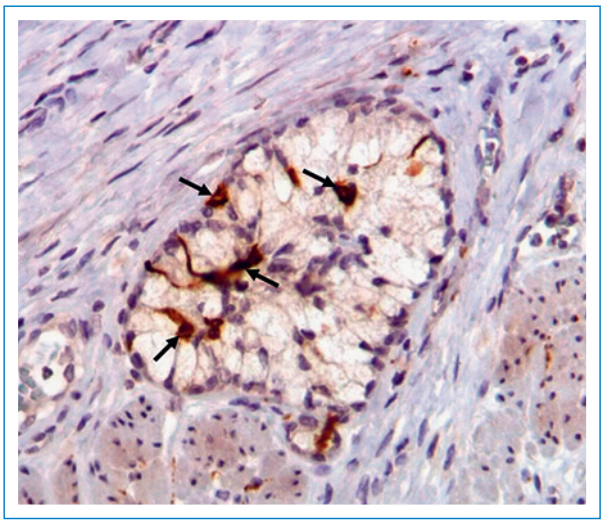

Abbildung 5
Appendix/Zökum: Immunohistochemische Färbung für den neuroendokrinen Marker Chromogranin mit Positivität in den Karzinoidzellen (Pfeile).

Das schlecht differenzierte Adenokarzinom, entstanden aus dem Becherzellkarzinoid, wird in Gruppe C eingeteilt. Obwohl es sich bei dieser Klassifikation um eine unbewiesene Theorie handelt, wird diese Einteilung der Becherzellkarzinoide in der Praxis angewendet [1, 4] und erlaubt eine feinere Aussage zur Prognose der Patienten. Interessanterweise beinhalten die Tumore der Gruppe B und C im Gegensatz zum klassischen Adenokarzinom keine Adenomanteile in der angrenzenden Mukosa. Die Expression von p53 spiegelt allerdings die Transformation in Adenokarzinome und die Annäherung an diese Tumorentität wider [1, 3, 4]. Unser beschriebener Fall repräsentiert in der Klassifikation nach Tang et al. ein Adenokarzinom vom Typ Siegelringzellen aus einem Becherzellkarzinoid, Typ C [3].

Becherzellkarzinoide werden in der Regel im metastasierten Stadium diagnostiziert [1, 3]. 33% der Patienten in Gruppe A, 88% der Patienten in Gruppe B und 100% der Patienten in Gruppe C weisen Metastasen bei der Erstdiagnose auf. Die entsprechenden 5-Jahres-Überlebensraten liegen bei 85%, 36% und 0% (Gruppe A–C) [3]. Zum Vergleich hierzu wird das klassische Adenokarzinom der Appendix in 68% der Fälle im metastasierten Stadium diagnostiziert. Die 5-Jahres-Überlebenszeit beträgt 0% wie für Gruppe C-Patienten der Becherzellkarzinoide.

Lymphknotenmetastasen sind im Vergleich zu den Karzinoiden (1,4–8,8%) relativ häufig bei Becherzellkarzinoiden (34%). Das klassische Adenokarzinom weist die höchsten Raten an Lymphknotenmetastasen auf (31–64%) [3]. Aus diesem Grund wird bei Zufallsdiagnose eines Becherzellkarzinoides oder Adenokarzinoms nach Appendektomie eine Komplettierungsoperation (im Sinne einer Hemikolektomie rechts) empfohlen. Die Grösse des Primärtumors spielt hierbei keine wesentliche Rolle [1, 3, 4].

Als Richtlinien zur Behandlung der Becherzellkarzinoide wird eine Hemikolektomie rechts für Tumoren der Gruppe B und C sowie für T3- und T4-Tumoren der Gruppe A angegeben. Bezüglich T1- und T2-Tumoren der Gruppe A existiert in der Literatur keine ausreichende Evidenz für die alleinige Appendektomie mit engmaschiger Nachsorge, auch wenn dieses Vorgehen in einer Meta-Analyse gefolgert wird [3, 5].

In unserem Fall sprechen der ausgeprägte Lokalbefund, die zahlreich befallenen Lymphknoten im Mesokolon (7/45), die regionäre Peritonealkarzinose im Omentum, der metastatische Befall des Sigmas mit und der Lymphknoten im Mesosigma (8/24) für eine besonders aggressive Tumorbiologie. Die Schlussfolgerung ist, dass auch bei nachgewiesener Sigmadivertikulitis immer auch an eine maligne Sigmastenose gedacht werden sollte. Das primär gemischte Becherzellkarzinoid/Adenokarzinom des Zökums repräsentiert eine seltene Tumorentität, welche in den meisten Fällen erst im fortgeschrittenen Stadium diagnostiziert wird.

Korrespondenz:
Dr. med. Ayhan Sahin
Klinik für Allgemein-, Viszeral- und Gefässchirurgie
Kantonsspital Baden
CH-5404 Baden
ayhan.sahin[at]ksb.ch

Literatur

1 Roy P, Chetty R. Goblet cell carcinoid tumors of the appendix: an overview. World J Gastrointest Oncol. 2010;2:251–8.
2 McCusker ME, et al. Primary malignant neoplasms of the appendix: a population-based study from the surveillance, epidemiology and endresults program, 1973–1998. Cancer. 2002;94:3307–12.
3 Tang LH, et al. Pathologic classification and clinical behavior of the spectrum of goblet cell carcinoid tumors of the appendix. Am J Surg Pathol. 2008; 32:1429–43.
4 Griniatsos J, Michail O. Appendiceal neuroendocrine tumors: recent insights and clinical implications. World J Gastrointest Oncol. 2010; 2:192–6.
5 Varisco B, et al. Adenocarcinoid of the appendix: is right hemicolectomy necessary? A meta-analysis of retrospective chart reviews. Am Surg. 2004;70:593–9.