

Que faire lorsqu'une mammographie de dépistage est positive?

Jean-Yves Meuwly^{a, d}, Leonor Alamo^{a, d}, Cyril Ducros^b, Jean-François Delaloye^{c, d}

^a Service de Radiodiagnostic et radiologie interventionnelle, ^b Fondation pour le dépistage du Cancer du Sein, Epalinges, ^c Département de Gynécologie-Obstétrique et de Génétique, Centre Hospitalier Universitaire Vaudois, Lausanne, ^d Centre du Sein, Centre Hospitalier Universitaire Vaudois, Lausanne

Quintessence

- La mammographie de dépistage permet de réduire la mortalité par cancer du sein.
- Les programmes de dépistage organisés doivent répondre à des normes de qualité, en particulier pour le taux de cancers détectés (≥ 5 pour mille mammographies) ou le taux de rappel pour bilan complémentaire (< 5 pour 100 mammographies).
- Une prise en charge optimale et rapide lors d'un dépistage «positif» permet de clarifier rapidement la situation, de contenir l'anxiété de la patiente et de réduire les coûts des investigations.

Les anomalies mammographiques détectées le plus fréquemment sont les masses, les calcifications ou la distorsion architecturale.

Introduction

Malgré la publication régulière d'articles polémiques et d'avis discordants sur son bien-fondé, il est actuellement admis que le dépistage organisé du cancer du sein par mammographie permet de réduire de l'ordre de 20 à 35% la mortalité liée à ce type de cancer chez les femmes de 50 à 69 ans [1]. La mammographie n'est toutefois pas un test de dépistage absolument fiable et dénué d'effets délétères. Sa sensibilité varie de 63% pour les seins denses à 87% pour les seins gras. De même, sa spécificité s'étend de 89% pour les seins denses à 97% pour les seins gras. Un certain nombre de cancers ne sont pas mis en évidence par la mammographie de dépistage (faux négatifs). Inversement, certaines femmes doivent réaliser des investigations complémentaires sans qu'aucun cancer ne soit finalement identifié (faux positifs).

Des normes de qualité ont été définies (Commission of the European Communities, the US Mammography Quality Standards Act) afin de réduire au maximum ces faux résultats positifs ou négatifs. Ceux-ci sont néanmoins inhérents à la technique utilisée et ne peuvent par conséquent pas être complètement éliminés.

Selon les recommandations européennes, le taux de rappel pour bilan complémentaire ne doit pas dépasser 5% des femmes réalisant une mammographie de dépistage pour un programme qui cumule plusieurs vagues d'invitations. Les statistiques des programmes anglais et américains de 2000 révélaient des taux respectivement de 7,6% et jusqu'à 12,5-14,4% en l'absence de se-

conde lecture des mammographies comme c'est le cas aux Etats-Unis. Le programme vaudois de dépistage du cancer du sein quant à lui a un taux de rappel qui se situe à 6,4% en absence de comparatifs et à 3,9% lorsque des comparatifs sont disponibles pour les années 1999 à 2006 (normes européennes respectivement $< 5-7$ et $< 3-5\%$), pour un taux de cancers détectés de 7,6‰ lors d'une première mammographie, et 5,9‰ pour les mammographies ultérieures (normes européennes $\geq 5\%$).

Si l'on se reporte au chiffre estimé de 293 650 mammographies de dépistage annuelles en Suisse pour un programme qui serait étendu à tout le pays (selon la Conférence suisse des directrices et directeurs cantonaux de la santé), environ 15 000 femmes seraient rappelées pour investigations complémentaires annuellement. Il est nécessaire de souligner que 90% de ces femmes effectueront ces investigations sans confirmation de cancer au final. Il est donc essentiel que les bilans diagnostiques complémentaires soient menés de manière optimale et rapide, afin d'en limiter les coûts et de réduire au maximum l'anxiété générée par la réception d'une lettre de résultat annonçant l'existence d'une image douteuse à la mammographie. De même, il est nécessaire que les femmes soient informées de manière claire et précise avant leur prise de décision en faveur de la réalisation d'une mammographie sur les conséquences éventuelles de leur participation au programme de dépistage.

Le but de cet article est de préciser les situations dans lesquelles une mammographie de dépistage est jugée «positive» et de décrire l'enchaînement adéquat des investigations complémentaires permettant d'obtenir rapidement un diagnostic définitif fiable.

Lecture des mammographies

Dans le cadre d'un programme organisé, deux incidences mammographiques sont réalisées sur chaque sein. Il s'agit d'une incidence crânio-caudale (CC) et d'une incidence médio-latérale oblique (MLO). Ces quatre clichés sont ensuite interprétés selon un processus séquentiel bien défini, avec deux lectures indépendantes par des radiologues formés à la mammographie de dépistage. En cas de non-concordance des deux interprétations, une troisième lecture arbitrale est alors effectuée. Cette troisième lecture peut s'effectuer de manière collégiale comme dans certains programmes cantonaux suisses (cantons de Saint-Gall et des Grisons). Dans tous les cas, le troisième lecteur prend connaissance de l'avis de ses deux collègues. Ce dispositif, recommandé au niveau européen, améliore la sensibilité et la spécificité de la



Jean-Yves Meuwly

Les auteurs ne déclarent aucun soutien financier ni d'autre conflit d'intérêt en relation avec cet article.

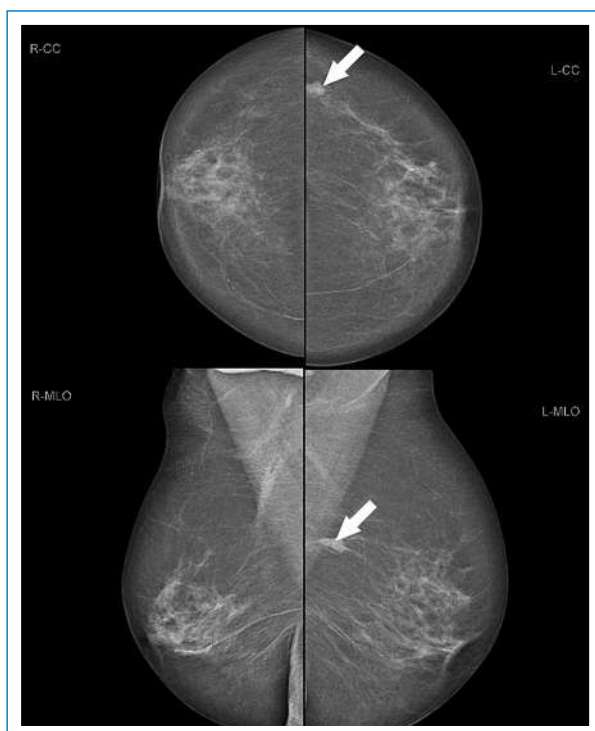


Figure 1
Mammographie de dépistage avec quatre incidences (RCC = crânio-caudal droit, LCC = crânio-caudal gauche, R-MLO = médio-latéral oblique droit, L-MLO = médio-latéral oblique gauche). Une opacité bosselée centimétrique est visible dans le quadrant supéro-externe à gauche (flèche).

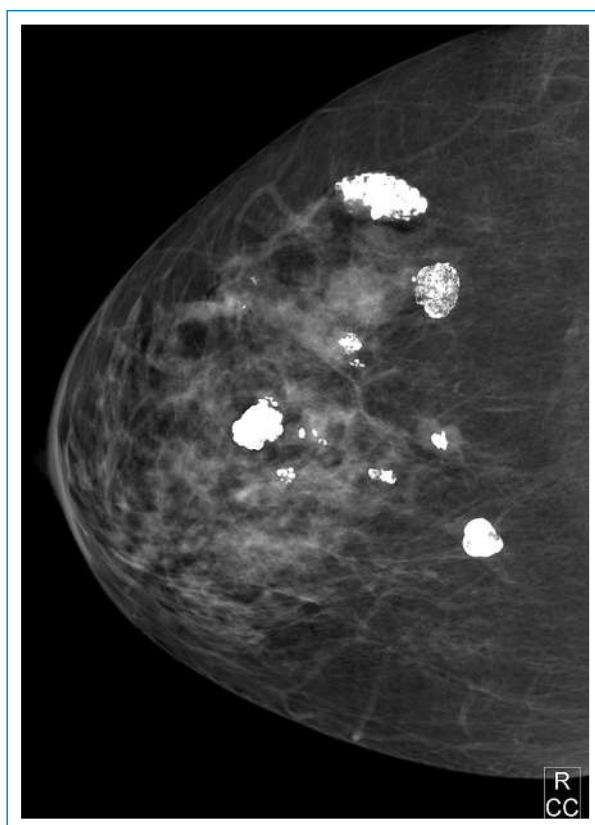


Figure 2
Incidences crânio-caudales du sein droit. De multiples calcifications grossières (en «pop-corn») sont visibles. Celles-ci sont typiquement bénignes.

mammographie de dépistage par rapport à la réalisation d'une seule incidence ou d'une interprétation unique par un seul radiologue. La possibilité de comparaison des clichés récents avec les mammographies précédentes optimise la fiabilité des interprétations radiologiques [2].


Le niveau d'activité des radiologues impliqués dans la procédure de relecture des mammographies est un élément influençant également l'atteinte des indicateurs de qualité et de performance requis pour un programme de dépistage.

A la fin du processus de lecture, la mammographie est jugée «négative» ou «positive». Dans les deux cas, la femme et son médecin traitant reçoivent cette information au moyen d'un courrier transmis par l'institution responsable de l'organisation locale du programme de dépistage. Si le test est négatif (près de 95% des cas), le courrier indique qu'aucune anomalie suspecte n'a été identifiée. Aucune action particulière ne doit être entreprise dans l'immédiat. La femme est informée que ce résultat n'est cependant pas une garantie absolue. En cas d'anomalie ou symptôme nouveau au niveau des seins, un avis médical est recommandé sans tarder. Il lui est généralement précisé dans la lettre de résultat qu'il serait souhaitable dans tous les cas de consulter son médecin une fois par an pour un examen clinique des seins. La femme recevra une nouvelle invitation pour une mammographie de dépistage dans un délai de 22 mois.

Dans les situations de mammographie de dépistage «positive», la femme reçoit un courrier l'informant qu'une image douteuse a été décelée dans un sein (ou les deux, le cas échéant) et qu'un complément de bilan est nécessaire afin de déterminer son origine avec certitude. Ce courrier l'invite à prendre contact sans tarder avec son médecin traitant afin de prendre les dispositions appropriées. En parallèle, un courrier est transmis au médecin traitant, donnant des détails sur le type d'anomalie décelée et les investigations préconisées. Les investigations complémentaires proposées par les radiologues ayant «positivé» la mammographie vont dépendre de la nature de l'anomalie relevée.

Les anomalies mammographiques

La très grande majorité des anomalies détectées sur la mammographie de dépistage ne correspondront donc finalement pas à un cancer (environ 85% des cas en Europe, 95% des cas aux Etats-Unis). Elles doivent néanmoins toutes être prises au sérieux et seules les investigations complémentaires permettront de déterminer s'il s'agit ou non d'une lésion maligne.

Les anomalies mammographiques détectées le plus fréquemment sont les masses (fig. 1 ). La masse se définit comme une lésion occupant un espace, vue sur deux incidences différentes. Dans le contexte du dépistage, afin de rester centré sur l'image suspecte et non sa nature potentielle, on l'appelle aussi «opacité». Lorsque l'image n'est visible que sur une seule incidence, on l'appelle alors «asymétrie de densité». Les masses se caractérisent par leur forme ronde, ovale, lobulée ou irrégulière, leur contour circonscrit, microlobulé, indistinct, masqué ou spiculé et leur densité. L'analyse de ces différentes ca-

ractéristiques permet de déterminer s'il s'agit d'une anomalie bénigne ou suspecte. Si l'anomalie est bénigne, la mammographie de dépistage reste négative. Dans les autres cas, le dépistage est positif et des investigations complémentaires doivent être entreprises.

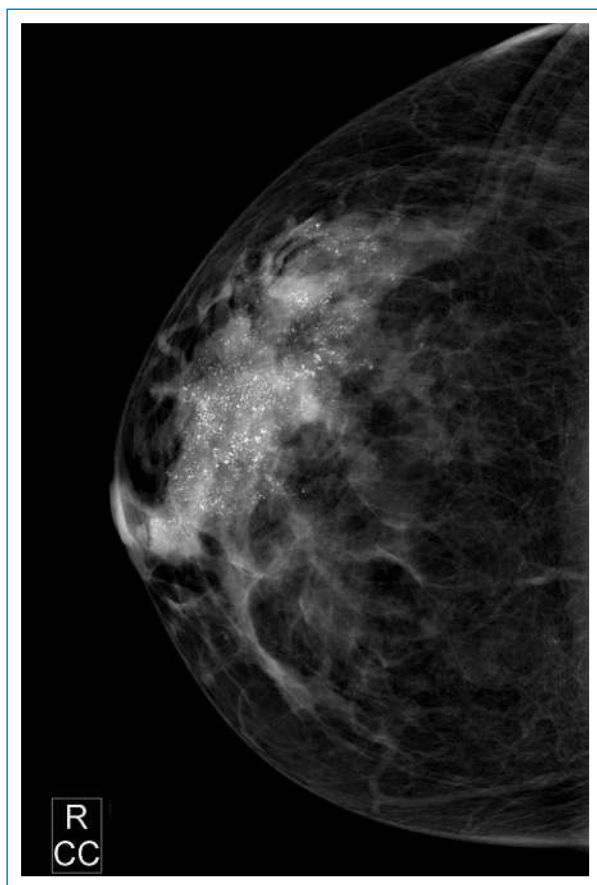


Figure 3
Incidence crânio-caudale du sein droit. Des calcifications irrégulières et granuleuses sont visibles dans les quadrants externes. Celles-ci sont typiquement malignes.

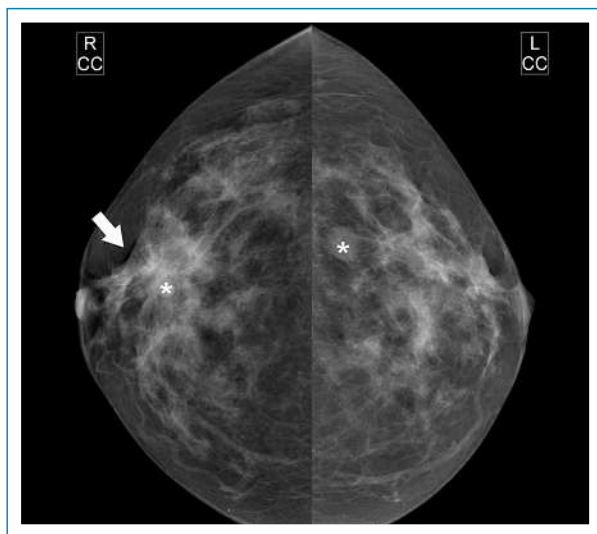





Figure 4
Incidences crânio-caudales des deux seins. Des opacités infra-centriques rondes d'allure bénigne sont visibles des deux côtés (*). Dans la région rétro-aréolaire droite, une distorsion architecturale est reconnaissable (flèche).

Les anomalies identifiées en deuxième ordre de fréquence sont les calcifications. Là aussi, l'analyse de la morphologie et de la distribution des calcifications permet de déterminer si elles sont bénignes ou suspectes. Les calcifications typiquement bénignes sont les calcifications cutanées, les calcifications vasculaires, les grosses calcifications en pop-corn (fig. 2 ) ou en bâtonnets, les calcifications rondes, à centre clair ou en «tasse de thé». Le caractère diffus et épars des calcifications est également un facteur de bénignité. Les calcifications fines et indistinctes, pulvérulentes, hétérogènes, polymorphes ou fines et ramifiées ont quant à elles un caractère suspect. Ce caractère suspect se renforce encore si la distribution des calcifications est groupée, linéaire ou segmentaire (fig. 3 )

Le troisième type d'anomalie détecté sur la mammographie de dépistage est la distorsion architecturale. C'est une anomalie subtile qui se caractérise par l'interruption de l'architecture normale du sein sans qu'une modification de densité ne soit visible (fig. 4 )

Une cicatrice chirurgicale provoque typiquement une distorsion architecturale. En l'absence d'antécédent chirurgical, des investigations complémentaires doivent impérativement être entreprises.

Investigations d'une masse ou d'une asymétrie de densité

D'autres anomalies plus rares peuvent enfin être identifiées, telles qu'une dilatation focale d'un galactophore, une rétraction cutanée ou mamelonnaire ou encore un épaissement cutané ou des septa fibreux du sein.

La mammographie est la projection en deux dimensions d'un organe tridimensionnel. La surprojection de structures normales se superposant dans l'espace est susceptible de produire en fin de compte une image 2D d'asymétrie de densité, ou même de masse si le hasard veut que des images construites concordantes soient visibles sur les deux incidences du même sein.

De nouvelles techniques d'imagerie du sein apparaissent actuellement pour dépasser cette limitation liée à la projection en 2D d'une structure 3D. Une technique est déjà disponible sur le marché pour les investigations diagnostiques: c'est la tomosynthèse. Cette technique crée une image volumique du sein en réalisant un balayage du sein sur la base d'un mammographe. Le sein reste comprimé comme pour la mammographie traditionnelle, mais les images de surprojection disparaissent. L'autre technique change complètement de paradigme et applique la technologie du CT au sein: le sein n'est plus comprimé, le tube radiologique et le détecteur tournent autour du sein pour réaliser une véritable acquisition tridimensionnelle. Cette technique en cours de développement se nomme «cone-beam breast CT».

A l'heure actuelle, ni l'une ni l'autre de ces techniques ne sont validées pour le dépistage et les questions de la détermination de la réalité d'une image de masse puis de sa nature réelle restent entières.

Afin de déterminer si une opacité est due à une masse réelle ou à des surprojections, il faut tout d'abord réaliser une incidence mammographique complémentaire cen-

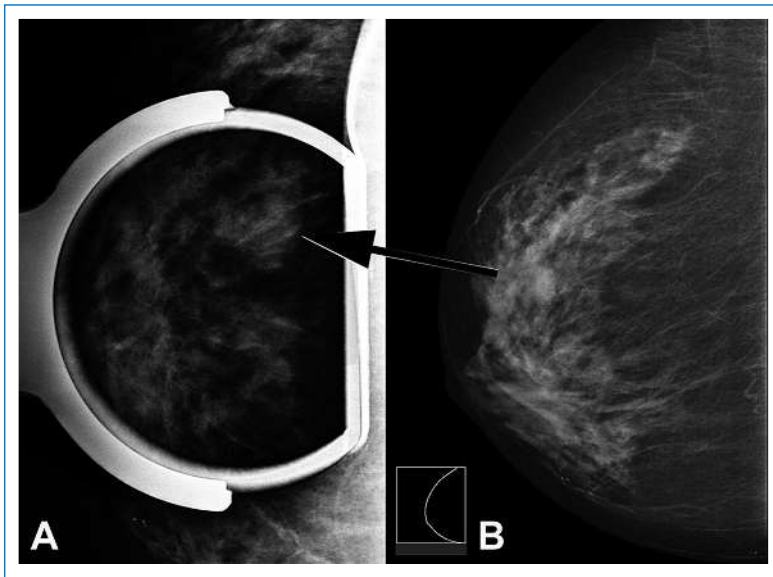



Figure 5
Opacité lobulée en partie masquée visible sur l'incidence crâno-caudale du sein droit (B). Le cliché comprimé localisé (A) ne permet pas de faire disparaître l'image, ce qui aurait été le cas si l'image était due à des surprojections.

trée sur l'opacité. Celle-ci a pour but de comprimer plus focalement le sein que lors de la réalisation de l'incidence standard, afin de déplacer différemment le parenchyme: c'est l'incidence comprimée localisée (fig. 5 ). Si l'image est construite, cette procédure induira sa disparition. Si l'image a un support anatomique réel, elle va persister malgré la compression localisée.

Si le doute subsiste malgré l'incidence comprimée localisée (effacement partiel ou nul de l'image), il faut alors pratiquer une investigation échographique. L'échographie doit être réalisée avec une sonde à haute fréquence (12–17 MHz) dédiée à l'exploration des tissus superficiels avec analyse des signaux par des programmes d'imagerie échographique dédiés au sein. Grâce à sa sensibilité élevée et son excellente valeur prédictive, l'échographie permet de confirmer l'existence d'une lésion et de la caractériser avec une grande sécurité. L'identification en échographie d'une lésion ovale, bien délimitée, de forme régulière et de grand axe parallèle au plan du thorax a une valeur prédictive de bénignité de 98 à 100% alors qu'un aspect hétérogène, irrégulier et à grand axe vertical a une valeur prédictive de malignité de 86 à 93%. En cas d'image échographique caractéristique de kyste

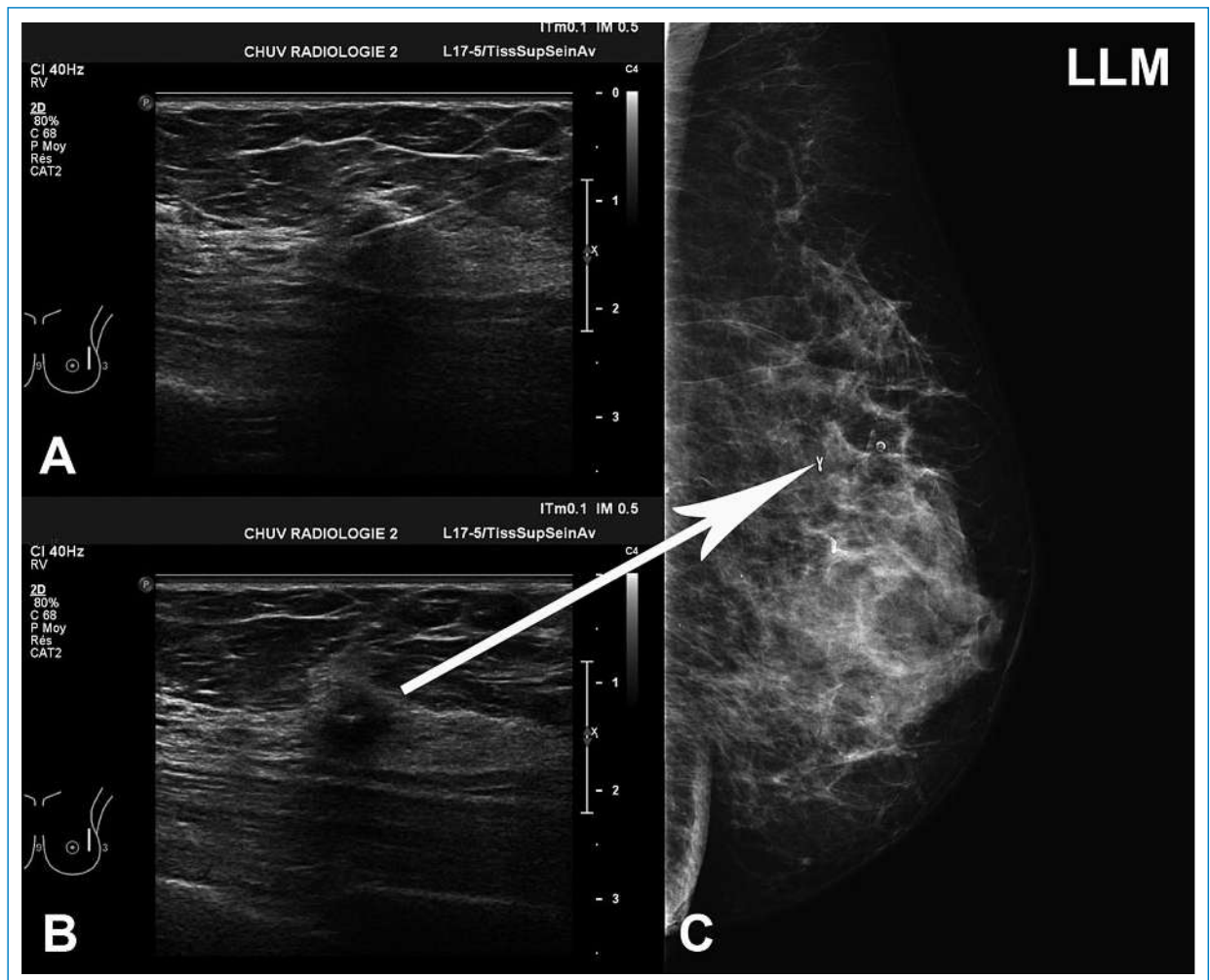


Figure 6
A. Mise en place d'un clip radio-opaque dans une lésion du quadrant supéro-externe du sein gauche sous contrôle échographique. L'extrémité de l'aiguille porteuse est visible dans la lésion. B. Le clip a été largué au milieu de la lésion. C. Une incidence de profil du sein gauche démontre la présence du clip (flèche). Par contre, l'image échographique n'a pas de traduction mammographique.

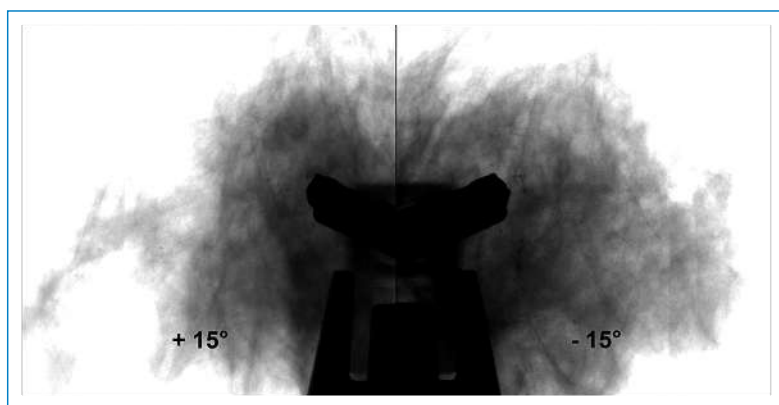


Figure 7

Clichés stéréotaxiques à +15° et -15° d'un foyer de microcalcifications suspectes, obtenus sur une table de stéréotaxie. Une aiguille 8 G de macrobiopsie assistée par le vide a été placée en avant du foyer à échantillonner. Ces clichés de contrôle sont réalisés immédiatement avant de déclencher l'avancement de l'aiguille dans le foyer, afin de s'assurer de son positionnement adéquat.

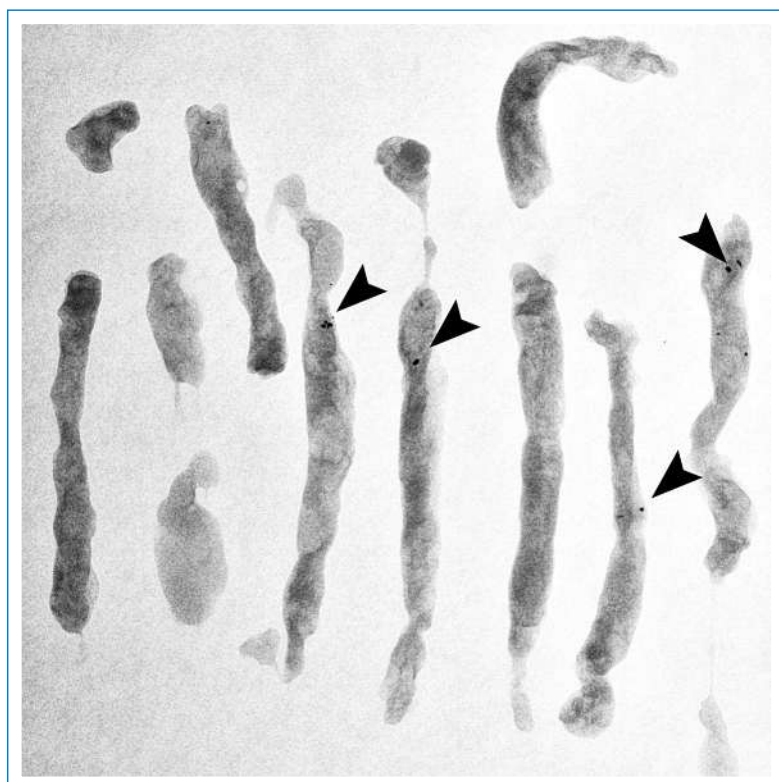



Figure 8

Cliché de contrôle des fragments prélevés lors d'une macrobiopsie à l'aiguille assistée par le vide. Les microcalcifications visées sont bien reconnaissables dans les fragments (têtes de flèches).

et de correspondance certaine à la masse identifiée sur la mammographie de dépistage, les investigations peuvent se conclure sur un diagnostic d'affection bénigne. La femme peut réintégrer le programme de dépistage et recevra une réinvitation 22 mois plus tard. Si un doute existe quant à la concordance entre l'image mammographique et l'image échographique de kyste, il faut ponctionner celui-ci à l'aiguille fine, le vider de son contenu liquide qui sera ensuite remplacé par de l'air. On réalise ensuite un cliché mammographique qui permet d'observer une kystographie gazeuse. Si le kyste corres-

pond bien à l'opacité initialement relevée, celle-ci apparaît en négatif sur ce nouveau cliché.

En cas d'image échographique de lésion solide, une microbiopsie à l'aiguille doit être réalisée sous contrôle échographique. Le prélèvement tissulaire à l'aide d'une aiguille de 14, 16 ou 18 Gauge (diamètre de 1,63, respectivement 1,29 ou 1,02 millimètres) est plus performant que la ponction à l'aiguille fine en terme de sensibilité, spécificité et valeur prédictive [3]. Dans cette situation également, il peut persister une incertitude sur la concordance entre l'image mammographique et l'image échographique. Un clip radio-opaque est alors laissé en place dans la lésion, sous contrôle échographique. Une incidence mammographique de contrôle est réalisée dans les suites immédiates qui permettra de conclure sur la corrélation mammo-échographique (fig. 6 ) de l'investigation.

Investigations des microcalcifications suspectes

Les systèmes de mammographie numérique actuels ont une résolution de l'ordre de 50 à 100 μm , ce qui correspond à 10 ou 5 paires de lignes par millimètre. Des calcifications de très petite taille sont détectables par cette technique. Comme la morphologie des microcalcifications est déterminante dans l'analyse, il faut commencer par réaliser un agrandissement afin de mieux apprécier leur morphologie. Il s'agit alors impérativement d'un agrandissement géométrique effectué en éloignant le sein du détecteur, et non un simple agrandissement par mise en œuvre de filtres de traitement d'image digitale, qui n'amélioreraient pas la résolution. A la suite de cet agrandissement géométrique, certaines microcalcifications peuvent être définitivement classées comme d'origine bénigne et ne requièrent pas d'investigations complémentaires. Lorsque l'analyse du cliché d'agrandissement des microcalcifications ne permet pas d'en confirmer la nature bénigne, la probabilité de malignité varie entre 7 et 90% selon leur morphologie et leur distribution. Afin de s'assurer du diagnostic, il faut alors impérativement réaliser un prélèvement tissulaire.


Ce n'est pas la nature biochimique des microcalcifications qui est déterminante pour la conclusion histologique (weddelithe, hydroxyapatite, phosphate de calcium), mais les caractéristiques du tissu dans lequel elles sont apparues. Il est donc nécessaire de prélever suffisamment de matière tissulaire avec les microcalcifications pour assurer un diagnostic histopathologique fiable. A ce titre, la macrobiopsie à l'aiguille assistée par le vide a maintenant remplacé la biopsie chirurgicale (fig. 7 ). Cette technique nécessite l'utilisation d'aiguilles de 11 à 8 Gauge (diamètre de 2,30, respectivement 3,26 millimètres) et atteint ainsi des valeurs prédictives positives et négatives proches de 100%. Les cancers sont exceptionnellement manqués avec la macrobiopsie (1,6% dans les séries les plus anciennes contre 2,6% pour les biopsies chirurgicales). Ces situations sont liées à des erreurs ou défaut de qualité du mode de prélèvement plus qu'à des limites de fiabilité de la technique macrobiopsique elle-même.



Figure 9
Cliché de contrôle en fin de procédure de macrobiopsie à l'aiguille assistée par le vide, sur une table de stéréotaxie. Le clip de repérage est bien visible au-dessus de l'aiguille. Ce cliché montre également que les microcalcifications ont été prélevées.

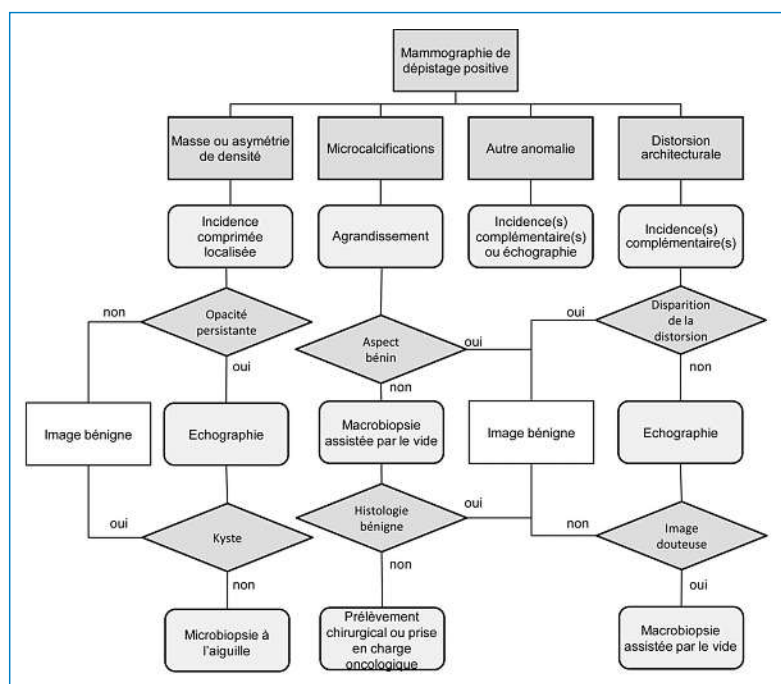




Figure 10
Diagramme de l'enchaînement adéquat des investigations devant être réalisées suite à la découverte d'une anomalie sur une mammographie de dépistage.

Les guidelines de la Société Européenne d'Imagerie du Sein recommandent de prélever plus de 50% des calcifications pour que la macrobiopsie soit représentative [4]. Une radiographie des prélèvements effectués doit être réalisée afin de démontrer la présence de ces microcalcifications (fig. 8 ). Une technique alternative consiste à comparer les clichés focalisés réalisés sur la table de stéréotaxie avant et après le prélèvement. Un clip radio-opaque est ensuite laissé en place dans la zone de prélèvement tissulaire avant de retirer l'aiguille de macrobiopsie (fig. 9 .

Les investigations s'arrêtent là si l'anatomopathologiste affirme la nature bénigne du tissu contenant les microcalcifications. Si le diagnostic histologique reste indéterminé (lésions à potentiel malin incertain B3 [5]), une biopsie chirurgicale doit être pratiquée après repérage stéréotaxique du clip. L'objectif est alors de prélever davantage de tissu. Enfin, si l'analyse histologique objective la présence d'un processus néoplasique mammaire, une prise en charge oncologique multidisciplinaire doit être instituée.


Investigations d'une distorsion architecturale

Comme pour une opacité ou une anomalie de densité, la réalité de l'image de distorsion architecturale doit tout d'abord être confirmée par des incidences mammographiques supplémentaires et éventuellement une échographie. Si le doute subsiste, un prélèvement tissulaire doit être effectué. Comme une distorsion architecturale ne correspond pas à une anomalie focalisée, le prélèvement doit être large. Il faut donc réaliser une macrobiopsie, soit sous contrôle stéréotaxique si l'anomalie n'est visible qu'en mammographie, soit sous contrôle échographique. Dans ce cas également, un clip est laissé en place.

Autres situations

Face à des anomalies plus rares, hors champ des masses, microcalcifications ou distorsions architecturales, les investigations complémentaires mammographiques ou échographiques seront ciblées en fonction du problème à investiguer. En aucun cas on ne réalisera d'IRM des seins en première intention après un dépistage positif.

Conclusion

La mammographie de dépistage est loin d'être un test de dépistage parfait. L'un de ses effets délétères le plus notable est la proportion importante de femmes inquiétées à tort par des résultats initiaux qui seront confirmés comme des faux positifs après bilan diagnostique. Néanmoins, il s'agit encore à l'heure actuelle de la technique de dépistage du cancer du sein la plus efficace. Afin de déterminer rapidement et sûrement la nature exacte de l'anomalie détectée, les femmes confrontées à la nécessité d'un bilan complémentaire doivent pouvoir bénéficier d'une prise en charge efficiente. La connaissance de l'enchaînement adéquat des investigations complémentaires (fig. 10 ) par le médecin traitant est un des éléments clés de cette prise en charge.

Correspondance:
Prof. Jean-Yves Meuwly
University hospital
Bugnon 46
CH-1011 Lausanne
[jean-yves.meuwly\[at\]chuv.ch](mailto:jean-yves.meuwly[at]chuv.ch)

Références

- 1 van Schoor G, Moss SM, Otten JD, Donders R, Paap E, den Heeten GJ, et al. Increasingly strong reduction in breast cancer mortality due to screening. *British journal of cancer*. 2011;104(6):910–4. Epub 2011/02/24.
- 2 Varela C, Karssemeijer N, Hendriks JH, Holland R. Use of prior mammograms in the classification of benign and malignant masses. *European journal of radiology*. 2005;56(2):248–55. Epub 2005/05/14.
- 3 Pisano ED, Fajardo LL, Caudry DJ, Sneige N, Frable WJ, Berg WA, et al. Fine-needle aspiration biopsy of nonpalpable breast lesions in a multi-center clinical trial: results from the radiologic diagnostic oncology group V. *Radiology*. 2001;219(3):785–92. Epub 2001/05/29.
- 4 Köchli O, Rageth J, Brun del Re R, Bürge M, Caduff R, Kinkel K, et al. Bildgesteuerte minimal-invasive Mammaeingriffe: Konsensusstatements für die Schweizerische Gesellschaft für Senologie (SGS) und die Arbeitsgruppe «Bildgesteuerte minimal-invasive Mammaeingriffe». *Senologie*. 2009;6(3):181–4.
- 5 Bianchi S, Caini S, Renne G, Cassano E, Ambrogetti D, Cattani MG, et al. Positive predictive value for malignancy on surgical excision of breast lesions of uncertain malignant potential (B3) diagnosed by stereotactic vacuum-assisted needle core biopsy (VANCB): a large multi-institutional study in Italy. *Breast*. 2011;20(3):264–70. Epub 2011/01/07.

CME www.smf-cme.ch

1. Une femme de 65 ans sans facteur de risque pour le cancer du sein vient d'effectuer une mammographie de dépistage. On y découvre un foyer de microcalcifications suspectes. Quelle est la bonne séquence des investigations à effectuer à la suite de cette mammographie?
 - A Une échographie focalisée, une microbiopsie puis une IRM des seins.
 - B Une échographie focalisée, une macrobiopsie puis une IRM des seins.
 - C Un agrandissement mammographique puis une microbiopsie échoguidée.
 - D Un agrandissement mammographique puis une macrobiopsie stéréotaxique.
 - E Un agrandissement mammographique puis une microbiopsie stéréotaxique.
2. Une asymétrie de densité a été identifiée sur l'incidence crânio-caudale de la mammographie de dépistage effectuée chez une femme de 51 ans. Quelle est la bonne séquence des investigations à effectuer à la suite de cette mammographie?
 - A Une échographie focalisée, une macrobiopsie puis éventuellement une IRM des seins.
 - B Un agrandissement mammographique, une macrobiopsie puis une IRM des seins.
 - C Un cliché comprimé localisé, puis éventuellement une microbiopsie échoguidée.
 - D Un cliché comprimé localisé, puis une macrobiopsie stéréotaxique sous échographie.
 - E Un cliché comprimé localisé, puis une échographie et éventuellement une microbiopsie.