

Ikterus und septischer Schock nach Thailandaufenthalt

Barbara Lienhardt^a, Christian Trachsel^b, Marco Maggiorini^a, Leonardo Aceto^c, Niels J. Rupp^d,
Christoph C. Ganter^a

^a Medizinische Intensivstation, UniversitätsSpital, Zürich

^b Medizinische Klinik, Spital Uster

^c Klinik für Infektiologie, UniversitätsSpital, Zürich

^d Institut für Klinische Pathologie, UniversitätsSpital, Zürich

Fallbeschreibung

Ein 50-jähriger Ferienrückkehrer aus Thailand wurde unmittelbar nach Ankunft am Flughafen Zürich wegen akuter AZ-Verschlechterung, Dyspnoe und Ikterus auf die Notfallstation des Spitals Uster gebracht. Fremdanamnese (der Patient war bereits bei Eintritt ins Spital stark bewusstseinsgestört) war der Patient bisher gesund und voll leistungsfähig. Vor der Abreise in Thailand schien der Patient aufgrund einer von ihm verfassten SMS noch beschwerdefrei gewesen zu sein.

Auf der Notfallstation präsentierte sich ein schockierter, hypoxämischer und somnolenter Patient (BD 85/49 mm Hg, Puls 139/min, periphere Sättigung 82% mit 2 Liter O₂ per Nasenbrille, GCS 9) mit einer Körpertemperatur von 38,1 °C. Nebst deutlichem Aszites imponierten ein generalisierter Ikterus sowie mehrere grossflächige Ekchymosen am Stamm und an den unteren Extremitäten. Der übrige Status war unauffällig. Die arterielle Blutgasanalyse ergab eine schwere Laktatazidose (pH 7,15, Laktat 18 mmol/l, BE -19,7 mmol/l, HCO₃ 10,1 mmol/l). Eine Hypoglykämie lag nicht vor. Im Blutbild zeigte sich eine leichte makrozytäre Anämie und eine Thrombozytopenie (113 × 10⁶/μl), welche zusammen mit den Befunden der Gerinnungsuntersuchung

(Quick 28%, D-Dimere 1,3 μg/ml, Fibrinogen 1,06 g/l) am ehesten zu einer disseminierten intravasalen Koagulopathie (DIC) passten. Die Cholestaseparameter und Transaminasen waren deutlich erhöht (Bilirubin 300 μmol/l, alkalische Phosphatase 211 U/l, ALAT 282 U/l, ASAT 277 U/l). Das Ammoniak betrug 205 μmol/l, das CRP 48 mg/l und das PCT 34 μg/l. Weiter lagen eine Niereninsuffizienz (Kreatinin 256 μmol/l, Harnstoff 9,0 mmol/l) und eine Rhabdomyolyse (CK 630 U/l) vor. Der Malaria-Schnelltest war negativ.

Der Patient verschlechterte sich neurologisch zunehmend, war respiratorisch insuffizient und musste bei Verdacht auf septischen Schock kurz nach Eintritt intubiert und mechanisch beatmet werden. Die Computertomographie von Thorax und Abdomen zeigte keinen Hinweis für einen Infektfokus, jedoch viel Aszites und eine Hepatosplenomegalie. Anhaltspunkte für eine Leberzirrhose bestanden nicht, Portal- und Milzvenen waren offen, die Milz war leicht vergrößert. Nach Entnahme von Blutkulturen und Gabe von 2 g Ceftriaxon (Rocephin[®]) wurde der Patient ins Universitätsspital Zürich verlegt. Eine Aszitespunktion wurde wegen der DIC nicht durchgeführt.

Der Patient entwickelte ein progredientes Multiorganversagen mit schwerem vasoplegem Schock und benötigte hohe Dosen an Vasopressoren (Noradrenalin bis 100 μg/min und Pitressin bis 0,04 E/min) sowie reichlich Volumen. Das erweiterte invasive hämodynamische Monitoring mittels PiCCO[®] zeigte einen hyperdynamischen Kreislauf ohne Hinweise für eine myokardiale Depression (CI 5,6 l/min/m², Cardiac Function Index 6,3/min). Bei unklarem Infektfokus wurde die antibiotische Therapie empirisch auf Piperazillin/Tazobactam (Tazobac[®]) gewechselt und eine kontinuierliche Hämodiafiltration begonnen. Der Patient blieb im schwersten therapierefraktären Schock und verstarb wenige Stunden nach Eintritt.

Als Ursache für den schweren septischen Schock konnte in den Blutkulturen *Vibrio vulnificus* kultiviert werden. Die Abklärungen des fulminanten Leberversagens ergaben eine akute Hepatitis B (HBs-Ag pos, HBV-DNS-PCR 760 000 IE/l). Die übrigen Hepatitisserologien sowie die EBV-, CMV- und HSV-Serologien waren negativ. Der Paracetamolspiegel war nicht erhöht.



In der Autopsie wurde eine mit kleinen Abszessen übersäte Leber gefunden (Abb. 1 ). Es bestanden Zeichen der portalen Hypertension sowie ausgedehnte Nekrosen mit Nachweis von HBs-Antigen (Abb. 2A-C ). Die Befunde sprachen für eine chronische Hepatitis B mit einem akuten Schub im Rahmen der Sepsis. Die eubakterielle Breitspektrum-PCR des Lebergewebes war nega-

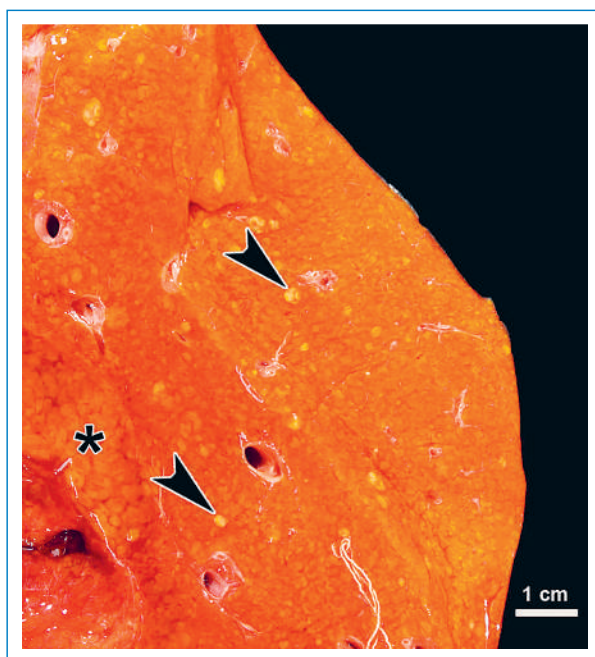

Abbildung 1
Makroskopisches Autopsiepräparat der Leber: Multiple kleine Abszesse (Pfeile) sowie ausgeprägte Nekrosen (Sternchen).

Die Autoren haben keine finanzielle Unterstützung und keine anderen Interessenskonflikte im Zusammenhang mit diesem Beitrag deklariert.

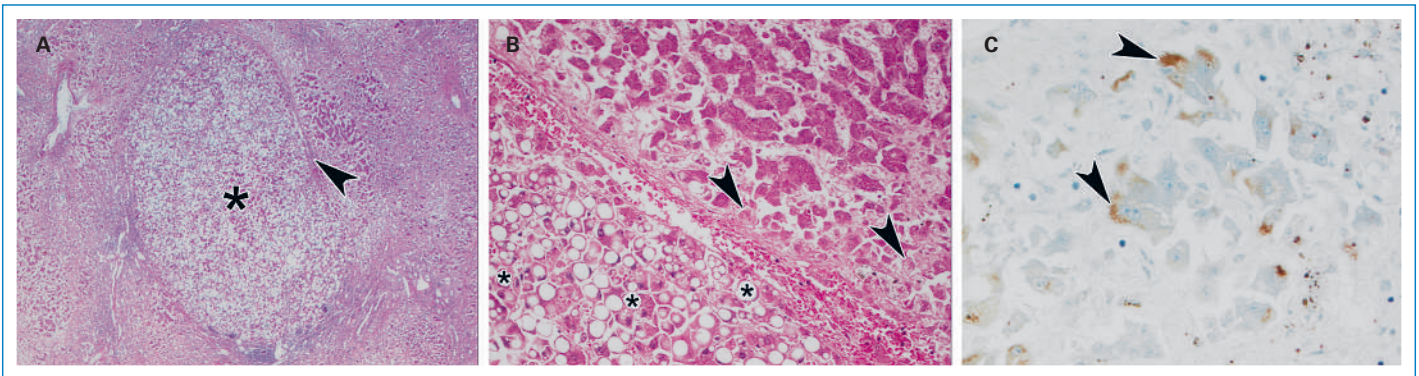


Abbildung 2

A Histopathologischer Schnitt der Leber (H&E, 40x): Steatose (Sternchen) und beginnende Fibrose (Pfeil).

B Histopathologischer Schnitt der Leber (H&E, 200x): Gemischtropfige, überwiegend makrovesikuläre Steatose (Sternchen). Frische Parenchymnekrose (Pfeile).

C Histopathologischer Schnitt der Leber (HBsAg, 500x): Zytoplasmatische immunohistochemische Expression von HBs-Antigen (Pfeile).

tiv, wobei zu erwähnen ist, dass diese Untersuchung an bereits fixiertem Lebergewebe erhebliche Limitationen aufweist. Eine Spezies-spezifische PCR stand für *Vibrio vulnificus* nicht zur Verfügung.

Kommentar

Vibrio vulnificus ist ein Gram-negatives Bakterium aus der Familie der Vibrionen und kommt gehäuft in warmen, küstennahen Gewässern vor [1]. *Vibrio vulnificus* kann Wundinfektionen, Diarrhoe und eine Sepsis verursachen und ist die häufigste Todesursache durch Schalentiere in den USA. Patienten mit Lebererkrankungen entwickeln typischerweise einen schweren Verlauf. Mehr als 90% der Patienten berichten, vor Krankheitsausbruch rohe Austern konsumiert zu haben.

Fische und Meeresfrüchte, insbesondere Austern, können bei warmen Wassertemperaturen während den Sommermonaten sehr hohe Mengen an *Vibrio vulnificus* enthalten. Die Infektion wird übertragen durch Einnahme von rohen oder ungenügend gekochten Meeresfrüchten oder Fischen und durch Konsumation von kontaminiertem Wasser. Offene Körperstellen wie kleine Verletzungen sind weitere typische Eintrittspforten [2–4]. Wundinfekte können auch bei bisher gesunden Patienten zu einer nekrotisierenden Fasziiitis mit hoher Letalität führen [4].

Die meisten Patienten entwickeln bereits nach zwei Tagen Inkubationszeit erste Symptome. Bei einer Sepsis durch *Vibrio vulnificus* treten typischerweise Fieber und gastrointestinale Beschwerden auf. In 50% der Fälle werden zerebrale Symptome beschrieben und ca. 30% entwickeln einen septischen Schock [2]. Hautläsionen sind bei einer Septikämie oft vorhanden und imponieren typischerweise als Cellulitis mit Ekchymosen und Bullae [1, 2, 4]. Wichtigste Risikofaktoren für einen schweren Verlauf sind chronische Lebererkrankung, Hämochromatose oder Immunsuppression mit einer Letalität von über 50% [1–3]. Der Grund für die hohe Mortalität bei chronischen Lebererkrankungen ist nicht klar. Als mögliche Erklärungen werden gestörte Phago-

zytoseaktivität und erhöhtes Serumeisen diskutiert. Letzteres wirkt auf *Vibrio vulnificus* wachstumsfördernd. Weitere prognostisch ungünstige Faktoren sind hohes Alter, Thrombozytopenie und ein ausgeprägter Hautbefall [1, 3].

Die antibiotische Therapie der Wahl ist Doxycyclin in Kombination mit einem Cephalosporin der dritten Generation (Ceftriaxon oder Cefotaxim), alternativ kann Levofloxacin eingesetzt werden [3].

Zusammenfassend litt der Patient an einem septischen Schock mit fulminantem Multiorganversagen aufgrund einer Infektion mit *Vibrio vulnificus*. Als typischer Risikofaktor hatte der Patient eine chronische Hepatitis B mit einem akuten Schub bei autopsisch nachgewiesener Leberfibrose. Es ist davon auszugehen, dass der Patient einige Tage vor Abreise in Thailand Meeresfrüchte konsumiert hat und möglicherweise bereits vor dem Abflug erste Erkrankungssymptome hatte. Aufgrund der hohen Mortalität einer Infektion mit *Vibrio vulnificus* sollten Patienten mit Risikokonstellation auf das Essen von rohen oder ungenügend gekochten Krustentieren, insbesondere Austern, verzichten.

Danksagung

Die Autoren danken Dr. med. P. Vogt, Institut Klinische Pathologie USZ, für die freundliche Überlassung der makropathologischen Abbildung.

Korrespondenz:

Dr. med. Christoph Ganter
Medizinische Intensivstation
UniversitätsSpital Zürich
Rämistrasse 100
CH-8091 Zürich
[christoph.ganter\[at\]usz.ch](mailto:christoph.ganter[at]usz.ch)

Literatur

- Matsumoto K, Ohsige K, Fujita N, Tomita Y, Mitsumizo S, Nakashima M, et al. Clinical features of *Vibrio vulnificus* infections in the coastal areas of the Ariake Sea, Japan. *J Infect Chemother*. 2010;16:272–9.
- Bross MH, Soch K, Morales R, Mitchell RB. *Vibrio vulnificus* infection: diagnosis and treatment. *Am Fam Physician*. 2007;76(4):539–44.
- Haq SM, Dayal HH. Chronic liver disease and consumption of raw oysters: a potentially lethal combination – a review of *vibrio vulnificus* septicemia. *Am J Gastroenterol*. 2005;100:1195–9.
- Blake PA, Merson MH, Weaver RE, Hollies DG, Heublein PC. Disease caused by a marine vibrio, clinical characteristics and epidemiology. *N Engl J Med*. 1979;4:300(1):1–5.