

# Otospongiose

## La cause la plus fréquente d'hypoacousie progressive de transmission chez l'adulte

Yves Brand<sup>a</sup>, Thomas Mantei<sup>a</sup>, Andreas Zehnder<sup>b</sup>, Daniel Bodmer<sup>a</sup>

<sup>a</sup> Hals-Nasen-Ohren-Klinik, Universitätsspital, Basel

<sup>b</sup> Hals-Nasen-Ohren-Praxis, Basel

### Quintessence

- L'otospongiose est une dystrophie osseuse de la capsule otique qui, en raison de la fixation de la platine de l'étrier, entraîne une hypoacousie de transmission.
- L'otospongiose est la cause la plus fréquente d'hypoacousie de transmission chez l'adulte.
- Des antécédents familiaux sont souvent présents. La maladie est transmise de manière autosomique dominante, avec une pénétrance variable. Les femmes sont deux fois plus touchées que les hommes.
- Les troubles liés à la perte auditive surviennent généralement durant la troisième décennie. Dans 70% des cas, l'atteinte est bilatérale.
- Le chirurgie de l'étrier est sûre et présente de très bons résultats en cas d'hypoacousie liée à une otospongiose. Les prothèses stapédiennes sont compatibles avec l'IRM.

### Introduction

L'hypoacousie est un problème fréquent dans la pratique clinique. Dans la plupart des cas, il s'agit d'une surdit  de transmission chez les personnes vieillissantes. Le traitement symptomatique disponible consiste en l'utilisation d'appareils auditifs ou, dans les cas les plus prononcés, d'un implant cochléaire.

Contrairement à l'hypoacousie de perception, il est possible, dans de nombreux cas d'hypoacousie de transmission, de traiter non seulement les symptômes de la maladie mais également les causes, grâce à une intervention destinée à améliorer l'audition. La différenciation entre hypoacousie de perception et hypoacousie de transmission est essentielle pour permettre au patient d'envisager un traitement causal. Par exemple, une intervention chirurgicale à faible risque permet de faire disparaître presque complètement une hypoacousie due à une otospongiose.

L'objectif de cet article est de discuter du bilan à réaliser chez les patients adultes atteints de troubles auditifs dans la pratique médicale générale. En se basant sur le tableau clinique de l'otospongiose, l'anamnèse et les résultats de l'examen clinique en cas d'hypoacousie sont décrits, et les examens complémentaires et le traitement par l'oto-rhino-laryngologiste sont expliqués.

### Anamnèse

#### Exemple de cas dans la pratique – anamnèse

Une patiente âgée de 59 ans consulte en raison d'une hypoacousie bilatérale progressant lentement depuis des années. Durant une grossesse, 24 ans auparavant, elle a remarqué pour la première fois une diminution de l'audition du côté droit. Au fil du temps, la perte auditive s'est accrue des deux côtés. Actuellement, le quotidien de la patiente est fortement perturbé en raison de son hypoacousie. Elle ne présente aucun antécédent familial de troubles auditifs et ne souffre d'aucun autre symptôme tel que vertige, acouphènes, otalgie ou otorrhée. A part cela, la patiente est en bonne santé, ne prend pas de médicaments et n'a pas eu recours à un appareil auditif.

L'anamnèse est un aspect important de l'évaluation d'un trouble auditif. Il est nécessaire de poser des questions ciblées sur chacun des 5 symptômes principaux d'une affection auriculaire: (1) hypoacousie, (2) étourdissements, (3) sécrétion, (4) douleurs et (5) grésillements (acouphènes). En outre, il est recommandé de préciser l'évolution dans le temps des symptômes et de se renseigner sur d'éventuels antécédents chirurgicaux et familiaux relatifs à des troubles auditifs. Jusqu'à 70% des patients atteints d'otospongiose se plaignent d'une diminution auditive bilatérale ayant commencé lentement au début de l'âge adulte, entraînant progressivement une perte significative de l'audition. Dans les cas typiques, il existe des antécédents familiaux et des parents ont bénéficié d'une intervention chirurgicale en raison d'une otospongiose. La perte progressive de l'audition est souvent le seul symptôme des patients; des acouphènes s'observent occasionnellement. Les femmes sont deux fois plus touchées par l'otospongiose que les hommes et une aggravation de l'hypoacousie suite à une grossesse n'est pas rare (les œstrogènes stimulent les ostéocytes). Un traumatisme au niveau de l'oreille moyenne ou une otite récidivante est atypique dans le cadre d'une otospongiose.

### Examens pratiqués au cabinet de médecine générale

#### Exemple de cas dans la pratique – résultats des examens

L'otoscopie de la patiente présentée ci-dessus montre, de chaque côté, un tympan non irrité,



Yves Brand

Les auteurs ne déclarent aucun soutien financier ni d'autre conflit d'intérêt en relation avec cet article.

intact et différencié. L'épreuve de Valsalva est positive des deux côtés. Le test au diapason révèle une épreuve de Weber indifférente, alors que l'épreuve de Rinne est négative des deux côtés.

L'otoscopie et le test au diapason sont des examens simples et rapides, permettant de distinguer l'hypoacousie de perception de l'hypoacousie de transmission.

L'épreuve de Rinne compare le volume sonore subjectif transmis par conduction aérienne par rapport à celui transmis par conduction osseuse. Le diapason est placé sur la mastoïde et, en le tenant à 2–3 cm du pavillon de l'oreille du même côté, le volume sonore de la conduction osseuse est comparé à celui de la conduction aérienne. En cas d'audition normale ou en cas d'hypoacousie

de perception, le niveau sonore est perçu de manière plus importante devant l'oreille et l'épreuve de Rinne est positive. En revanche, si le niveau sonore est perçu de manière plus forte au niveau de la mastoïde, il s'agit probablement d'une hypoacousie de transmission et l'épreuve de Rinne est négative.

L'épreuve de Rinne n'est négative que si l'hypoacousie de transmission est supérieure à 25 dB dans la gamme de fréquence du diapason.

Lors de l'épreuve de Weber, le diapason est placé au milieu du front du patient. En cas de perte auditive symétrique comme en cas d'audition normale bilatérale, l'épreuve de Weber est généralement indifférente: le son est perçu au centre. En cas d'hypoacousie de transmission, le son est latéralisé du côté de l'oreille présentant la moins bonne audition. A l'inverse, s'il s'agit d'une hypoacousie de perception, le son est latéralisé du côté de l'oreille présentant la meilleure audition.

En cas d'otospongiose, la transmission du son est généralement perturbée. Ainsi, dans l'épreuve de Weber, le son est latéralisé du côté de l'oreille la plus touchée et l'épreuve de Rinne est en principe négative.

L'otoscopie permet d'exclure rapidement les causes fréquentes d'une diminution auditive telles qu'accumulation de cérumen, otite externe, otite moyenne ou épanchement auriculaire. En cas d'otospongiose, l'otoscopie ne présente aucune particularité et sert à exclure d'autres

**En cas d'otospongiose, la transmission est généralement perturbée**

causes. Lors d'une microscopie de l'oreille, il convient de vérifier le fonctionnement de la trompe d'Eustache au moyen de l'épreuve de Valsalva. Un bruit de souffle au travers du tympan lors de l'épreuve de Valsalva suggère une perforation tympanique, qui peut elle-même être à l'origine d'une diminution de l'audition.

## Quels sont les autres examens diagnostiques nécessaires?

### Exemple de cas dans la pratique – bilan chez l'ORL

Le tympanogramme de la patiente ne montre aucune anomalie des deux côtés. Quel que soit le côté, le réflexe stapédien ne se déclenche pas, ni de manière homolatérale, ni de manière controlatérale. L'audiogramme tonal révèle une hypoacousie de transmission bilatérale, accentuée pour les sons graves (à droite plus qu'à gauche), accompagnée d'une encoche de Carhart bilatérale.

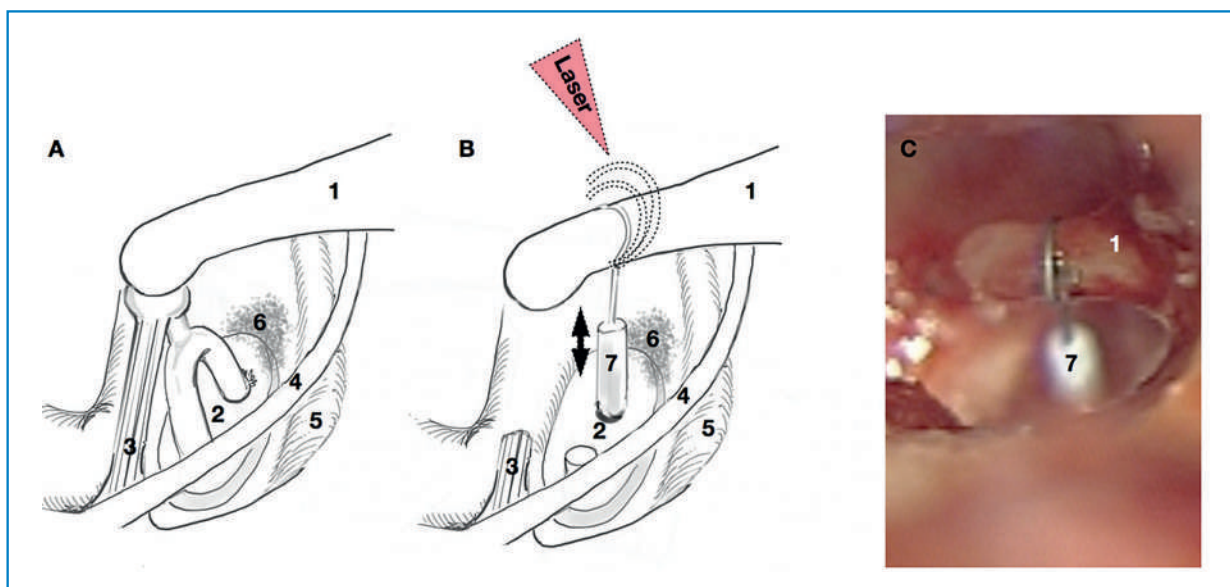
Lorsque le médecin traitant a constaté une hypoacousie, il convient de procéder à des examens complémentaires et d'orienter le patient vers un oto-rhino-laryngologiste si une otospongiose est suspectée et si les plaintes du patient le justifient.

L'audiogramme tonal permet de mieux quantifier la perte auditive. Contrairement au test au diapason, des sons purs sont testés dans différentes gammes de fréquence. Les sons sont présentés au patient aussi bien par l'intermédiaire d'un casque pour vérifier la conduction aérienne, qu'au moyen d'un vibreur placé sur la mastoïde ou sur le front pour vérifier la conduction osseuse. Ainsi, la conduction aérienne et la conduction osseuse peuvent être examinées en fonction des fréquences. Le dysfonctionnement de la transmission peut aller jusqu'à 40 dB et est, en général, plus marqué dans les fréquences graves. La composante de la perception est typiquement causée par la dégradation de la résonance de l'oreille moyenne, en particulier aux alentours de 2 kHz

**La tympanométrie reflète la mobilité du tympan et donne des indications sur les rapports de pression dans l'oreille moyenne**

et elle est appelée encoche de Carhart. Après la mise en place réussie d'une prothèse stapédienne, l'hypoacousie de transmission ainsi que l'hypoacousie de perception s'améliorent au niveau de l'encoche de Carhart. Chez environ 10% des patients atteints d'otospongiose survient un trouble isolé de la perception, appelé otospongiose de la capsule.

La tympanométrie, associée à la recherche des réflexes stapédiens, est une composante essentielle du bilan approfondi d'un patient avec suspicion d'otospongiose. La tympanométrie reflète la mobilité du tympan et donne des indications sur les rapports de pression dans l'oreille moyenne. En cas d'otospongiose, le tympanogramme ne présente aucune particularité. La recherche des réflexes stapédiens est une mesure efficace pour évaluer la mobilité de l'étrier. Pour ce faire, on transmet à une oreille des sons de volume élevé, ce qui conduit à une contraction réflexe des deux muscles stapédiens. Cette contraction entraîne le raidissement de la chaîne



**Figure 1**

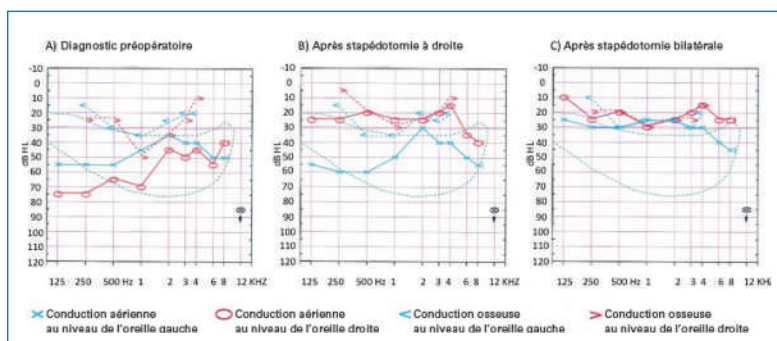
Exemple de cas dans la pratique – intervention chirurgicale: la patiente a opté pour une prothèse stapédienne et nous avons réalisé une stapédotomie à droite et, un an plus tard, une stapédotomie à gauche. Le croquis montre de manière schématique le principe de l'opération (A et B modifié d'après: Flint PW, et al. Cummings Otolaryngology Head and Neck Surgery, 5th ed., vol. 2. Mosby;2010:2032. © Elsevier, 2010. Reproduction avec l'aimable permission de l'éditeur).

**A** Un foyer otospongieux entraîne la fixation de la platine de l'étrier et l'énergie sonore ne peut plus être transmise complètement à l'oreille interne.

**B** Grâce à l'excision de la suprastructure de l'étrier et à la mise en place d'une prothèse stapédienne, l'énergie sonore peut désormais atteindre à nouveau l'oreille interne. L'énergie du laser permet de modifier la forme de la prothèse, qui se fixe ainsi à l'enclume.

**C** Image peropératoire après insertion de la prothèse stapédienne.

1 = enclume; 2 = étrier; 3 = tendon stapédien; 4 = corde du tympan; 5 = nerf facial; 6 = foyer otospongieux; 7 = prothèse stapédienne.



**Figure 2**

Exemple de cas dans la pratique – évolution postopératoire: après la deuxième intervention, la patiente fait état d'une bonne audition, sans troubles otologiques tels que vertiges ou acouphènes. L'audiogramme tonal indiquait une hypoacousie de transmission préopératoire bilatérale accentuée pour les sons graves (à droite plus qu'à gauche), avec une encoche de Carhart des deux côtés. Grâce à la stapédotomie, la patiente a recouvré complètement l'audition des deux côtés.

**A** On observe une hypoacousie de transmission préopératoire bilatérale accentuée pour les sons graves avec formation d'un creux au niveau de la transmission osseuse à 1 kHz des deux côtés.

**B** La stapédotomie à droite a permis de supprimer l'hypoacousie de transmission à droite.

**C** Après une stapédotomie bilatérale, on constate une acousie normale correspondant à l'âge de la patiente.

des osselets, limitant ainsi la mobilité du tympan, ce qui peut être mesuré par tympanométrie. En cas d'otospongiose, la mobilité de l'étrier est typiquement réduite et le réflexe stapédien ne peut donc pas être déclenché.

Une audiométrie vocale peut également être réalisée. Contrairement à l'audiométrie tonale, ce ne sont pas des sons purs, mais des mots d'une à deux syllabes qui

sont transmis au patient à différents volumes par le biais d'un casque. Ce procédé reflète mieux les situations d'écoute auxquelles le patient est confronté au quotidien que l'audiométrie tonale.

Une imagerie du rocher par tomographie assistée par ordinateur ou une IRM du neurocrâne ne sont en général pas indiquées et présentent un intérêt uniquement dans certains cas particuliers pour éclaircir le diagnostic différentiel. La tomographie assistée par ordinateur permet de visualiser les foyers otospongieux actifs, facilitant ainsi le diagnostic. L'examen IRM, en revanche, n'est ni utile ni pertinent pour l'établissement du diagnostic et sert uniquement à exclure, dans certains cas, un trouble auditif rétrocochléaire, tel que le neurinome de l'acoustique.

## L'otospongiose

L'otospongiose désigne une dystrophie osseuse localisée au niveau de la capsule otique. Dans la plupart des cas, elle se manifeste au niveau de la partie antérieure de la fenêtre ovale et entraîne une hypoacousie de transmission progressive par fixation de la platine de l'étrier. Les dystrophies osseuses peuvent toutefois toucher non seulement la platine de l'étrier, mais également la cochlée, et provoquer ainsi un trouble de la transmission isolé.

La prévalence d'une otospongiose cliniquement manifeste parmi les caucasiens est de 0,4% de la population totale, 5–9% de tous les patients présentant une perte auditive et 18–22% des patients atteints d'hypoacousie de transmission. L'otospongiose est la cause la plus fré-

quente d'une hypoacousie de transmission progressive chez l'adulte. La maladie touche plus rarement les populations noire et asiatique (prévalence 0,03–0,1%) [1]. La perte auditive progressive due à une otospongiose est souvent bilatérale et débute la plupart du temps entre la troisième et la cinquième décennie. Les femmes sont deux fois plus touchées que les hommes. L'étiologie de l'otospongiose n'est pas encore complètement élucidée et elle dépend probablement de facteurs multiples. La littérature scientifique cite des facteurs génétiques, infectieux, auto-immuns, hormonaux et d'autres facteurs comme causes de la maladie. Il est intéressant de constater que l'otospongiose ne touche que les êtres humains et que le processus de remodelage osseux ne concerne que le rocher [2].

Dans la plupart des cas, le diagnostic peut être établi en se basant sur l'anamnèse, l'audiométrie tonale et la tympanométrie avec mesure des réflexes stapédiens. Une hypoacousie accentuée pour les sons graves, avec l'encoche de Carhart typique sur l'audiogramme tonal, ainsi que des réflexes stapédiens inexistantes suggèrent l'existence d'une otospongiose, lorsque les antécédents familiaux sont positifs et que l'anamnèse ne relève aucun traumatisme et aucune inflammation récidivante.

Au cours de l'intervention chirurgicale, il faut toutefois exclure d'autres troubles de la transmission tels que la fixation de la tête du marteau et vérifier la fixation de la platine de l'étrier avant la mise en place d'une prothèse stapédienne.

### Options thérapeutiques

En principe, trois options thérapeutiques sont envisageables: aucun traitement, intervention chirurgicale, ou recours à un appareil auditif.

Le comportement passif est justifié si le handicap causé par la perte auditive est peu important ou si le patient ne souhaite ni une intervention chirurgicale ni un dispositif auditif.

La mise en place d'une prothèse stapédienne est une intervention sûre et peu risquée, qui permet de supprimer la cause de l'hypoacousie de transmission due à la fixation de la platine de l'étrier. L'intervention peut se dérouler sous anesthésie locale ou générale et dure une petite heure. Le airbonegap (différence entre la conduction aérienne et la conduction osseuse) de l'audiogramme tonal doit être d'au moins 25 dB pour justifier une intervention chirurgicale. En règle générale, l'épreuve de Rinne doit être négative au niveau de l'oreille à opérer. Il est possible d'utiliser un laser au CO<sub>2</sub> pour minimiser le traumatisme en ouvrant l'oreille interne sans contact au moment de la perforation de la platine de l'étrier. Des études cliniques montrent que, comparée à la stapédotomie classique, la stapédotomie au laser entraîne moins de lésions au niveau de l'oreille interne et moins de troubles vestibulaires [3]. La surdité postopératoire constitue le risque le plus redouté de l'intervention chirurgicale. Cependant, ce risque est inférieur à 1%. Des vertiges passagers peuvent survenir à la suite de l'opération, alors que des vertiges prolongés ne s'observent que rarement. L'opération peut améliorer des acouphènes préexistants, mais des acouphènes peuvent également survenir après l'intervention. En raison de la traction exercée sur la corde du tympan, une dysgueusie s'observe dans environ 9% des cas, mais elle disparaît souvent avec le temps.

---

#### Correspondance:

Dr Yves Brand  
Hals-Nasen-Ohren-Klinik  
Universitätsspital Basel  
Petersgraben 4  
CH-4031 Basel  
[Brandy\[at\]juhbs.ch](mailto:Brandy[at]juhbs.ch)

---

#### Références

- 1 Ealy M, Smith RJ. Otosclerosis. *Adv Otorhinolaryngol.* 2011;70:122–9.
- 2 Tamas K, Istvan S. Etiopathogenesis of otosclerosis. *Eur Arch Otorhinolaryngol.* 2010;267:1337–49.
- 3 Albers AE, Wangner W, Stölzel K, Schönfeld U, Jovanovic S. Lasterstapedotomie. *HNO.* 2011;59:1093–102.