

# Une sacro-iliite septique inhabituelle


Fabienne Chevaux<sup>a</sup>, Jean Dudler<sup>b</sup>, Bertrand Yersin<sup>c</sup>

<sup>a</sup> Département de médecine interne, Centre Hospitalier Universitaire Vaudois

<sup>b</sup> Service de rhumatologie, Centre Hospitalier Universitaire Vaudois

<sup>c</sup> Service des urgences, Centre Hospitalier Universitaire Vaudois

## Présentation du cas

Un étudiant de 20 ans en excellente santé se présente aux urgences de l'hôpital en raison d'une aggravation rapide sur les trois derniers jours d'importantes douleurs inflammatoires au niveau de la fesse droite apparues depuis plusieurs semaines, malgré une antalgie maximale de paracétamol, anti-inflammatoires non stéroïdiens et tramadol. Il n'a pas noté de traumatisme, de fièvre, de frissons ou de lésion cutanée, et n'a pas eu d'infiltration ou d'injection sous-cutanée. L'anamnèse personnelle – y compris pour la consommation de stupéfiant – et familiale est vierge, notamment pour des déficits immunologiques ou une pathologie rhumatologique. A l'examen clinique, il n'existe aucune lésion cutanée, ni des tissus mous dans la région glutéale. La douleur est reproductible à la mobilisation de l'articulation sacro-iliaque droite avec un signe du psoas droit positif. Le reste du status est dans la norme. Les examens de laboratoire mettent en évidence une discrète leucocytose à 11,1 G/l avec une protéine C-réactive à 102 mg/l (norme <10) et une vitesse de sédimentation à 14 mm/h. Le dépistage VIH est négatif. Les radiographies standards du bassin et des hanches étant dans les limites de la norme, on réalise une imagerie par résonance magnétique du pelvis qui révèle des signes de sacro-iliite droite active avec un léger œdème médullaire sous-chondral et des minimes érosions osseuses, mais surtout une synovite floride de l'articulation sacro-iliaque avec une extension vers le muscle ilio-psoas droit et le long de la seconde racine nerveuse sacrée (fig. 1 ). Les lésions ne sont pas collectées et considérées comme non ponctionnables. Un traitement empirique d'amoxicilline et acide clavu-

lanique intraveineux est débuté pour une arthrite septique. Les hémocultures prélevées avant antibiothérapie révèlent dans une bouteille anaérobie sur six bouteilles un *Staphylococcus lugdunensis* sensible à tous les antibiotiques testés, en particulier aux pénicillines, érythromycine, fluoroquinolones, rifampicine, acide fusidique et vancomycine.

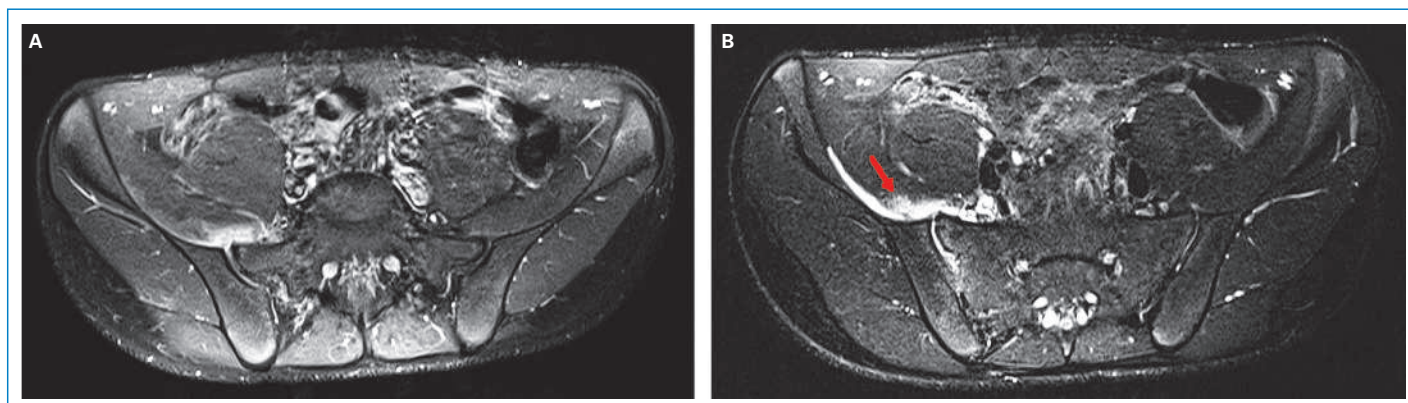
## Evolution

Une bactériémie à *Staphylococcus lugdunensis* pouvant causer une endocardite, une échocardiographie trans-thoracique est réalisée et se révèle dans les limites de la norme. La bactériémie initiale est restée isolée, sans autre foyer clinique, et est attribuée à la sacro-iliite septique. L'évolution clinique et paraclinique est favorable après deux semaines d'antibiothérapie intraveineuse d'amoxicilline et acide clavulanique, puis deux autres semaines de traitement per os par levofloxacine et rifampicine.

## Discussion

*Staphylococcus lugdunensis* est un staphylocoque dit blanc, coagulase négative, qui possède un facteur agglutinant le confondant parfois avec un *Staphylococcus aureus* [1]. Il fait partie de la flore commensale cutanée, en particulier au niveau inguinal et périnéal, et est responsable d'infections cutanées ou des tissus mous, d'endocardites sur valves natives ou prothétiques, ou encore d'infections de matériel prothétique [2–3]. Les bactéri-

Les auteurs ne déclarent aucun soutien financier ni d'autre conflit d'intérêt en relation avec cet article.



**Figure 1**

Résonance magnétique du pelvis, coupes transversales.

A Signal T1.

B Signal T2. Œdème de l'articulation sacro-iliaque droite avec extension vers le muscle ilio-psoas (flèche).

mies à staphylocoques coagulase négative sont souvent décrites comme le fait d'une contamination lors du prélèvement. Cependant, face à une bactériémie à *Staphylococcus lugdunensis*, la recherche d'endocardite reste recommandée, l'évolution pouvant être extrêmement sévère, sans que les facteurs de virulence du germe ne soient complètement élucidés. Dans une série rétrospective zurichoise, une endocardite était diagnostiquée dans 46% des bactériémies à *S. lugdunensis*, avec une mortalité de 23% [4].

Ce cas illustre une arthrite septique chez un homme sain, sans facteur de risque, par un germe rare mais potentiellement virulent. Devant un tableau clinique sévère et en présence d'un staphylocoque coagulase négative, il vaut la peine de chercher à identifier le *Staphylococcus lugdunensis* pour traiter adéquatement la pathologie et éviter des complications graves.

#### Remerciements

Nous remercions le Dr N. Theumann pour l'interprétation de l'IRM et la Dr T. Dang pour la correction du manuscrit.

#### Correspondance:

Dr Fabienne Chevaux  
Service de médecine interne,  
Département de médecine interne  
Centre Hospitalier Universitaire Vaudois  
Rue du Bugnon 46  
CH-1011 Lausanne  
[fabienne.chevaux\[at\]chuv.ch](mailto:fabienne.chevaux[at]chuv.ch)

#### Références

- 1 Freney J, Brun Y, Bes M, Meugnier H, Grimont F, Grimont PA, et al. *Staphylococcus lugdunensis* sp. nov. and *Staphylococcus schleiferi* sp. nov., two species from human clinical specimens. *Int J Syst Bacteriol*. 1988;38:168-72.
- 2 Van der Mee-Marquet N, Achard A, Mereghetti L, Danton A, Minier M, Quentin R. *Staphylococcus lugdunensis* infections: high frequency of inguinal area carriage. *J Clin Microbiol*. 2003;41:1404-9.
- 3 Frank KL, del Pozo JL, Patel R. From clinical microbiology to infection pathogenesis: how daring to be different works for *Staphylococcus lugdunensis*. *Clin Microbiol Rev*. 2008;21:111-33.
- 4 Zinkernagel AS, Zinkernagel MS, Elzi MV, Genoni M, Gubler R, Zbinden N, et al. Significance of *Staphylococcus lugdunensis* bacteraemia: report of 28 cases and review of the literature. *Infection*. 2008;36:314-21.