

# Isoniazid-Intoxikation unter präventiver Therapie

Christian Murer, Adrian Siegel, Markus Vogt  
Zuger Kantonsspital, Baar

## Fallbeschreibung

Ein 47-jähriger Patient leidet unter einer in den letzten Monaten vermehrt aktiv gewordenen Psoriasis-Spondylarthritis. Aufgrund des bisher ungenügenden Ansprechens auf nichtsteroidale Antirheumatika, einer Unverträglichkeit auf Methotrexat und der Schubsituation, welche mit peroralen Steroiden kuptiert werden konnte, war eine Therapie mit dem TNF-Blocker Etanercept geplant. In den Abklärungen vor Therapieeinleitung zeigte sich ein hoch-positiver Interferon Gamma Release Assay (QuantiFERON®-TB-Gold-In-Tube-Test). Bei unauffälligem Röntgen-Thorax sowie fehlenden anamnestischen Hinweisen einer Tuberkulose wurde durch den behandelnden Rheumatologen eine Präventivtherapie mit 300 mg Isoniazid (INH) pro Tag begonnen.

Der Patient wurde sieben Wochen nach Beginn der Therapie notfallmässig hospitalisiert. Fremdanamnestisch war der Patient seit 8 Stunden zunehmend desorientiert und apathisch, entwickelte dann generalisierte Krämpfe und verlor das Bewusstsein. Mittels Durchsicht der Medikamentenschachteln und Befragung der Angehörigen bestand kein Hinweis für eine akzidentelle oder suizidale Intoxikation mit Medikamenten oder Drogen. Jedoch ist beim Patienten ein chronischer Alkoholabusus bekannt mit täglicher Einnahme von 4 bis 6 dl Wein sowie 0,5 bis 1 dl hochprozentigem Alkohol.

In der klinischen Untersuchung zeigte sich ein auf Schmerzreize prompt reagierender Patient (GCS 10), welcher afebril (T 35,7°) und kreislaufstabil (BD 170/70 mm Hg, Puls 86/min) war. Es imponierten ein erhöhter Tonus, Rigor, eine Hyperreflexie und konjugierte, leicht sakkadierte Pendelbewegungen der Augen, kein Meningismus. Der Patient hatte eingenässt und ein Zungenbiss war ersichtlich, ansonsten unauffällige kardiopulmonale und abdominale Untersuchung. Laborchemisch fand sich eine normochrome, normozytäre Anämie mit einem Hämoglobinwert von 82 g/l (Referenz 135–175 g/l), ein Kreatinin von 158 µmol/l (Referenz <104 µmol/l), Äthylalkohol von 0,4 Promille (Referenz <0,1 Promille). Elektrolyte und Glukose lagen im Normbereich. Entzündungs- und Leberparameter waren nicht erhöht, der Drogenschnelltest im Urin negativ. In der venösen Blutgasanalyse fand sich ein normwertiger pH von 7,43 (Referenz 7,35–7,45). Weiter zeigte sich ein klarer farbloser Liquor ohne Pleozytose mit einer Zellzahl von 3/µl (Referenz <5/µl), normwertiger Glukose von 3,4 mmol/l (Referenz 2,7–4,2 mmol/l), Protein gesamt von 485 mg/l (Referenz 150–450 mg/l), Laktat von 3,2 mmol/l (Referenz 0,6–2,2 mmol/l), kein Nachweis von Mikroorganismen in der Gramfärbung.

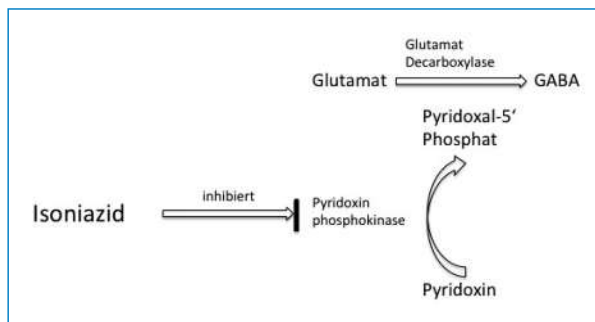
Im nativen Schädel-CT konnten keine Pathologien dargestellt werden.

Während der klinischen Untersuchung traten intermittierend Streckkrämpfe auf, welche mit intravenös verabreichtem Midazolam nicht zu durchbrechen waren. Auf eine Intubation konnte aufgrund der kurzen Dauer der Krampfanfälle und stabiler respiratorischer Situation verzichtet werden. Ein notfallmässig durchgeführtes interiktales EEG zeigte keine pathologischen Veränderungen. Der Patient wurde in der Folge auf der Intensivstation überwacht und bei postulierter INH-Intoxikation mit Pyridoxin (Vitamin B<sub>6</sub>) substituiert. Einige Stunden später kam es zum vollständigen Sistieren der Krämpfe, und der Patient war zu allen drei Qualitäten adäquat orientiert. Der Patient gab nach Erlangen des Bewusstseins glaubhaft an, nur die verschriebene tägliche Dosis von INH eingenommen zu haben. Die Einnahme von anderen Medikamenten oder Drogen wurde verneint, ebenso eine Zunahme des Alkoholkonsums. Es erfolgte eine mehrtägige komplikationslose Überwachung, die neurologische Untersuchung war stets unauffällig. Auf eine Weiterführung der Therapie mit INH wurde verzichtet.

## Diskussion

INH wird aufgrund der interferierenden Wirkung bei der mykobakteriellen Zellwandsynthese als Tuberkulostatikum eingesetzt. Der Spitzenspiegel nach oraler Einnahme wird nach 1 bis 2 Stunden erreicht. INH wird in der Leber acetyliert und anschliessend über die Niere durch glomeruläre Filtration ausgeschieden. Die Halbwertszeit ist abhängig vom Acetylierungstyp und kann bis zu 6 Stunden dauern. Als schwere Nebenwirkungen einer INH-Therapie können eine Hepatitis sowie eine Beinrächigung des peripheren und zentralen Nervensystems auftreten. Die periphere Neuritis kann sich mit Parästhesien, Muskelschwäche und Verlust der Sehnenreflexe äussern, ebenso ist eine Neuritis und Atrophie des Nervus opticus möglich. Zentralnervöse Nebenwirkungen sind Kopfschmerzen, Schlafstörungen und Psychosen. Toxisch kann bereits die Einnahme von 1,5 g INH wirken, Krampfanfälle werden bei 35 bis 40 mg/kg Körpergewicht beschrieben. Eine Ingestion von 80 bis 150 mg/kg führt zu schweren Krampfanfällen, und die Mortalität steigt ohne adäquate Therapie rapid an [1, 2]. Als klassische Trias der Isoniazidintoxikation gelten therapierefraktäre zerebrale Krampfanfälle, eine metabolische Azidose und Koma. Die Pathophysiologie der zerebralen Krampfanfälle lässt sich aus der Inhibierung der

Die Autoren haben keine finanzielle Unterstützung und keine anderen Interessenskonflikte im Zusammenhang mit diesem Beitrag deklariert.



**Abbildung 1**

Mechanismus der Inaktivierung von Pyridoxal-5'-Phosphat mit resultierender verminderter GABA-Synthese (modifiziert nach [7]).

Pyridoxin-Phosphokinase durch INH erklären. Durch diesen Vorgang wird die Umwandlung von Pyridoxin in Pyridoxal-5'-Phosphat verhindert, welches als Kofaktor bei der Umwandlung von Glutamat in  $\gamma$ -Aminobuttersäure (GABA) benötigt wird. Zudem wird bei der Gabe grosser Mengen INH eine signifikant erhöhte Urinexkretion von Pyridoxin beschrieben [1, 2]. Somit resultieren ein erniedrigter Spiegel des inhibitorisch wirkenden Neurotransmitters GABA und ein relativ erhöhter Spiegel vom exzitatorisch wirkenden Glutamat. Durch dieses Ungleichgewicht entstehen zerebrale Krampfanfälle [1]. Die metabolische Azidose ist wahrscheinlich durch eine exzessive Produktion von Laktat im Rahmen der Krampfanfälle bedingt [2].

Zur Behandlung einer INH-Intoxikation soll aufgrund oben beschriebener Mechanismen Pyridoxin verabreicht werden. Falls die Ingestionsdosis unbekannt ist, wird empfohlen, 5 g Pyridoxin intravenös zu verabreichen. Bei bekannter Ingestionsmenge soll eine äquivalente Dosis verabreicht werden (1 g Pyridoxin je 1 g eingenommenes INH) [3]. Daneben sind unterstützende Massnahmen wie Sicherung der Atemwege und in Absprache mit einem toxikologischen Zentrum eine Magenspülung sowie die Verabreichung von Aktivkohle indiziert. Als effektivste antikonvulsive Therapie hat sich Diazepam herausgestellt, was wahrscheinlich auf einen Anstieg des GABA-Spiegels zurückzuführen ist [3].

Unser Patient hat sich mit dem klinischen Bild einer INH-Intoxikation präsentiert, das nach Verabreichung von Pyridoxin reversibel war. Ein Alkoholentzugsanfall ist differenzialdiagnostisch denkbar, scheint jedoch bei nicht verändertem Alkoholkonsum (fremd- und eigenanamnestisch evaluiert) unwahrscheinlich. Der INH-Spiegel, der zirka 12 Stunden nach Beginn der Symptome abgenommen wurde, war mit 0,1 mg/l nicht erhöht (Referenz Spitzenspiegel, ca. 2 h nach Einnahme: 3–6 mg/l, Talspiegel: 0,1–1,0 mg/l). Aufgrund der verspäteten Ab-

nahme und des unklaren Acetylierungstyps ist dieser Wert nur eingeschränkt verwertbar. Bekannt ist, dass Schwangerschaft, Karzinom, Urämie, Alkoholismus und chronische Lebererkrankungen mit einem subklinischen Pyridoxinmangel einhergehen [4]. Unser Patient litt unter chronischem Alkoholabusus und hat keine Substitution mit Pyridoxin erhalten. So lag der Serumwert des Vitamin-B<sub>6</sub>-Metaboliten, Pyridoxal-5'-Phosphat, mit 36 nmol/l (Referenz 35–110 nmol/l) im unteren Normbereich. Nach unseren Recherchen sind in der englischen Literatur nur wenige Fälle bekannt, wo es unter einer präventiven Therapie mit INH zu einem zerebralen Krampfanfall gekommen ist [4–6]. Erstaunlich in unserem Fall ist die geringe Menge intravenös verabreichten Pyridoxins (300 mg), welche zu einem Sistieren des neurologischen Zustandsbildes führte. So wurde jedoch bei einem Patienten mit dialysepflichtiger Niereninsuffizienz bereits bei einer kleineren peroralen Dosis eine Durchbrechung des zerebralen Krampfereignisses beobachtet [4]. Dadurch stellt sich die Frage, ob im Falle einer INH-Intoxikation nach Einnahme von niedrigen Dosen INH (präventive Therapie) eine Behandlung mit äquivalent niedrig dosiertem Pyridoxin ebenfalls erfolgreich sein kann. Bei Patienten mit möglichem subklinischen Pyridoxinmangel soll unter einer INH-Therapie unbedingt eine Prophylaxe mit Pyridoxin erfolgen. Unser Fallbericht illustriert, dass auch unter präventiver INH-Dosis eine Intoxikation auftreten kann. Dies im Kontext einer zunehmenden Inzidenz der Tuberkulose und damit auch einer Zunahme von präventiv und therapeutisch verabreichtem INH.

#### Korrespondenz:

Dr. med. Christian Murer  
Zuger Kantonsspital  
Landhausstrasse 11  
CH-6340 Baar  
[christian.murer\[at\]zgks.ch](mailto:christian.murer[at]zgks.ch)

#### Literatur

- Graf J, Scheffold N, Radunz W, Cyran J. Intoxikation mit Isoniazid. *Dtsch Med Wochenschr.* 2007;132:25–7.
- Alvarez FG, Guntupalli KK. Isoniazid overdose: four case reports and review of the literature. *Intensive Care Med.* 1995;21:641–4.
- Wason S, Lacouture PG, Lovejoy FH (Jr). Single high-dose pyridoxine treatment for isoniazid overdose. *JAMA.* 1981;246:1102–4.
- Asnis DS, Bhat JG, Melchert AF. Reversible seizures an mental status changes in a dialysis patient on isoniazid preventive therapy. *Ann Pharmacother.* 1993;27:444–6.
- Martinjak-Dvorsek I, Gorjup V, Horvat M, Noc M. Akute isoniazid neurotoxicity during preventive therapy. *Crit Care Med.* 2000;28:567–8.
- Tajender V, Saluja J. INH induced status epilepticus: response to pyridoxine. *Indian J Chest Dis Allied Sci.* 2006;48(3):205–6.
- Shah BR, Lucchesi M. *Atlas of pediatric Emergency Medicine.* New York: McGraw Hill; 2006.