Weiss wie Schnee …

Andrea Esslinger[a, b], Joachim Koppenberg[b, c], Donat Marugg[a]
[a] Medizinische Klinik und Intensivstation, Spital Oberengadin, Samedan
[b] Schweizerische Rettungsflugwacht
[c] Abteilung für Anästhesiologie, Spital Unterengadin, Scuol

Fallbeschreibung

Ein 16-jähriger Skitourengänger wird auf 2800 m ü.M. von einer Lawine mitgerissen. Er überlebt 9 Stunden ganz verschüttet in Rechtsseitenlage mit einer kleinen Atemhöhle. Mittels Helikopter-Nachteinsatz kann der bewusstlose Patient geortet und mit minimaler Kreislauffunktion und Spontanatmung geborgen werden. Er wird primär in das nächstgelegene Regionalspital mit einer Intensivstation geflogen.

Klinischer Status bei Eintritt

Initiale Messungen bei Spitaleintritt: Körperkerntemperatur in der Blase 22,9 °C (Hypothermie-Stadium III–IV), GCS 7 (A2 = Augen öffnen: auf Schmerzreiz; V2 = verbale Kommunikation: unverständliche Laute; M3 = motorische Reaktion: Beugesynergismen auf Schmerzreiz). Agitiertes Verhalten. Mydriatische, auf Licht nicht reagierende Pupillen, rechts entrundet. Blutdruck zunächst nicht messbar, 45 Minuten später 80/50 mm Hg, Puls 70/min mit multiplen VES. Zentralisierter Kreislauf. Atemfrequenz 25/min, SpO_2 zunächst nicht messbar, 60 Minuten später mittels Non-Rebreather-Maske mit 15 l O_2/min ca. 80%. Zum Teil blutig tingierter Schaumpilz vor dem Mund. Lunge auskultatorisch unauffällig.

Laboruntersuchungen bei Eintritt

Natrium, Kalium, Kreatinin, Glukose und CRP im Normbereich. CK 1163 U/l. Erhöhte Leberwerte und LDH. Leukozyten 18 000/mm³, Hämoglobin 169 g/l, INR maximal 1,32, PTT und Fibrinogen im Normbereich.

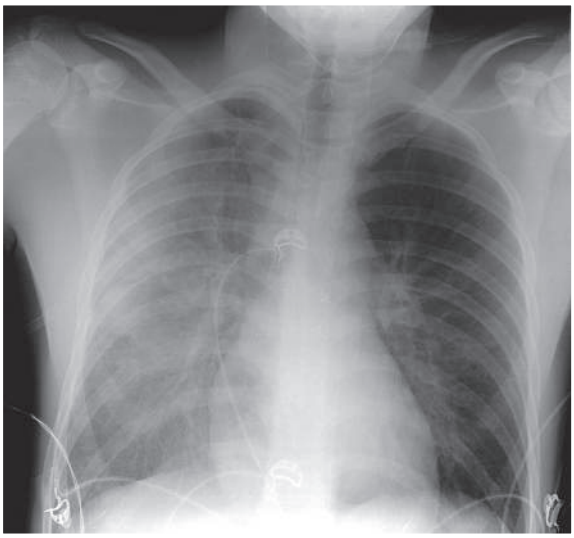

Abbildung 1
Thorax-Röntgenbild a-p 10 Stunden nach Lawinenunfall.

Venöse Blutgasanalyse bei Eintritt (nicht Temperatur-korrigiert)
PH 7,06, pCO_2 12,7 kPa, pO_2 bei einem FiO_2 von 1,0 3,38 kPa, Bikarbonat 15,4 mmol/l, BE –9,7 mmol/l, gemessene O_2-Sättigung 28%, Laktat 4,3 mmol/l.

EKG (bei einer Körperkerntemperatur von 32 °C)

Sinustachykardie, Frequenz 107/min, Rechtslage ($S_I S_{II}$-S_{III}-Typ), unauffällige Repolarisation. Bei der kontinuierlichen Monitorisierung vereinzelte kurze selbstlimitierende Kammertachykardien.

Thorax-Röntgenbild liegend, 10 Stunden nach Eintritt (Abb. 1)

Homogene Verschattung v.a. der ganzen rechten Lunge und prominente, unscharf abgrenzbare Gefässhili.

Verlauf

Bei Spontanatmung erfolgt beim sehr agitierten Patienten keine Intubation. Intermittierend blutig tingierter Schaum vor dem Mund. Einlage eines venösen Femoraliskatheters und eines DK. Aktive externe (Warmluftdecke) und interne Aufwärmung (erwärmte Ringer-Laktat-Infusionen). Nach 5 Stunden Anstieg der Körperkerntemperatur auf 35,9 °C und kardiopulmonale Stabilisierung (Puls 110/min, Blutdruck 90/40 mm Hg, Atemfrequenz 18/min). Auskultatorisch feinblasige Rasselgeräusche rechts basal. Der Patient wurde wach und allseits orientiert (GCS 15) mit einer retrograden Amnesie für die Lawinenverschüttung. Analgesie intravenös mit Metamizol und Paracetamol. Nach Gabe von 10 mg Furosemid i.v. Zunahme der initial spärlichen Diurese auf 400 ml/h. Im liegenden Thorax-Röntgenbild 37 Stunden nach Eintritt fast vollständige Regredienz der Lungenverschattung (Abb. 2). SpO_2 96% mittels Non-Rebreather-Maske mit 15 l O_2/min und Normalisierung des pH in der Blutgasanalyse.

Diskussion

Der Patient erlitt während seiner Ganzverschüttung in der Lawine in Rechtsseitenlage (der ganze Kopf war im Schnee begraben und nur die linke Hand ragte zwischen Schneeplatten hervor) ein v.a. rechtsseitiges Lungenödem. Die Verschüttungsdauer betrug ca. 9 Stunden.

Die Autoren haben keine finanzielle Unterstützung und keine anderen Interessenskonflikte im Zusammenhang mit diesem Beitrag deklariert.

Abbildung 2
Thorax-Röntgenbild a-p 45 Stunden nach Lawinenunfall.

Gemäss Statistik des Schweizerischen Lawinen-Forschungsinstituts, das die Lawinenunfälle seit 1936 lückenlos dokumentiert, beträgt die Sterblichkeit der Ganzverschütteten mindestens 50%, und nur 3% überleben länger als 130 Minuten.

Differentialdiagnostisch kommen beim beschriebenen Lungenödem grundsätzlich eine Aspiration von Schnee und/oder Mageninhalt, eine neurogene Ursache, ein Höhenlungenödem oder eine kardiale Ätiologie in Frage. Trotz wahrscheinlich multifaktorieller Ätiologie war die Ursache bei unserem Patienten jedoch am ehesten die Aspiration von geschmolzenem Schnee in die rechte Lunge entsprechend der Schwerkraft bei der mehrstündigen fixierten Rechtsseitenlage in der Lawine mit konsekutiver Anschoppung von eiweissreicher Plasmaflüssigkeit im Alveolarraum, wie beim Ertrinken im Süsswasser. Dabei kommt es durch das im Vergleich zum Blut hypotone Süsswasser zu einem Wash-out des Surfactant und zum Austritt von eiweissreicher Flüssigkeit in die Alveolen, evtl. mit Ausbildung von Atelektasen. Vermischt mit Luft kann der beobachtete Schaumpilz vor Mund und Nase auftreten. Eine höhen- und asphyxiebedingte inhomogene hypoxische Vasokonstriktion sowie Sympathikus-Aktivierung bei Stress und Kälte kann zudem zu einer regional unterschiedlichen pulmonalen Hyper- und Hypoperfusion mit kapillärer Permeabilitätsstörung («stress injury» des kapillären Endothels) und Flüssigkeitsaustritt in das Interstitium führen. Bei länger dauernder Hypoxie kommt auch die alveoläre Flüssigkeitsclearence durch die energieabhängige Na/K-Pumpe zum Erliegen. Derartige pathogenetische Mechanismen werden z.T. auch bei der Entstehung des Höhenlungenödems postuliert. Eine sich entwickelnde Linksherzinsuffizienz könnte die Ausbildung des Lungenödems zusätzlich begünstigt haben. Die Symptomtrias Hypoxie, Hyperkapnie und Hypothermie, das sogenannte «Triple-H-Syndrom», tritt typischerweise bei Lawinenverschütteten auf [1] und bewirkt ebenfalls einen Anstieg des pulmonal-arteriellen Druckes. Autoptische Untersuchungen von Lawinenopfern [2] zeigten durchwegs ausgeprägte alveoläre Lungenödeme mit Blutungen bei gleichzeitiger Rechtsherzdilatation.

Eine Takotsubo-Kardiomyopathie, eine Aspiration von Magensaft, eine Lungenkontusion mit -blutung sowie eine neurogene oder infektiöse Ursache waren wegen der raschen Regredienz nach i.v.-Gabe von 10 mg Furosemid nach Aufwärmung und Reoxygenierung bzw. der Einseitigkeit des Auftretens sehr unwahrscheinlich. Die nicht temperaturkorrigierten Blutgase, die initial wegen der schweren Hypotonie nur venös bestimmt werden konnten, zeigten bei Eintritt eine schwerste respiratorische Globalinsuffizienz mit schwerer kombinierter respiratorischer, hyperchlorämischer und laktatbedingter Azidose. Unter der Aufwärmung bei spontaner Hyperventilation und Stabilisierung des Kreislaufes kam es rasch zu einer Verbesserung der Blutgase. In der Literatur findet sich eine Beschreibung eines rechtsbetonten Lungenödems bei einem geretteten Lawinenopfer [3], als dessen hauptsächlichste Ursache die Entwicklung eines hydrostatischen Druckgradienten zwischen Lungen-Kapillaren und -Alveolen mit konsekutiver intraalveolärer Transsudation postuliert wurde. Auch hier konnte bei Spitaleintritt ein besonders grosser, rosa gefärbter Schaumpilz vor dem Mund festgestellt werden. Bei der Dokumentation eines überlebenden Lawinenopfers mit einer akzidentiellen Hypothermie von 13,7 °C [4] wurde schaumiges, blutig tingiertes Sekret beschrieben, das nach der Intubation durch den Endotrachealtubus herausströmte. Dies weist auch in diesem Fall auf ein Lungenödem mit «capillary leak» hin. Da Letzteres meist kurz vor dem Tod manifest werden dürfte, wurden bei überlebenden Lawinenopfern bisher nur sehr selten solche Lungenödeme beschrieben. Therapeutisch sollten der pulmonal-arterielle Druck gesenkt und der intraalveoläre Druck erhöht werden, was durch eine ausreichende Oxygenierung und Überdruck-Beatmung mit PEEP erreicht werden kann. Bei unserem Patienten mit noch vorhandener Spontanatmung war eine maschinelle Beatmung jedoch nicht notwendig.

Korrespondenz:
Dr. med. Donat Marugg
Chefarzt medizinische Klinik und Intensivstation
Spital Oberengadin
CH-7503 Samedan
marugg.donat[at]spital.net

Literatur

1 Brugger H, Paal P, Hohlrieder M, Sumann G. Medizinische Aspekte zum Lawinenunfall. Notfall Rettungsmed. 2008;11:505–13.
2 Stalsberg H, Albretsen C, Gilbert M, Kearney M, Moestue E, Nordrum I, et al. Mechanism of death in avalanche victims. Virchows Archiv A Pathol Anat. 1989;414(5):415–22.
3 Schmid F. The pathogenesis of pulmonary edema after being buried by an avalanche. Schweiz Med Wochenschr. 1981;111(39):1441–5.
4 Gilbert M, Busund R, Skagseth A, Nilsen P, Solbo J. Resuscitation from accidental hypothermia of 13.7 °C with circulatory arrest. Lancet. 2000;355:375–6.