

Hungry-bone-Syndrom



Patric Schlegel^a, Robert Thomann^a, Jean-Pierre Barras^b, Ronald A. Schoenenberger^a


^a Medizinische Klinik, Bürgerspital, Solothurn

^b Chirurgie, Bürgerspital, Solothurn

Fallbeschreibung

Eine 65-jährige Patientin wurde uns vom Hausarzt zur Abklärung eines seit 15 Jahren bekannten primären Hyperparathyroidismus zugewiesen, der bislang asymptomatisch gewesen und konservativ behandelt worden war. In den letzten Monaten waren nun progrediente Arthralgien in beiden Händen und Füßen aufgetreten, zudem klagte die Patientin über Knie-, Hüft- und Rückenschmerzen sowie eine allgemeine Kraftlosigkeit. In der klinischen Untersuchung fiel eine druckdolente Schwellung am linken Mittelfinger ohne Rötung oder Überwärmung auf, zudem bestand eine Kraftminderung bei der Hüftflexion beidseits. Im Labor fanden sich eine Hyperkalzämie mit einem ionisierten Kalzium von 1,44 mmol/l (Referenzwert 1,1–1,3 mmol/l), eine Hypophosphatämie von 0,44 mmol/l (Referenzwert 0,81–1,49 mmol/l) und ein stark erhöhter Parathormonspiegel von 172 pmol/l (Referenzwert 1,6–9,3 pmol/l). Der Vitamin-D-Spiegel war unmessbar tief (Referenzwert >20 µg/l). Die übrigen Laborwerte lagen im Normbereich.

Im konventionellen Röntgenbild fand sich eine grosse Osteolyse in der Mittelphalanx des linken Mittelfingers, die radiallyseitig zu einer Kortikalisdestruktion geführt hatte. Das Röntgenbild der rechten Hand zeigte Osteolysen in den Endphalangen von Finger IV und V (Abb. 1 ). Die Läsionen waren typisch für einen Hyperparathyroidismus. Bei der Osteolyse im linken Mittelfinger kam differentialdiagnostisch aber auch eine ossäre Metastase eines unbekanntes Primärtumors in Frage, weswegen dort eine Biopsie durchgeführt wurde [3]. Histologisch zeigte sich ein sogenannter «brauner Tumor», eine für primären Hyperparathyroidismus typische Osteitis fibrosa cystica (Abb. 2 ). Als weitere Folge des Hyperparathyroidismus fand sich in der Dual-Energy-X-ray-Absorptiometrie (DEXA) eine stark verminderte Knochendichte. Damit war die Indikation für eine operative Therapie des Hyperparathyroidismus gegeben [4]. Die präoperative Lokalisationsdiagnostik ergab widersprüchliche Resultate, so dass eine chirurgische Exploration unumgänglich war. Die intraoperative Darstellung der Nebenschilddrüsen war schwierig, und initial konnten sie weder an der üblichen Lokalisation noch retrosternal gefunden werden. Aufgrund widersprüchlicher Resultate in der präoperativen Bildgebung bezüglich Lokalisation und Dignität wurde in dieser Situation eine linksseitige Hemithyroidektomie durchgeführt. In der Schnellschnittuntersuchung des Resektats konnte keine Nebenschilddrüse gefunden werden. Deshalb wurde auch der rechte Schilddrüsenlappen entfernt und eine erneute Exploration durchgeführt. Dabei wurde im Me-

diastinum im Bereich des Thymus ein Knoten gefunden und reseziert. Histologisch konnte dieser Knoten als Nebenschilddrüsenadenom identifiziert werden (Abb. 3 ). Zudem fand sich im Unterpol des resezierten rechten Schilddrüsenlappens ein zweites, intrathyroidal gelegenes Nebenschilddrüsenadenom. Der Abfall des intraoperativ gemessenen Parathormonspiegels auf 4,8 pmol/l (im Referenzbereich) bestätigte indirekt die erfolgreiche Resektion. Malignitätszeichen fanden sich in der histologischen Untersuchung nicht.

Postoperativ traten eine schwere Hypokalzämie, Hypophosphatämie und Hypomagnesiämie auf. Der Nadir der drei Elektrolyte wurde am zehnten postoperativen Tag mit einem ionisierten Kalzium von 0,63 mmol/l (Referenzwert 1,1–1,3 mmol/l) erreicht. Klinisch manifestierte sich die Hypokalzämie durch eine Auslösbarkeit des Trousseau-Zeichens und Auftreten von Muskelkrämpfen. Unter intravenöser Gabe von Kalzium, Phosphat und Magnesium sowie Verabreichung von 1,25-(OH)₂-Vitamin-D erholten sich die Serumelektrolyte langsam, und die Patientin konnte am 26. postoperativen Tag mit einer peroralen Kalzium- und 1,25-(OH)₂-Vitamin-D-Substitution nach Hause entlassen werden. Doch auch in der weiteren Nachbetreuung blieb der Serumkalziumspiegel instabil. Zwei Monate postoperativ, noch immer unter oraler Kalzium- und 1,25-(OH)₂-Vitamin-D-Substitution, erfolgte wegen schwerer symptomatischer Hypokalzämie mit allgemeiner Adynamie und Beinschwäche eine erneute stationäre Einweisung. Im Labor zeigten sich eine Hypokalzämie von 0,66 mmol/l (Referenzwert 1,1–1,3 mmol/l), eine Hyperphosphatämie von 2,19 mmol/l (Referenzwert 0,8–1,45 mmol/l) und eine Hypomagnesiämie von 0,63 mmol/l (Referenzwert 0,74–1,03 mmol/l). Erst nach einer erneuten intravenösen Kalzium- und Magnesiumsubstitution in Kombination mit peroraler 1,25-(OH)₂-Vitamin-D-Gabe konnte die Patientin wieder nach Hause entlassen werden. Auch im weiteren Verlauf blieb die Patientin abhängig von einer oralen Kalzium- und 1,25-(OH)₂-Vitamin-D-Substitution. Parathormonspiegel unterhalb der Nachweisgrenze 8 und 15 Monate nach der Operation bestätigten einen persistierenden Hypoparathyroidismus. Es ist anzunehmen, dass sich die Nebenschilddrüsenfunktion nicht erholen wird und die Patientin für eine Normalisierung ihres Serumkalziums auf eine lebenslange Substitution mit Kalzium und 1,25-(OH)₂-Vitamin-D angewiesen sein wird. Nun, unter adäquater Substitution, ist sie in einem guten Allgemeinzustand, und ihre Symptome wie auch ihre Knochendichte haben sich stark verbessert.

Die Autoren haben keine finanzielle Unterstützung und keine anderen Interessenskonflikte im Zusammenhang mit diesem Beitrag deklariert.

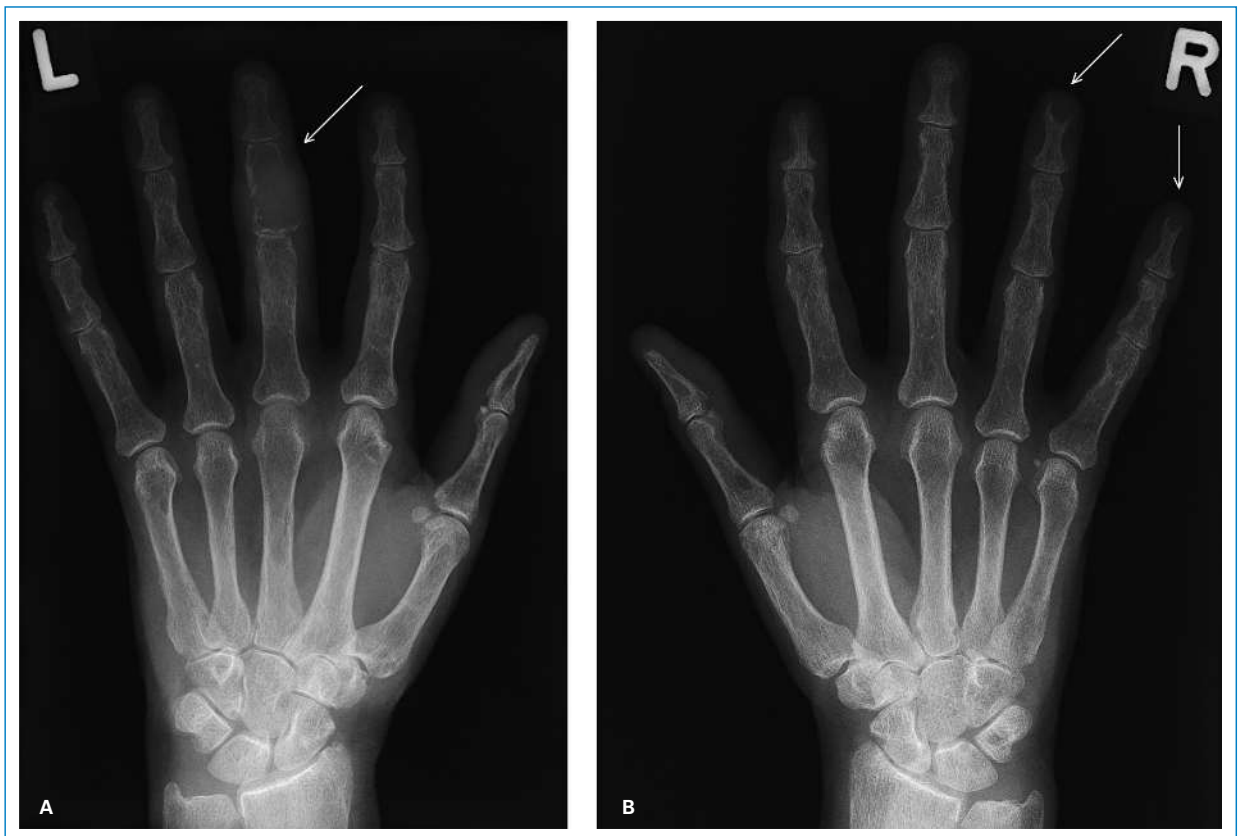

Abbildung 1

Röntgenbilder der Hände.

A Linke Hand mit osteolytischer Läsion (Pfeil) in der Mittelphalanx des dritten Fingers mit radialeitiger Kortikalisdestruktion.

B Rechte Hand mit Akroosteolysen in den Endphalangen des 4. und 5. Fingers (Pfeile).

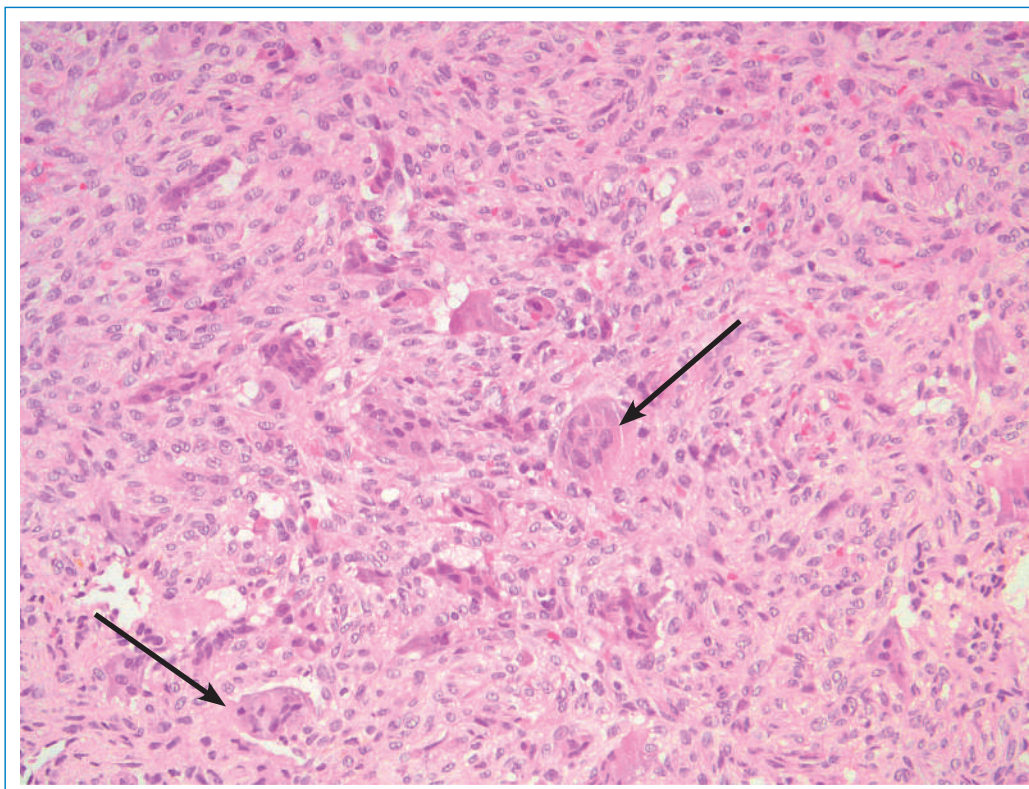


Abbildung 2

Mikroskopischer Aspekt des sogenannten «braunen Tumors» (Osteitis fibrosa cystica) aus histologisch blanden Spindelzellen und mehrkernigen Riesenzellen (Pfeile) (Hämalaun-Eosin-Färbung).

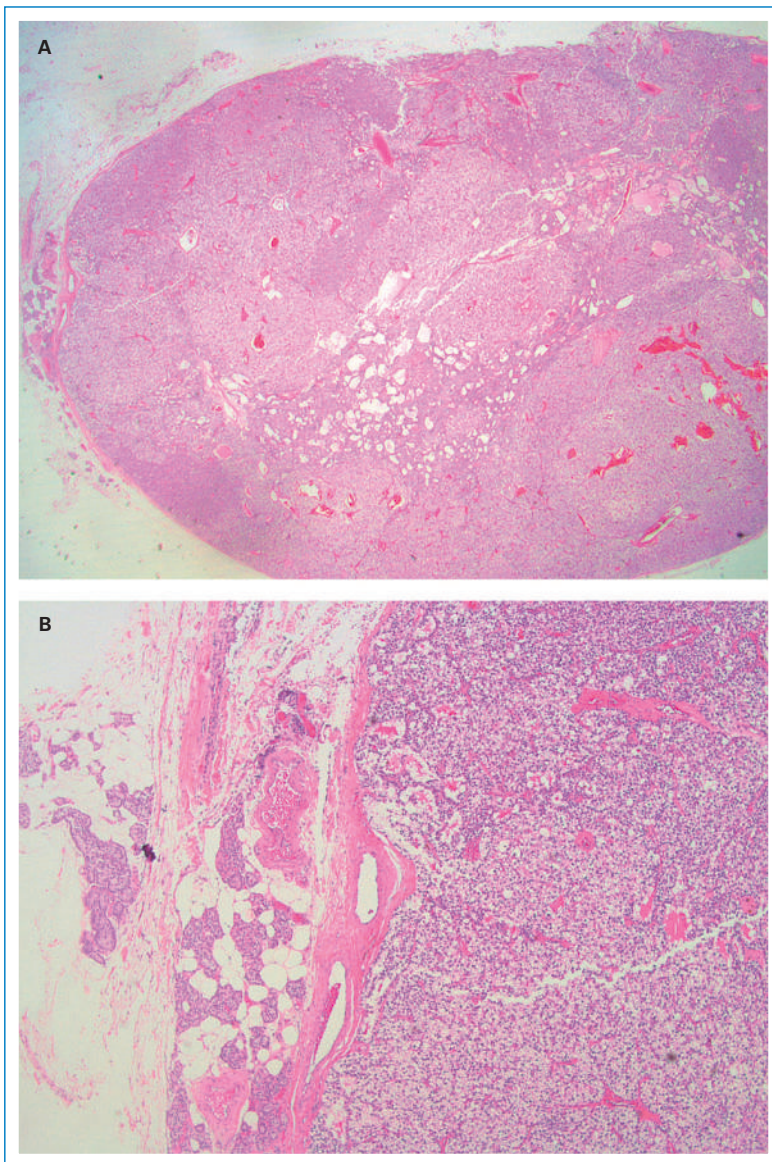


Abbildung 3
Mikroskopischer Aspekt des parathyrmisch gelegenen Nebenschilddrüsenadenoms (Hämalaun-Eosin-Färbung).
A Übersichtsvergrößerung (2,5er Objektiv). **B** Mittelstarke Vergrößerung (10er Objektiv).

Kommentar

Der postoperative Verlauf bei unserer Patientin wurde kompliziert durch eine schwere und prolongierte Hypokalzämie. Bei chirurgisch behandelten Patienten mit primärem Hyperparathyroidismus ist das Auftreten einer postoperativen Hypokalzämie häufig. Für den Abfall des Serumkalziums ist primär ein Hypoparathyroidismus verantwortlich, der durch eine Unterfunktion der verbleibenden Nebenschilddrüsen verursacht wird und durch das operative Trauma, eine transiente Ischämie oder eine langandauernde hyperkalzämische Suppression des nichtadenomatösen Nebenschilddrüsenparenchyms zustande kommt. In der Regel ist die postoperative Hypokalzämie von vorübergehender Natur, denn die verbleibenden Nebenschilddrüsen erholen sich normalerweise auch nach langandauernder Suppression innerhalb einer Woche. Manchmal jedoch tritt eine schwere und pro-

longierte Hypokalzämie auf, wie es bei unserer Patientin der Fall war. Zusammen mit einem hohen Bedarf an Kalzium und 1,25-(OH)₂-Vitamin-D entsprach diese Konstellation einer Kombination aus einem persistierenden Hypoparathyroidismus und einem Hungry-bone-Syndrom. Das sogenannte Hungry-bone-Syndrom zeigt sich bei Patienten, die durch eine chronisch erhöhte Knochenresorption Knochenmanifestationen des primären Hyperparathyroidismus entwickelt haben [5]. Die resultierende Hypokalzämie kommt dabei durch eine akute Umkehr des Nettoausstroms von Kalzium aus dem Knochen ins Blut zustande, die nach dem plötzlichen Abfall des Parathormonspiegels auftritt. Die resultierende Nettobewegung von Kalzium, Phosphat und Magnesium aus dem Blut in den Knochen führt zu entsprechend tiefen Serumelektrolytspiegeln [5]. Das Fehlen klar definierter Kriterien für die Diagnose eines Hungry-bone-Syndroms macht ein Abschätzen der wahren Inzidenz schwierig. Es wird jedoch angenommen, dass es nach Parathyroidektomien wegen primärem Hyperparathyroidismus bei 5–20% der Fälle auftritt [5]. Für die klinischen Zeichen ist in erster Linie die Hypokalzämie verantwortlich, daneben spielen auch die Hypophosphatämie und Hypomagnesiämie eine Rolle. Es treten Tetanie und Krampfanfälle auf, selten können sich auch Rhythmusstörungen und eine akute Herzinsuffizienz entwickeln. Der Tiefstwert des Serumkalziums wird typischerweise 2 bis 4 Tage postoperativ erreicht, die Dauer der Hypokalzämie ist variabel und kann mehrere Monate betragen. Das Management besteht aus einer Substitution mit Kalzium und Magnesium sowie engmaschigen Kontrollen. Ausser bei schwerer Hypophosphatämie wird auf eine Gabe von Phosphat in der Regel verzichtet, weil das zugeführte Phosphat zusammen mit Kalzium Komplexe bildet und zu einer weiteren Verminderung des Serumkalziums führen kann. Weil ein gleichzeitiger Vitamin-D-Mangel bei Patienten mit primärem Hyperparathyroidismus häufig ist, wird auch eine Gabe von 1,25-(OH)₂-Vitamin-D empfohlen.

Danksagung

Wir danken dem Departement für Radiologie des Bürgerspitals Solothurn für die freundliche Bereitstellung der Röntgenbilder und den Pathologen Dr. med. Michael Moschopoulos und Dr. med. Hans-Peter Oehen für die histopathologischen Bilder.

Korrespondenz:

Dr. Patric Schlegel
Bürgerspital Solothurn
Schöngrünstrasse 42
CH-4500 Solothurn
[Patricschlegel\[at\]sunrise.ch](mailto:Patricschlegel[at]sunrise.ch)

Literatur

- 1 Silverberg SJ, Bilezikian JP. Evaluation and management of primary hyperparathyroidism. *J Clin Endocrinol Metab.* 1996;81(6):2036–40.
- 2 Rubin MR, Bilezikian JP, McMahon DJ, Jacobs T, Shane E, Siris E, et al. *J Clin Endocrinol Metab.* 2008;93(9):3462–70.
- 3 Meydan N, Barutca S, Guney E, Boylu S, Savk O, Culhaci N, et al. Brown tumors mimicking bone metastases. *J Natl Med Assoc.* 2006;98(6):950–3.
- 4 Udelsman R, Pasiaka JL, Sturgeon C, Young JEM, Clark OH. Surgery for asymptomatic primary hyperparathyroidism: proceedings of the third international workshop. *J Clin Endocrinol Metab.* 2009;94(2):366–72.
- 5 Brasier AR, Nussbaum SR. Hungry bone syndrome: clinical and biochemical predictors of its occurrence after parathyroid surgery. *Am J Med.* 1988;84(4):654–60.