Thrombose veineuse plantaire: une localisation rare et atypique de thrombose

Pietro Amantea
FMH Angiologie, Angiopraxis, Wohlen

- Les thromboses veineuses plantaires constituent une cause rare de douleurs du pied.
- Elles font partie des thromboses atypiques et peuvent être la manifestation d'une maladie systémique ou d'un syndrome paranéoplasique.

Introduction

Les thromboses veineuses plantaires sont rares par rapport aux thromboses veineuses de la jambe et elles sont par conséquent comptées parmi les thromboses de localisation atypique.
L'incidence exacte n'est pas connue car d'une part, les douleurs de la plante des pieds sont souvent en premier lieu attribuées à une cause musculo-squelettique et d'autre part, les thromboses veineuses plantaires sont rares et le plus souvent découvertes fortuitement, particulièrement lorsqu'elles surviennent de manière isolée, sans atteinte des autres veines profondes ou superficielles, comme dans le cas présenté ci-dessous. Le diagnostic peut être posé par échographie duplex ou imagerie par résonance magnétique (IRM). En cas de mise en évidence d'une thrombose veineuse plantaire, il convient de songer à un trouble de la coagulation ou à une autre maladie sous-jacente, particulièrement à une néoplasie.

Tableau 1. Examens complémentaires destinés à clarifier la cause de la thrombose.

Examen	Résultat
Bilan de thrombophilie	Sans particularité
Numération sanguine différentielle, statut urinaire	Sans particularité
Examen gynécologique	Sans particularité
Gastroscopie	Sans particularité
Coloscopie	Petit polype sessile, dysplasie épithéliale de bas grade histologique
Echographie thyroïdienne	Goitre multinodulaire
Scintigraphie thyroïdienne	Pas de nodules froids
Analyses rhumatologiques / immunologie	Pas d'auto-anticorps
Echographie abdominale	Sans particularité
Radiographie thoracique	Pas d'anomalie cardiaque et pulmonaire

Pietro Amantea

L'auteur ne déclare aucun soutien financier ni d'autre conflit d'intérêt en relation avec cet article.

Présentation de cas

Une patiente de 68 ans se présente chez le médecin de famille en septembre 2009 en raison de gonflements des deux pieds de survenue aiguë. A l'anamnèse, la patiente a déclaré n'avoir fait aucun effort physique important et n'avoir subi aucun traumatisme dans un passé récent. Par ailleurs, l'anamnèse systématique était sans particularité. Compte-tenu de la présence de douleurs et de gonflements isolés au niveau des pieds, qui ont fait soupçonner un processus inflammatoire, un examen de tomographie par résonance magnétique (TRM) a été réalisé. Un processus inflammatoire au niveau des ligaments, des articulations et des tendons a pu être exclu, mais l'examen a révélé des thromboses au niveau des veines plantaires des deux pieds. Une échographie duplex couleur des veines des jambes a été prescrite à la patiente et cet examen a confirmé les thromboses (fig. 1). Les autres veines profondes ainsi que le réseau veineux superficiel étaient sans particularité à l'échographie, avec aucun élément suggérant une affection veineuse sous-jacente. Ainsi, le diagnostic de thrombose veineuse plantaire isolée bilatérale a été posé. Etant donné que la cause restait inconnue, des examens complémentaires ont été réalisés (tab. 1) et la patiente a été prise en charge par traitement anticoagulant.

Evolution

Sous traitement anticoagulant oral et avec le port de bas de contention de classe II, les gonflements et les douleurs ont rapidement régressé. Comme tous les examens destinés à déterminer la cause de la thrombose

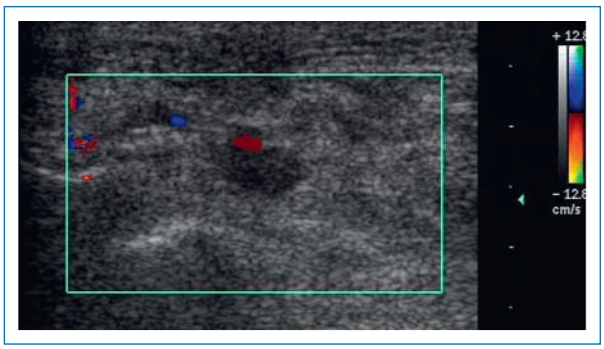

Figure 1
Visualisation à l'échographie duplex d'une thrombose veineuse du pied (prolongement de la veine tibiale postérieure, partie médiale de la plante du pied).

étaient normaux, le traitement anticoagulant par Marcoumar® a été interrompu après 6 mois. Quelques semaines plus tard, alors que la patiente se sentait parfaitement bien et qu'aucun facteur déclenchant n'était manifeste, la patiente a à nouveau été victime d'une thrombose veineuse superficielle douloureuse touchant une veine du dos du pied droit. Le traitement anticoagulant oral par Marcoumar® a alors été ré-initié.

En cas de mise en évidence d'une thrombose veineuse plantaire, il convient de songer à un trouble de la coagulation ou à une autre maladie sous-jacente, particulièrement à une néoplasie

Discussion

Le cas ci-dessus décrit la survenue de thromboses veineuses plantaires isolées, sans facteur déclenchant apparent et sans mise en évidence d'une maladie sous-jacente. Toutefois, comme peu de cas de thromboses veineuses plantaires isolées ont été rapportés dans la littérature [1–3], il est impossible d'exclure une autre maladie sous-jacente pas encore connue.
La patiente se soumet à des contrôles réguliers chez le médecin de famille.

Correspondance:
Dr Pietro Amantea
FMH Angiologie
Angiopraxis Wohlen
Postplatz 1
CH-5610 Wohlen
pietro.amantea[at]hin.ch

Références

1 Siegal DS, Wu JS, Brennan DD, Challies T, Hochmann MG. Plantar vein thrombosis: a rare cause of plantar foot pain. Skeletal Radiol. 2008;37(3):267–9.
2 Barros MV, Labropoulos N. Plantar vein thrombosis – evaluation by ultrasound and clinical outcome. Angiology. 2010;61(1):82–5.
3 Geiger C, Rademacher A, Chappell D. Plantar vein thrombosis due to busy night duty on intensive care unit. Clin Appl Thromb Hemost. 2011;17(2):232–4.

CME www.smf-cme.ch

1. Thromboses veineuses plantaires isolées: laquelle des affirmations suivantes est exacte?

A Sont rares dans l'ensemble, mais plus fréquentes chez les patients présentant un trouble de la coagulation ou une affection maligne sous-jacente.
B Sont une complication d'une insuffisance veineuse chronique.
C Ne nécessitent pas de traitement.
D Ne représentent généralement pas une source d'embolie pulmonaire.
E Sont traitées comme une thrombophlébite de veines variqueuses.

2. Thromboses veineuses plantaires isolées: laquelle des affirmations suivantes est exacte?

A Surviennent chez 10–20% de la population.
B Sont plus fréquentes chez les patients ayant des pieds plats.
C Peuvent uniquement être diagnostiquées par tomodensitométrie.
D Sont toujours la manifestation d'une thrombose d'effort.
E Passent souvent pour un problème orthopédique.

Cet article est le dernier de la série traitant les thromboses veineuses de localisation atypique dans le FMS. Vous trouverez les articles déjà parus dans les numéros 5–8 et sur le site web du FMS:

– Jeanneret-Gris C. Thromboses veineuses de localisation atypique [Editorial]. Forum Med Suisse. 2012;12(5):89.
– Lienert C, Ott H-W. Thromboses des veines et sinus cérébraux. Forum Med Suisse. 2012;12(5):90–4.
– Jehle AW, Mayr M. Thrombose veineuse rénale. Schweiz Med Forum. 2012;12(6):95–8.
– Meuwly JY, Saverot-Chevalier AL, Sgourdos G. Thrombose veineuse porte. Forum Med Suisse. 2012;12(6):119–25.
– Meuwly JY, Kawkabani-Marchini A, Sgourdos G. Thrombose veineuse ovarienne. Forum Med Suisse. 2012;12(7):144–8.
– Hatz K, Prünte C. Occlusions veineuses rétiniennes. Forum Med Suisse. 2012;12(8):170–4.