Vasculite allergique

Karin Schad, Katrin Kerl, Reinhard Dummer, Antonio Cozzio
Klinik für Dermatologie und Venerologie, UniversitätsSpital Zürich

Quintessence

- La vasculite allergique est la forme la plus fréquente de vasculite cutanée.
- Comme sources d'antigènes déclenchants, il faut penser à des médicaments, infections, antigènes de la collagénose et néoplasies.
- L'histologie et l'immunofluorescence directe d'une lésion fraîche mettent sur la voie du type de vasculite.
- Toute implication systémique doit être exclue.
- Dans le diagnostic différentiel, il faut penser aux imitateurs d'une vasculite.

Introduction / bases théoriques

Par vasculite, il faut entendre une inflammation de la paroi vasculaire avec atteinte tissulaire secondaire. En pratique, la classification en fonction de la taille des vaisseaux est importante. C'est donc également le principal critère de classification des vasculites (Chapel Hill Consensus Conference [1], tab. 1). La dermatologie permet de faire la distinction entre formes purement cutanées et systémiques. La classification des formes cutanées peut se faire en fonction de la taille des vaisseaux, de l'histologie ou de la pathogenèse. La présentation va d'un purpura palpable ou d'une urticaire des petits vaisseaux à des ulcérations et nécroses des gros vaisseaux. L'histologie et l'immunofluorescence permettent de classifier plus précisément les vasculites cutanées et sont indispensables au diagnostic. La classification en fonction de la pathogenèse est utile dans la recherche de l'étiologie.

La vasculite allergique fait partie des vasculites à complexes immuns avec dépôts d'IgG ou d'IgM, qui touchent les petits vaisseaux cutanés; les vasculites à immuncomplexes à IgA forment le sous-groupe du purpura de Schönlein-Henoch (PSH, fig. 1A, 1B). Nous présenterons ci-dessous la clinique, la pathogenèse, le diagnostic et le traitement de la vasculite allergique, qui se présente à l'histopathologie comme une vasculite leucocytoclasique des petits vaisseaux cutanés et est la forme de vasculite la plus fréquente au niveau de la peau. Il y a d'autres vasculites montrant une image leucocytoclasique mais sans immuncomplexes (vasculites pauci-immunes, par ex. purpura du syndrome de Wegener, syndrome de Churg-Strauss).

La vasculite allergique touche tous les âges mais est particulièrement fréquente chez les femmes de 30 à 50 ans. Ce sont surtout les veinules postcapillaires qui sont touchées par l'inflammation. Il faut rechercher une éventuelle atteinte systémique, de l'intestin, des reins, du cœur, du cerveau et des poumons, de manière à pouvoir choisir le traitement adéquat. Nous parlerons des imitateurs d'une vasculite dans le diagnostic différentiel.

Tableau 1. Classification des vasculites (adaptée de [2]).

Taille des vaisseaux	Vasculite		
Grands vaisseaux Aorte et ses ramifications	Artérite à cellules géantes (Horton)		
	Artérite de Takayasu		
Moyens vaisseaux (petites artères et veines)	Polyartérite noueuse (forme cutanée, systémique)		
	Syndrome de Kawasaki		
	Maladie de Behçet (vasculite généralisée)		
Petits vaisseaux (veinules postcap., artérioles, capillaires)	Vasculites à immuncomplexes (VLC)	Vasculites à immuncomplexes IgG/IgM (allergiques)	
		Vasculite à immuncomplexe IgA	Purpura de Schönlein-Henoch ([PSH] enfants, adultes)
			Œdème hémorragique aigu de l'enfant
		Vasculite cryoglobulinémique	
	Vasculites pauci-immunes (à ANCA)	Granulomatose de Wegener	
		Polyangéite microscopique	
		Syndrome de Churg-Strauss	
		Vasculite médicamenteuse ANCA-pos.	

Karin Schad

Les auteurs ne déclarent aucun soutien financier ni d'autre conflit d'intérêt en relation avec cet article.

Figure 1
A Purpura de Schönlein-Henoch (PSH).
B Agrandissement d'un purpura de Schönlein-Henoch (PSH).

Partie principale

Clinique de la vasculite leucocytoclasique (VLC)

Les patients peuvent se présenter au stade initial avec une livedo, à savoir des veines rouge-bleu réticulaires. Cette livedo est le reflet d'une cyanose par épuisement avec libération accrue d'hémoglobine désoxygénée suite à un débit sanguin insuffisant dans les vaisseaux superficiels. Dans le cas de la vasculite leucocytoclasique, le débit sanguin est diminué par l'inflammation et l'œdème des parois vasculaires.

Les lésions cutanées initiales comprennent en plus de la livedo des macules érythémateuses et lésions urticariennes, qui contrairement aux urticaires histaminiques ne migrent pas mais persistent plus de 24 heures au même endroit. Par la suite se développe le tableau typique avec le *purpura palpable, persistant à la pression*, remontant de distal à proximal et pouvant aller jusqu'aux nécroses hémorragiques étendues (fig. 2). En règle générale, les lésions cutanées sont d'autant plus petites et superficielles que les vaisseaux atteints sont petits. Plus les vaisseaux pathologiques sont profonds dans le tissu dermique plus il y a de nodules, ulcères hémorragiques et nécroses. Les lésions cutanées se situent préférentiellement dans les régions corporelles soumises à la pression hydrostatique et dotées de grands vaisseaux telles que les jambes. Il peut également y avoir des hémorragies unguéales en esquilles mais l'atteinte des muqueuses n'est que rare.

Les patients formulent généralement peu de plaintes. Ils peuvent signaler une sensation de lourdeur, des brûlures ou des démangeaisons mais rarement des douleurs. Les vasculites secondaires à des immuncomplexes à IgG ou IgM sont moins souvent associées à une atteinte systémique que le PSH. C'est surtout en présence d'une expansion en dessus de la ceinture, de grandes zones nécrotiques ou de symptômes généraux tels que fièvre, arthralgies ou paresthésies qu'il faut penser à une grave forme évolutive ou à une vasculite systémique. Les différents organes doivent être examinés à la recherche d'une vasculite. Une atteinte des vaisseaux entériques provoque souvent des douleurs abdominales en colique et des hémorragies gastro-intestinales. Si les reins sont atteints, dans le sens d'une glomérulonéphrite mésangiocapillaire proliférative, érythrocyturie et protéinurie sont typiques. Le tableau 2 explique les examens recommandés pour exclure une implication systémique. Le pronostic des vasculites systémiques est moins bon que celui d'une VLC purement cutanée et impose un traitement actif par stéroïdes ou immunosuppresseurs systémiques.

Les vasculites avec immuncomplexes à IgA se présentent elles aussi comme une VLC à l'histopathologie. Le PSH montre plus souvent une implication systémique chez les adultes (femmes > hommes) que chez les enfants. Chez les enfants de moins de 2 ans, une vasculite peut en outre se présenter avec des plaques hémorragiques en cocardes. Il s'agit le plus probablement d'une forme particulière du purpura de Schönlein-Henoch, le purpura de Seidlmayer, qui montre lui aussi des immuncomplexes à IgA.

Parmi les pathologies rhumatismales, il faut exclure une

cryoglobulinémie et les vasculites ANCA-positives (granulomatose de Wegener, polyangéite microscopique et syndrome de Churg-Strauss), surtout avec une suspicion d'atteinte systémique.

Figure 2
Vasculite leucocytoclasique (VLC).

Imitateurs de vasculites / vasculopathies

De très nombreuses maladies peuvent imiter la grande caractéristique clinique du *purpura palpable* de la VLC et doivent entrer dans le diagnostic différentiel; en principe, toutes les pathologies occasionnant une diminution du débit sanguin par une occlusion vasculaire. La lésion de la paroi vasculaire n'est ici que secondaire à l'occlusion du vaisseau. La leucocytoclasie est absente à l'histologie.

Une bactériémie ou une septicémie à composantes procoagulantes dans le sens d'un purpura fulminans doivent être rapidement exclues, qui sont accompagnées d'une baisse de l'état général. Une infection directe de l'endothélium suivie d'une contraction de la lumière se voit dans les infections à rickettsies, virus Varicella-Zoster ou parvovirus B19.

Un accident embolique par ex. dans le cadre d'une endocardite, les embolies de cholestérol, surtout après ponction transcutanée d'un vaisseau, ou une embolie médicamenteuse lors d'une injection intra-artérielle accidentelle, doivent également être pris en compte. Il est en outre recommandé d'exclure tout trouble des thrombocytes ou de la coagulation.

Dans le purpura pigmentosa, du groupe des dermatoses pigmentaires hémorragiques, le purpura n'est pas palpable; la cause de l'extravasation des érythrocytes n'est pas encore connue, une fragilité vasculaire infectieuse-allergique ou médicamenteuse est discutée. La diffusion d'hémoglobine avec dépôts d'hémosidérine subséquents est responsable des macules rouge brunâtre caractéristiques.

Tableau 2. Diagnostic recommandé.

Diagnostic recommandé	
Examen clinique	Peau/muqueuses y c. ganglions lymphatiques et articulations
Formule sanguine avec répartition des leucocytes	Exclusion d'une septicémie / morphologie cellulaire atypique
Chimie sérique	Créatinine, transaminases, CRP
Status urinaire	Avec sédiment
Immunologie	ANCA, facteurs rhumatoïdes, ANA, anti-ds-DNA, anti-SS-A, anti-SS-B, C3/C4
Protéines pathologiques	Electrophorèse des protéines, immunofixation, chaînes libres dans l'urine, cryoglobulines (évt cryofibrinogène)
Recherche de VIH, hépatite B, hépatite C	
Biopsie profonde (y c. tissu adipeux sous-cutané) d'une lésion papuleuse, pas nécrotique	
Immunofluorescence directe d'une lésion papuleuse, pas nécrotique	
Exclusion d'une atteinte organique	Radiographie du thorax face et profil, échographie abdominale/LK
	ECG
	TC/IRM cérébrale (si symptômes)
	Hémocult
	Status urinaire
Anamnèse plus fouillée	
Médicaments, vaccins, sérum allogène	
Infections	
Symptômes témoignant d'une pathologie tumorale	
Asthme	

La vasculopathie livédoïde se présente cliniquement comme une livedo racemosa, des ulcères douloureux, malléolaires surtout, et une atrophie blanche. Avec une telle triade, sans signe histologique de vasculite, il faut rechercher un trouble de la coagulation prothrombotique (carence en protéines C et S, homocystéinémie, anticorps antiphospholipides, cryoprotéines) ou une maladie systémique (syndromes de Sneddon et des anticorps antiphospholipides), et chez les patients âgés une insuffisance veineuse chronique. En fonction de la pathogenèse, un traitement antithrombotique par héparines de bas poids moléculaire ou antagonistes de la vitamine K est important (attention aux nécroses coumariniques dans la carence en protéines C/S).
Le syndrome des anticorps antiphospholipides est aussi bien primitif (rare) que secondaire, la plupart du temps en relation avec les collagénoses (surtout lupus érythémateux disséminé).

Pathogenèse

Dans la très grande majorité des VLC cutanées, il y a à la base un dépôt vasculaire de complexes antigène-anticorps-complément. Ces immuncomplexes détectables à l'immunofluorescence directe (IFD, fig. 3 📷) sont le début de la cascade inflammatoire proprement dite. Normalement, ils sont extraits du sang par les globules rouges ou les cellules mononuclées avec le complément et/ou les récepteurs Fc, raison pour laquelle ils ne causent aucune lésion tissulaire ou très peu. Ce système de clairance peut cependant être submergé par la présence d'une très importante quantité d'antigènes, à l'origine du dépôt d'immuncomplexes dans l'endothélium des veinules postcapillaires, comme dans une allergie de type III.
Ces immuncomplexes déposés dans les parois vasculaires déclenchent une activation du complément et une réaction inflammatoire par les mastocytes. Les granulocytes neutrophiles qui sont attirés libèrent pour les phagocyter des protéases et radicaux oxygénés, qui attaquent en plus les parois vasculaires et le tissu environnant. Une occlusion vasculaire peut finalement donner le tableau complet du purpura, la nécrose et l'ulcère. D'autres facteurs déclenchants inconnus peuvent jouer un rôle. Il est par ex. admis que la dilatation des vaisseaux facilite la déposition de complexes et que la pression hydrostatique augmentée sur les parois vasculaires des membres inférieurs peut accentuer les lésions dues aux immuncomplexes, raisons pour lesquelles la VLC montre une prédilection pour les membres inférieurs. La VLC est rarement la conséquence d'une activation directe de l'endothélium et des leucocytes, sans qu'il n'y ait nécessairement d'immuncomplexes, et une bactériémie ou un problème septique entrent ici en ligne de compte comme étiologie.
Le système de clairance des immuncomplexes peut être submergé, comme nous l'avons déjà vu, que ce soit par un déficit du mécanisme physiologique de leur élimination (par ex. manque de complément, de C1, C2, C4a suite à des mutations correspondantes), ou alors par leur surproduction. Les sources d'antigènes peuvent être exogènes et endogènes. Parmi les antigènes exogènes, citons des médicaments (anti-inflammatoires non stéroïdiens, antibiotiques, thiazides et autres), vaccins et germes infectieux (viraux, bactériens, beaucoup plus rarement champignons et protozoaires). Pour les sources d'antigènes exogènes, il faut penser aux maladies auto-immunes (dont surtout lupus érythémateux, arthrite rhumatoïde ou syndrome de Sjögren), qui présentent des antigènes intracellulaires habituellement invisibles et renforcent la formation et la déposition continue d'immuncomplexes. Il faut finalement exclure les pathologies néoplasiques comme sources d'antigènes endogènes, en pensant notamment aux gammapathies monoclonales et pathologies myéloprolifératives, plus rarement à des tumeurs solides (phénomène paranéoplasique facultatif).
La recherche d'antigènes étrangers comporte logiquement une anamnèse médicamenteuse et vaccinale détaillée, sans oublier les sérums allogènes, la recherche d'infections (dont surtout VIH, VHB et VHC, streptocoques) et d'autres examens diagnostiques recommandés dans le tableau 2.
Plusieurs classes d'immunoglobulines font des anticorps et c'est l'immunofluorescence directe qui dira s'il s'agit de dépôts d'IgG, d'IgM ou d'IgA. Chez les adultes, plus rarement les enfants, la VLC existe avec des dépôts d'IgG et d'IgM. Ces immunoglobulines sont rapidement détruites par les cellules inflammatoires invalidantes, raison pour laquelle les examens histologiques et par immunofluorescence se font de préférence sur une biopsie d'une lésion *fraîche* (et pas de vieilles lésions ulcéreuses).
S'il y a surtout des dépôts d'IgA dans une VLC, il s'agit d'un purpura de Schönlein-Henoch (PSH) et il faut rechercher activement des douleurs articulaires et une atteinte rénale ou intestinale. Les granules d'IgA déposés dans les parois vasculaires sont de très faibles activateurs du système du complément classique, ce qui fait

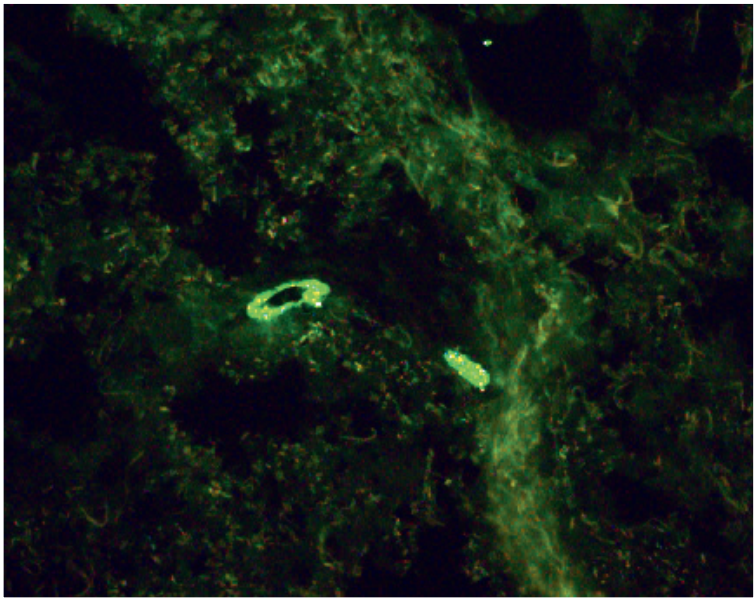

Figure 3
Immunofluorescence directe (IFD).

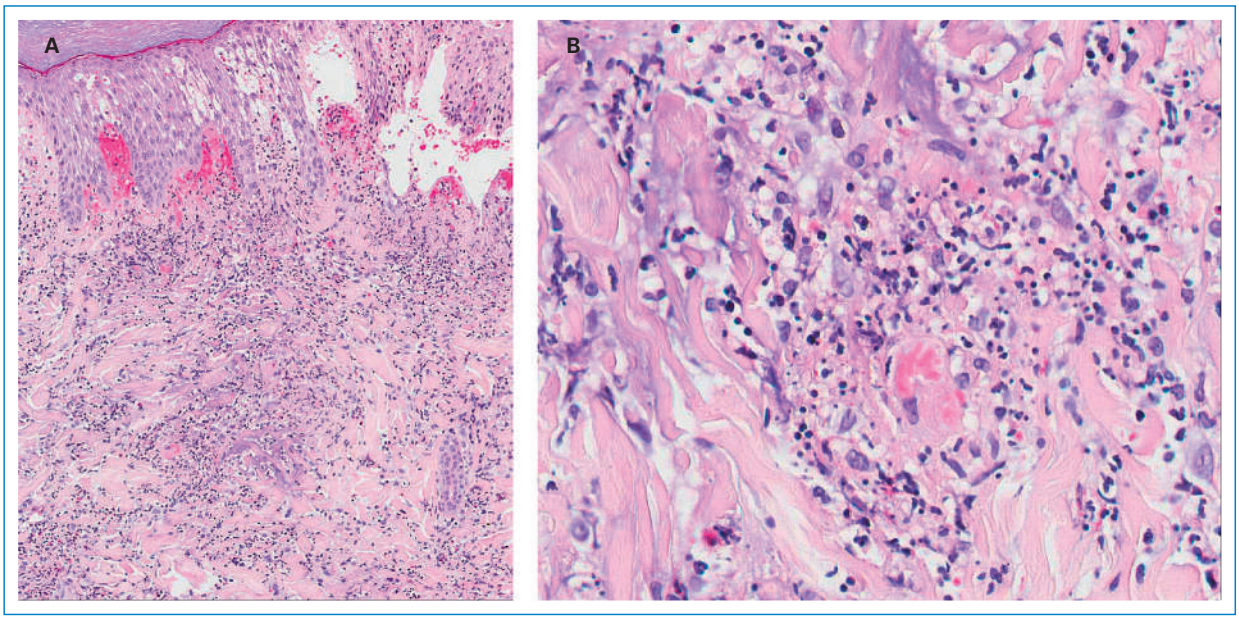

Figure 4
A Vasculite leucocytoclasique, coloration HE.
B Agrandissement d'une vasculite leucocytoclasique, coloration HE.

que le transport des immuncomplexes est ralenti et la cascade inflammatoire peut être activée. Le purpura de Schönlein-Henoch est en tout premier lieu une maladie de l'enfance. Sont discutés comme facteurs déclenchants des mécanismes infectieux-allergiques contre les antigènes de streptocoques, mycoplasmes ou rotavirus. Mais il peut également toucher des adultes, est parfois mis en relation avec l'alcool et ses évolutions sont plus souvent graves et compliquées.
Dans 5% des VLC cutanées, l'immunofluorescence directe (IFD) ne montre pas de dépôts immuns même dans les biopsies de lésions fraîches. Ce groupe de vasculite n'entre pas dans le cadre de ce travail sur la vasculite allergique. Nous parlons alors de vasculites pauci-immunes, dans lesquelles l'activation des leucocytes se fait par des autoanticorps anti-cytoplasmiques des neutrophiles (ANCA) circulants. Les représentants de ce groupe de maladies sont les vasculites à ANCA, la *granulomatose de Wegener* (à c-ANCA), la *polyangéite microscopique* (à p-ANCA) et le *syndrome de Churg-Strauss* (à p-ANCA, IgE augmentées et éosinophilie).

Diagnostic

Le but des investigations est (1) la confirmation du diagnostic, (2) la recherche d'atteintes organiques et (3) celle des causes de la vasculite. Avec toutes les étiologies possibles, le diagnostic peut être élargi presque à l'infini, les examens basés sur l'anamnèse et la clinique aident à suivre une démarche économique.
Les états septiques aigus potentiellement dangereux doivent être exclus.
L'histologie et l'IFD sont indispensables, la biopsie doit se faire sur une lésion *fraîche, non nécrotique*. La biopsie doit être la plus proximale possible (pas de lésions vasculaires de stase et meilleure cicatrisation).
En cas de suspicion d'atteinte systémique d'une vasculite, il faut exclure une forme à ANCA. ANA, facteurs rhumatoïdes, dosages des cryoglobulines sont utiles et en cas de positivité approfondir la recherche de collagénoses, du VHC, du VIH, d'une paraprotéinémie. Un examen d'urine est absolument indiqué.
Le tableau 2 présente les examens recommandés.

Histo- et immunofluorescence

Histologiquement aussi, la classification des vasculites se fait d'abord en fonction de la taille et du type de vaisseaux. Dans la VLC, ce sont les petits vaisseaux du derme qui sont touchés. L'histologie montre un infiltrat inflammatoire périvasculaire avec granulocytes neutrophiles et éosinophiles, qui avec le temps meurent en laissant des débris nucléaires (leucocytoclasie). Les cellules inflammatoires infiltrent et attaquant les parois vasculaires, avec diffusion de fibrine (dégénérescence fibrinoïde) et d'érythrocytes (extravasats érythrocytaires) (fig. 4A, 4B). L'IFD montre des dépôts périvasculaires d'immunoglobulines (IgG, IgM, dans le PSH IgA).

Thérapie

Il faut rechercher les facteurs déclenchants de la vasculite allergique dont il a déjà été question (v. pathogenèse: médicaments, infections, néoplasies, maladies auto-immunes) et les éliminer dans toute la mesure du possible. Si l'antigène déclenchant est éliminé de la circulation (par ex. après guérison d'une infection, interruption du médicament en cause) la vasculite allergique est en principe autolimitée. En raison de l'évolution spontanée favorable, il est possible dans de telles situations de

ne donner qu'un traitement externe, doux et symptomatique et de prendre l'option expectative (évt alitement, surélévation des jambes, compression des régions corporelles soumises à la pression hydrostatique, évt stéroïdes topiques). Les stéroïdes systémiques sont indiqués dans les évolutions graves avec nécroses et vésicules hémorragiques. Dans les formes rebelles, une tentative de traitement par dapsone, évt colchicine, peut être envisagée. Les formes graves avec implication systémique doivent être prises en charge par une équipe interdisciplinaire et traitées par immunosuppresseurs [2].

Correspondance:
PD Dr Dr Antonio Cozzio
Klinik für Dermatologie und Venerologie
UniversitätsSpital Zürich
Gloriastrasse 31
CH-8091 Zürich
Cozzio[at]usz.ch

Références

1 Kallenberg CG. The last classification of vasculitis. Clin Rev Allergy Immunol. 2008;35:5–10.
2 Sunderkötter C. Therapie von Vaskulitiden und Vaskulopathien. Hautarzt. 2008;5:382–93.

CME www.smf-cme.ch

1. Quelle est l'affirmation *fausse*? Dans une vasculite leucocytoclasique…

A …il s'agit d'une vasculite des petits vaisseaux de différentes étiologies.
B …ce sont surtout généralement les jambes qui sont atteintes car la pression hydrostatique dilate les vaisseaux.
C …une atteinte de la peau uniquement en dessous de la ceinture exclut une atteinte systémique.
D …le débit sanguin est diminué par l'inflammation et l'œdème des parois vasculaires.
E …des douleurs abdominales peuvent être un argument pour une atteinte systémique.

2. Un purpura palpable s'est formé il y a quelques jours sur les deux jambes d'une femme de 35 ans. Son état général est bon, elle est afébrile et ne ressent qu'un léger prurit au niveau de ses lésions cutanées. Le reste de sa peau n'est pas atteint. Quelle est l'affirmation juste?

A Du fait que cette patiente est en bon état général, il n'est pas nécessaire de faire d'autres examens.
B Il s'agit le plus probablement d'un purpura de Schönlein-Henoch car il est typique des femmes de cet âge.
C Une histologie avec immunofluorescence directe est indispensable pour préciser la nature de ces lésions cutanées.
D Les formes de vasculites à évolution grave avec atteinte systémique sont elles aussi traitées exclusivement par des substances topiques.
E L'âge typique pour une vasculite allergique est 60 ans.