Meningokokkenmeningitis mit normalem Liquor

Thomas Wuppinger, Christian Giambarba, Regina Metzger
Interdisziplinäre Intensivstation, Stadtspital Waid, Zürich

Fallbeschreibung

Die 18-jährige, aus Vietnam stammende Patientin wurde aufgrund von stärksten Kopfschmerzen durch die Sanität zugewiesen. Anamnestisch beklagte sie Cephalea (VAS 10/10) mit Photophobie und Fieber, vergesellschaftet mit Nausea und Vomitus. Die persönliche Anamnese war bland. Zwei Wochen zuvor wurde ein Infekt der oberen Atemwege vom Hausarzt symptomatisch behandelt. Im klinischen Untersuchungsbefund präsentierte sich die Patientin in stark reduziertem Allgemeinzustand, febril (39,5 °C), normoton (120/75 mm Hg), zu allen Qualitäten orientiert, ohne fokale neurologische Defizite. Es zeigte sich eine ausgeprägte Nackensteifigkeit. Petechiale Läsionen waren nicht vorhanden, der restliche internistische Status war bland. Laborchemisch konnte eine Leukozytose (22,9 G/l) mit erhöhtem CRP (137 mg/l) sowie eine normochrome normozytäre Anämie (Hb 121 g/l) gefunden werden.

Aufgrund der hochsuggestiven Klinik für eine bakterielle Meningitis wurde eine Lumbalpunktion vier Stunden nach Symptombeginn durchgeführt und 2 Paar periphere Blutkulturen (aerob und anaerob) abgenommen. Umgehend wurde eine Antibiotikatherapie mit 2× 2 g Ceftriaxon sowie eine zusätzliche antivirale Therapie mit Acyclovir intravenös initiiert. Der Liquorbefund zeigte eine per definitionem normale Zellzahl (4/µl), ebenso eine unauffällige Glukose- (3,7 mmol/l) und Proteinkonzentration (0,37 g/l). Eine Gram-Färbung wurde aufgrund des unauffälligen Liquorbefundes nicht durchgeführt.

Zur weiteren Diagnostik wurde eine Computertomographie des Schädels durchgeführt, welche bis auf eine Megacisterna magna keine Pathologien zeigte. Die Kopfschmerzen besserten unter analgetischer Therapie, und die Patientin fühlte sich bereits nach wenigen Stunden deutlich wohler.

Am Folgetag zeichnete sich ein Abfall der Thrombozytenzahl von 244 auf 92 G/l ab. Eine manifeste disseminierte intravasale Gerinnung bestand nicht (aPTT 29 s, Fibrinogen 3 4 g/l, D-Dimer 3,19 mg/l). Auch im Verlauf traten keine Petechien auf, und die Thrombozytenzahl normalisierte sich innert 24 Stunden.

Ein Paar der abgenommenen Blutkulturen war bereits nach wenigen Stunden positiv auf mögliche Mikroorganismen. Aufgrund der Anamnese und des klinischen Verdachts auf eine Meningitis wurde im externen mikrobiologischen Institut eine Direktfärbung aus der Blutkultur durchgeführt und Gram-negative Diplokokken nachgewiesen (Abb. 1). In der weiteren Kultivierung konnte *Neisseria meningitidis* bestätigt werden.

Wir führten eine zweite Liquorpunktion 24 Stunden nach Eintritt durch, welche folgende Befunde zeigte: trübes Aussehen, Pleozytose mit 3072 Zellen/µl, davon 1024 mononukleäre und 2048 polynukleäre, Laktat 11,6 mmol/l, Glukose 0,3 mmol/l, Protein 3,72 g/l (Tab. 1). Meningokokken konnten erwartungsgemäss keine mehr nachgewiesen werden. Die Antibiotikatherapie wurde entsprechend für 7 Tage weitergeführt. Die Patientin konnte in gutem Allgemeinzustand ohne neurologische Defizite nach Hause entlassen werden.

Kommentar

Professor Hans Bürgi, eine Ikone der schweizerischen Inneren Medizin, pflegte uns Assistenten zu sagen: «Es hat den Kopf einer Kuh, das Fell einer Kuh, die Beine einer Kuh, es hat keine Hörner, aber es ist trotzdem eine Kuh.» Wir haben hier mit dem seltenen Fall einer Patientin zu tun, welche sich mit dem absolut klassischen klinischen Bild einer bakteriellen Meningitis und einem völlig normalen Liquor präsentierte.

Zwei typische klinische Probleme erschweren die Diagnose und unter Umständen auch die Therapie der bakteriellen Meningitis. Das Erste ist der fehlende Nachweis von Erregern in der Gramfärbung und in der Kultur des Liquors, was in bis zu 20% der Fälle vorzukommen scheint. Hierfür scheinen erregerspezifische Nachweisschwierigkeiten (namentlich bei Meningokokken und Listerien), der verbreitete interkurrente Einsatz von Antibiotika mit teilweiser Liquorgängigkeit im ambulanten Setting und womöglich auch eine variable Intensität der Bakteriämie mit Erregerkonzentrationen im Liquor unter der Nachweisbarkeitsgrenze zum Zeitpunkt der Punktion verantwortlich zu sein. In dieser Situation helfen PCR-basierende Methoden zum Nachweis bakterieller Erbsubstanz [1]. Das zweite klinische Problem ist ein für eine bakterielle Meningitis atypischer Liquorbefund, namentlich mit lymphozytärer Pleozytose, oder das Fehlen klassischer Befunde wie tiefe Glukose, erhöhtes Protein, hohes Laktat. Auch hier dürften erregerspezifische Faktoren (wie das gehäufte Vorkommen gemischtzelliger Pleozytosen bei Listerien) und interkurrente Antibiotikatherapie zugrunde liegen. In dieser Situation helfen die systematische Untersuchung mittels Gramfärbung und Kultur.

Die bakterielle Meningitis mit normalem Liquor beschäftigt die Kollegen der Pädiatrie bereits seit 40 Jahren. Obwohl nur eine einzige prospektive Studie – ausschliesslich bei Meningokokkenmeningitis – existiert [2], scheint diese Konstellation bei Kindern gar nicht so

Die Autoren haben keine finanzielle Unterstützung und keine anderen Interessenskonflikte im Zusammenhang mit diesem Beitrag deklariert.

selten zu sein. Je nach Literatur variiert die Inzidenz zwischen 1 und 12%. Interessanterweise scheint hier keine Erregerspezifizität vorzuliegen. Ubiquitär waren hingegen: Die Liquorpunktion und -untersuchung wurden innert 24 Stunden nach Symptombeginn vorgenommen; wenn man die Punktion innert 24 Stunden wiederholt hat, fand man, wie in unserem Fall, die klassischen Befunde einer bakteriellen Meningitis. Letzteres führte zur Spekulation, dass die Meningitis gar durch die Lumbalpunktion bei bakteriämischen Patienten induziert sein könnte [3], was in experimentellen und retrospektiven Studien an Menschen nicht bestätigt werden konnte. In einer retrospektiven Untersuchung aus Israel scheint die Meningitis mit normalem Liquor eine deutlich erhöhte Mortalität aufzuweisen (43 gegenüber 10%), wobei spekuliert werden kann, ob hierfür eine pathogenetische Grundlage oder einfach die verzögerte Therapieeinleitung zugrunde liegt [4].
Während die bakterielle Meningitis mit initial normalem Liquor bei Kindern und in speziellen Situationen wie der Sichelzellanämie [5] (hier wird über eine Inzidenz von 28% berichtet und ein krankheitsintrinsischer zellulärer Defekt der Granulozyten-Chemotaxis vermutet) nicht allzu selten ist, ist dieses klinische Syndrom bei Erwachsenen eine Rarität und bisweilen nur in Fallberichten oder kleinen Fallserien dokumentiert. Wie kann man sich denn dies erklären? Die Pathophysiologie der bakteriellen Meningitis wurde in dieser Zeitschrift vor knapp zehn Jahren dargestellt [6]: Der Kolonisation der oberen Atemwege folgt die Bakteriämie mit Invasion des Zentralnervensystems und bakterieller Multiplikation; die Stimulation von Abwehrzellen, namentlich Monozyten, erfordert zwei bis drei Stunden [7] und führt zur Expression von Zytokinen und Chemokinen; diese locken die Granulozyten an, welche durch verschiedene Mediatoren schliesslich zur Hirnschädigung führen. Wenn die Liquorpunktion frühzeitig, in den wenigen Stunden zwischen bakterieller Invasion und zellulärer Reaktion, durchgeführt wird, dann ist es durchaus plausibel, dass die klassischen Zeichen der bakteriellen Meningitis im Liquor fehlen können.
Wie kann man vermeiden, dass eine lebenswichtige Behandlung in dieser Situation verzögert oder gar nicht eingeleitet wird? Unser Fall illustriert die Wichtigkeit der Abnahme von Blutkulturen vor der Antibiotikagabe: Ohne positive Blutkulturen hätte man womöglich die Therapie der bakteriellen Meningitis sistiert, mit fatalen Konsequenzen für die Patientin. Immerhin sind 60–80% der Blutkulturen bei bakterieller Meningitis positiv [8]. In unserer Klinik wird bei normalem Liquor keine Gram- und Kultur-Untersuchung durchgeführt, eine Strategie, welche man im Falle einer typischen Klinik überdenken sollte. Die Wiederholung der Lumbalpunktion innert 24 Stunden unter Fortsetzung der Therapie ist im Falle einer vermuteten bakteriellen Meningitis obligat und wird bei korrekter Diagnose den entsprechenden Befund zeigen.

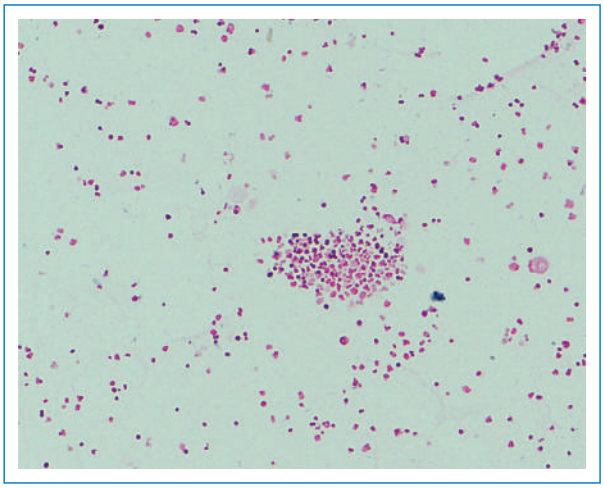

Abbildung 1
Direktpräparat der Blutkulturen mit Gram-negativen Diplokokken (Neisseria meningitidis).

Tabelle 1. Übersicht der Liquorpunktionen bei unserer Patientin.

		Normalwerte	Punktion bei Eintritt	Punktion nach 24 Stunden
Aussehen		klar	klar	trübe
Xantochromie		negativ	negativ	negativ
Glukose	mmol/l	2,4–4,2	3,7	0,3
Laktat	mmol/l	<3,5	2,2	11,6
Total Protein	g/l	<0,5	0,37	3,72
Zellzahl	/µl	<6	4	3072
Mononukleäre Zellen	/µl	–	–	1024
Polynukleäre Zellen	/µl	–	–	2048
Zelldifferenzierung		–	–	92% Neutrophile
Gram		–	nicht durchgeführt	negativ

Schlussfolgerungen

- Eine frühe Lumbalpunktion kann bei Erwachsenen in seltenen Fällen normal ausfallen.
- Bei klinischem Verdacht auf eine bakterielle Meningitis muss die Therapie auch bei negativem Liquorbefund fortgeführt werden.
- Blutkulturen müssen bei jedem Patienten mit Verdacht auf bakterielle Meningitis abgenommen werden.
- Besteht der Verdacht auf eine bakterielle Meningitis weiterhin oder verschlechtert sich der Zustand des Patienten oder wachsen in den Blutkulturen Meningitis-typische Erreger, sollte eine zweite Lumbalpunktion innert 24 Stunden durchgeführt werden.

Danksagung
Wir danken Frau A. Monn, Leiterin der Hämatologie des Stadtspitals Triemli, herzlich für das Bildmaterial.

Korrespondenz:
Dr. med. Regina Metzger
Stadtspital Waid
Tièchestrasse 99
CH-8037 Zürich
regina.metzger[at]waid.zuerich.ch

Literatur
Die vollständige nummerierte Literaturliste finden Sie unter www.medicalforum.ch.