



# Hypertension intracrânienne idiopathique: quand y penser?

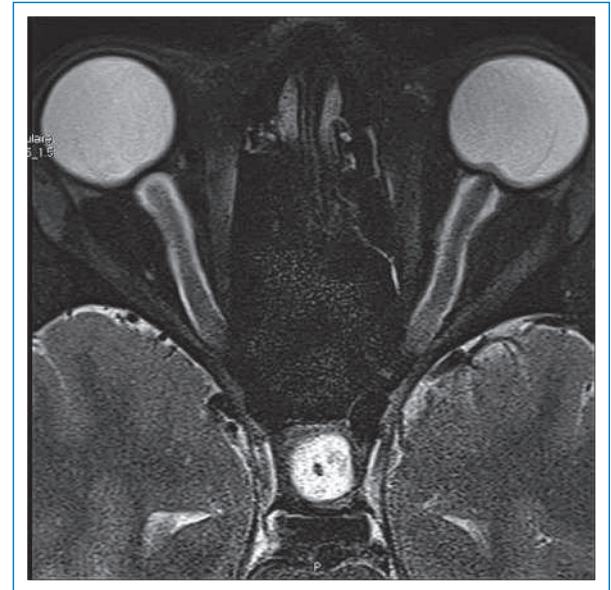
Eleni Goulouti<sup>a</sup>, Delphine Renard<sup>b</sup>, Arthur Kurzbuch<sup>c</sup>, Paul Wiesel<sup>d</sup>, Laurent Merz<sup>a</sup>

## Description du cas

Il s'agit d'une patiente de 23 ans, connue pour des migraines sans aura et pour une recto-colite ulcéro-hémorragique (RCUH) évoluant depuis 10 ans. Après plus d'un an sous 6-mercaptopurine à 150 mg/j, elle présente une poussée de RCUH motivant l'augmentation de la posologie à 200 mg/j et l'introduction de mésalazine à 8 g/j, et de prednisone à 60 mg/j à baisser progressivement. Dix jours plus tard, la patiente consulte en urgence en raison de céphalées sévères avec vomissements et photo-phonophobie. Elle prend alors 8 g de mésalazine, 40 mg de prednisone et 200 mg de 6-mercaptopurine par jour. L'examen clinique est normal y compris l'examen neurologique avec fond d'œil. Le BMI est de 27 kg/m<sup>2</sup> (stable depuis plus d'un an).

Hormis une discrète élévation des transaminases et une anémie macrocytaire, les examens standards de laboratoire sont normaux. Les taux sanguins élevés de substances reliées au traitement de 6-mercaptopurine (6-thioguanine-nucléotides, 6-méthyl-mercaptopurine-nucléotides) sont dans une zone à risque de toxicité hépatique et hématologique. Le CT cérébral injecté est normal. L'évolution de la RCUH est par ailleurs bonne. Le diagnostic différentiel retenu initialement est celui d'un état de mal migraineux versus un effet indésirable de la 6-mercaptopurine ou de la mésalazine. Ces traitements sont suspendus et la prednisone est poursuivie. L'évolution est ensuite favorable sous ibuprofène et métoclopramide.

Les symptômes récidivent rapidement et la patiente consulte son médecin traitant qui lui prescrit de l'acide acétylsalicylique. L'évolution est défavorable avec installation d'un flou visuel et une diminution de l'acuité visuelle. La patiente consulte à nouveau 6 jours après la consultation initiale. Son traitement consiste alors en prednisone 40 mg/j, acide acétylsalicylique 1 g 4x/j et métoclopramide 10 mg 4x/j. Elle présente une exophtalmie bilatérale, une limitation de l'abduction de l'œil gauche et une atteinte sévère de l'acuité visuelle (elle ne reconnaît pas les visages). Des hémorragies en flammèches et un œdème papillaire bilatéral sont visibles au fond d'œil. Le CT cérébral injecté est normal. La pression d'ouverture de la ponction lombaire (PL) effectuée en décubitus latéral est élevée à 500 mm d'eau; l'analyse du LCR est normale. L'IRM cérébrale montre des signes d'HTIC (fig. 1 ). Au vu de la pression d'ouverture élevée, de l'absence d'une autre cause d'HTIC et de l'IRM cérébrale évocatrice, le diagnostic d'HTIC idiopathique est retenu (tab. 1 ). Vu la sévérité des symptômes et l'absence d'amélioration suite à la PL sous-



**Figure 1**



IRM cérébrale effectuée lors de la 2<sup>e</sup> consultation en urgence montrant une dilatation de la gaine du nerf optique et une protrusion de la papille du nerf optique dans le globe oculaire.

tractive (30 ml), une dérivation ventriculo-péritonéale est effectuée. L'évolution est alors favorable avec disparition des céphalées et récupération progressive de l'acuité visuelle. A deux mois, il persiste une atteinte du champ visuel gauche et la perception lumineuse est encore altérée.

## Discussion

L'incidence de l'HTIC idiopathique est d'environ 1–2/100 000 dans la population générale [1, 2]. Le sexe féminin, principalement en âge de procréer, l'obésité ou une prise de poids récente sont les principaux facteurs de risques identifiés [3]. Certains médicaments sont associés à l'HTIC. Les médicaments les plus souvent incriminés sont les tétracyclines et les dérivés de la vitamine A (acide rétinoïque) [4–9]. D'autres médicaments sont plus

<sup>a</sup> Service de Médecine Interne, Département de Médecine, Centre Hospitalier Universitaire Vaudois (CHUV), Lausanne; <sup>b</sup> Division de Pharmacologie et Toxicologie cliniques, Département de Médecine, Centre Hospitalier Universitaire Vaudois (CHUV), Lausanne; <sup>c</sup> Service de Neurochirurgie, Département des neurosciences cliniques, Centre Hospitalier Universitaire Vaudois (CHUV), Lausanne; <sup>d</sup> Spécialiste FMH en gastroentérologie, Lausanne

rarement décrits (tab. 2 ). L'HTIC est également parfois associée à certaines maladies systémiques (tab. 3 ) [10, 22]. Aucune association entre l'HTIC et une maladie inflammatoire de l'intestin n'est décrite à notre connaissance.

Les symptômes les plus fréquents sont des céphalées, des troubles visuels transitoires, une vision floue, une photophobie, et une diplopie par paralysie des nerfs oculomoteurs, surtout le nerf abducens VI. A l'examen clinique, un œdème papillaire est très souvent retrouvé.

**Tableau 1. Critères modifiés de Dandy, mis à jour en 2002 par Friedman et Jacobson, pour le diagnostic d'HTIC idiopathique [21, 22] (traduction par nos soins).**

|   |
|---|
| 1. Uniquement les symptômes, si présents, d'hypertension intracrânienne ou d'œdème papillaire (céphalées, nausées, vomissements, troubles de la vision, diplopie) |
| 2. Uniquement les signes, si présents, d'hypertension intracrânienne ou d'œdème papillaire (paralysie du VI, baisse de l'acuité visuelle, champ visuel altéré)    |
| 3. Elévation de la pression intracrânienne mesurée en décubitus latéral (>250 mm d'eau)   |
| 4. Liquide céphalorachidien normal  |
| 5. Pas de lésion cérébrale ou de thrombose de sinus veineux à l'imagerie cérébrale (IRM ou CT injecté)  |
| 6. Pas d'autre explication pour l'augmentation de la pression du LCR  |

**Tableau 2. Médicaments probablement associés à l'HTIC [10, 22].**

|                                   |
|-----------------------------------|
| Hormones thyroïdiennes            |
| Sevrage des corticostéroïdes      |
| Lithium                           |
| Acide nalidixique                 |
| Nitrofurantoïne                   |
| Fluoroquinolones                  |
| Danazol                           |
| Progestérone, contraception orale |
| Sulfaméthoxazole                  |
| Hormone de croissance             |
| Mésalazine                        |

**Tableau 3. Maladies systémiques associées avec l'HTIC [10, 22].**

|                                    |
|------------------------------------|
| Maladie d'Addison                  |
| Hypoparathyroïdie                  |
| Anémie sévère                      |
| Apnées du sommeil                  |
| Lupus érythémateux disséminé       |
| Syndrome de Behçet                 |
| Perturbation de la coagulation     |
| Syndrome des ovaires polykystiques |
| Urémie                             |

L'acuité visuelle peut être normale dans les stades précoces mais peut aussi s'aggraver rapidement. Une altération du champ visuel est souvent retrouvée [11].

Le diagnostic d'HTIC idiopathique est retenu si les critères modifiés de Dandy, mis à jour en 2002 par Friedman et Jacobson, sont remplis (tab. 1) [22]. L'HTIC idiopathique étant un diagnostic d'exclusion, il est essentiel d'exclure une autre cause d'HTIC. La thrombose d'un sinus veineux doit être recherchée surtout chez les patientes avec des facteurs de risque (coagulopathie, contraception orale). Une étude rétrospective a montré un taux de thrombose des sinus veineux de 9,4% chez des patients avec une suspicion d'HTIC idiopathique [12]. L'examen de choix est alors la veinographie par résonance magnétique couplée à l'IRM.

Lors de céphalées inhabituelles, une imagerie cérébrale est souvent effectuée afin d'exclure une pathologie intracrânienne. En cas d'HTIC idiopathique, l'imagerie cérébrale est souvent normale et ne permet pas d'exclure une cause potentiellement grave, grevée de complication sévère avec un risque de séquelles permanentes. L'examen précoce du fond d'œil à la recherche d'un œdème papillaire est donc impératif.

Le traitement de l'HTIC idiopathique est multimodal: perte de poids, médicaments, ponctions lombaires, et chirurgie. La perte de poids devrait être encouragée chez tous les patients. L'acétazolamide est le traitement le mieux étudié. Les corticoïdes ne devraient plus être utilisés car ils ont été incriminés dans des cas d'HTIC lors de leur sevrage [13, 14]. Les ponctions lombaires itératives sont parfois proposées malgré le faible niveau de preuve de leur efficacité [10]. La chirurgie est une option en cas d'échec des autres traitements ou en cas de signes de gravité. Deux techniques sont classiquement décrites: la décompression de la gaine du nerf optique ou la dérivation ventriculo- ou lombo-péritonéale du LCR. Une nouvelle technique, le *stenting* du sinus veineux, a été évaluée dans des cas associés à une sténose d'un sinus veineux [15–17].

Chez notre patiente, une toxicité médicamenteuse a été évoquée pour expliquer l'HTIC. La mésalazine a été introduite peu de temps avant le développement des symptômes et la posologie était élevée. Deux cas d'HTIC survenus sous mésalazine sont décrits: le premier chez une enfant de 11 ans [18] et le second chez une jeune femme de 23 ans [19]. Dans ce second cas, les symptômes ont disparu à l'arrêt du traitement et sont réapparus à la reprise du traitement, ce qui rend le lien de causalité probable. Par ailleurs, le sevrage des corticostéroïdes a également pu jouer un rôle dans l'HTIC. Des cas similaires sont décrits [13, 17] et les symptômes se sont péjorés lors du sevrage des corticostéroïdes, malgré l'arrêt de la mésalazine. L'imputabilité de l'acide acétylsalicylique est moins probable, bien que décrit [20], puisqu'il a été introduit après les premiers symptômes, mais il pourrait avoir contribué à la persistance de ces derniers. Enfin, aucun cas d'HTIC n'est décrit avec la 6-mercaptopurine et les symptômes ont progressé après l'arrêt du traitement, ce qui rend un lien de causalité très peu probable.

En résumé, chez cette patiente, l'imputabilité de la mésalazine, du sevrage de la prednisone et de l'acide acétyl-

salicylique dans l'HTIC a été jugée possible, au moins comme facteur contributif, mais la coïncidence entre l'introduction de ces médicaments et la survenue de l'HTIC peut aussi être fortuite. Le fait que l'évolution ait été bonne après la cessation de l'exposition à ces différentes causes parle en faveur de cette hypothèse, mais pourrait aussi être uniquement en lien avec le traitement chirurgical.

### Message à retenir pour la pratique clinique

L'HTIC idiopathique est une maladie rare, survenant typiquement chez des femmes obèses en âge de procréer. L'anamnèse médicamenteuse doit être soignée car certains médicaments, comme les tétracyclines, les dérivés de la vitamine A, le sevrage des stéroïdes ou la mésalazine peuvent être associés à cette pathologie. Lors de

céphalées inhabituelles chez un patient à risque d'HTIC idiopathique, même en cas d'imagerie cérébrale normale, un examen du fond d'œil doit être effectué pour rechercher un œdème papillaire. L'élévation de la pression d'ouverture à la ponction lombaire permet alors de retenir le diagnostic.

---

#### Correspondance:

Dr Laurent Merz  
Service de Médecine Interne  
CHUV  
Rue du Bugnon 46  
CH-1011 Lausanne  
[Laurent.Merz\[at\]chuv.ch](mailto:Laurent.Merz[at]chuv.ch)

---

#### Références

La liste complète des références numérotées se trouve sous [www.medicalforum.ch](http://www.medicalforum.ch).