# Claviculafraktur mit sekundärer Plexusläsion

Hans Stalder[a], Charles E. Dumont[b]

[a] Orthopädie Klinik im Park, Zürich
[b] Orthopädie Zentrum Zürich

## Einleitung

Diaphysäre Claviculafrakturen sind häufig und werden in den meisten Fällen konservativ behandelt. Bekanntere Komplikationen sind etwa die Entwicklung einer Pseudoarthrose oder eines mechanisch störenden Kallus. Seltener sind dagegen direkte Verletzungen des Plexus brachialis durch Knochenfragmente oder Plexusschädigungen durch einen Kallus. In milden Fällen sind diese Komplikationen leicht zu übersehen, im Falle von manifesten Plexusparesen sind sie jedoch eindrücklich und sollten rasch operativ behandelt werden.

## Fallbeschreibung

Im Rahmen eines Motorradunfalles zog sich der 1963 geborene Patient eine mehrfragmentäre, jedoch nur wenig dislozierte Claviculafraktur rechts im mittleren Drittel zu. Die Erstbehandlung erfolgte nach dem Ausschluss von Zusatzverletzungen mit einem Rucksackverband. Wegen Druckschmerzen durch den Verband wurde auf eine Mitella gewechselt, wodurch der Patient beschwerdefrei wurde. Zu diesem Zeitpunkt bestanden keinerlei fassbare neurologische Ausfälle der rechten oberen Extremität.

20 Tage nach dem Unfall und nachdem der Patient in den Ferien gewesen war, fiel im Zusammenhang mit einer internistischen Kontrolle wegen zusätzlichem HIV+-Status eine fast komplette Funktionslosigkeit der rechten oberen Extremität auf. Die orthopädische Untersuchung ergab einen vollständigen Ausfall des Bizeps-, Trizeps-, Radiusperiost- sowie des Trömnerreflexes. Weiter wurde eine Plegie der Musculi deltoideus und triceps brachii (M0), eine deutliche Schwäche des M. biceps brachii (M1–M2) und eine Schwäche der Unterarmflexoren und Extensoren (M1–M3) festgestellt. Der Faustschluss war abgeschwächt, die Spreizfähigkeit der Finger vermindert, ebenso die Daumenopposition. Im Bereich der Dig. II und III dorsal und volar bestand eine Hypalgesie und Hypästhesie. Das Nadel-EMG zeigte im Bereich des Biceps brachii, des Extensor carpi radialis und des Abductor Dig. V rechts pathologische Spontanaktivität in Form von positiven Wellen und Fibrillationen.

Damit lag auch aus neurologischer Sicht eine schwere Parese des Plexus brachialis vor, wobei der obere Armplexus schwerer als der untere betroffen war. Das Alter der Parese wurde auf mindestens drei Wochen geschätzt. Wegen nicht verwertbarer MRI ergab eine CT der Halsweichteile und des oberen Thorax den Befund einer mehrfragmentären Claviculafraktur im mittleren Schaftdrittel. Ein kaudales Knochenfragment reichte bis knapp zur Arteria subclavia heran und wurde als möglicher Verursacher für die Verletzung des Plexus brachialis betrachtet.

Die operative Revision ergab im Bereich des lateralen Faszikulus und des lateralen Anteiles des medialen Faszikulus eine stenosierende Epineuralfibrose, welche als Folge einer Verletzung durch das lanzettenförmige laterale Bruchende entstanden sein dürfte (Abb. 1). Zusätzlich fand sich ein Kallus, welcher zu einer Kompression des lateralen, posterioren und medialen Faszikulus geführt hatte. Abgerissene oder durchtrennte Nervenfasern konnten keine dargestellt werden. Nach Abtragung des Kallus und Erweiterung des Retroklavikulärbereichs erfolgte eine ausgedehnte Epineurolyse. Die Clavicula wurde mit einer Platte stabilisiert. Zwei Wochen postoperativ konnte bereits eine deutliche Verbesserung der Pro-/Supination wie auch des Faustschlusses festgestellt werden. Auch die Ellenbogenfunktion hatte sich zu diesem Zeitpunkt praktisch vollständig normalisiert. Drei Monate nach durchgeführter Neurolyse waren nur noch leichtgradige Residuen der initial fast vollständigen Plexusausfälle zu beobachten, welche sich anlässlich der Jahreskontrolle auf Normalzustand zurückgebildet hatten. Im weiteren Verlauf musste eine erneute Pseudoarthrose der Clavicula mit Reosteosynthese und Anlagerung von autologer Beckenkammspongiosa versorgt werden. Sechs Monate nach dem Revisionseingriff konnte der Fall mit einer wiedererlangten vollen Arbeitsfähigkeit im Gastronomiebereich abgeschlossen werden. Klinisch waren keine Residuen der Plexusläsion fassbar.

## Kommentar

Unmittelbar traumatische Armplexusparesen stellen ätiologisch die häufigste Form der Plexuslähmungen dar. Ursächlich liegt meist ein direktes Schultertrauma vor, wobei Motorradfahrer besonders gefährdet sind. Der pathogene Mechanismus wird in einer plötzlichen und heftigen Zerrung des Plexus gesehen [1, 2, 5]. Auch chronische Druckschädigungen wie das repetitive Tragen von Lasten auf den Schultern oder eine Halsrippe können zu einer Plexusläsion führen [3, 4]. Ungewöhnlich im vorliegenden Fall ist die Latenz zwischen dem Unfallereignis und der Diagnose der Plexuslähmung. Diese lässt sich so erklären, dass der Plexusschaden durch die Kombination zwischen der Kallusbildung einerseits und der mechanischen Irritation des Epineu-

Die Autoren haben keine finanziellen oder persönlichen Verbindungen im Zusammenhang mit diesem Beitrag deklariert.

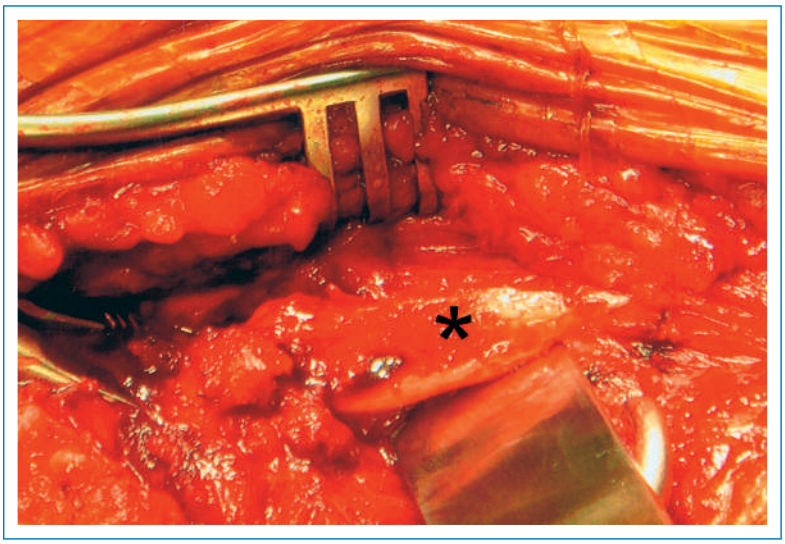


**Abbildung 1**
Laterales Claviculaende mit lanzettenförmigem Frakturkeil (*). Rechts der Spitze ist der laterale Anteil des medialen Faszikulus zu sehen, welcher eine erhebliche Epineuralfibrose aufweist.

riums mit stenosierender Narbenbildung durch das laterale Knochenfragment andererseits zustande kam. Erschwerend kommt hinzu, dass der Patient die praktisch vollständige Paralyse dissimulierte und diese als in einem normalen Zusammenhang mit der Frakturheilung stehend interpretierte.

## Zusammenfassung

Trotz meist gutartigem Verlauf von Clavicula-Midschaftfrakturen können schwerwiegende neurologische Komplikationen in Form einer Plexusschädigung auftreten. Diese kann Folge einer Verletzung durch Knochenfragmente, einer Kallusbildung oder einer Kombination beider Ursachen sein. Neurologische Verlaufskontrollen im Rahmen der Frakturheilung sind deshalb indiziert.

**Korrespondenz:**
Dr. med. H. Stalder
Orthopädie im Park
Seestrasse 220
CH-8027 Zürich
hst[at]stalderimpark.ch

**Literatur**

1 Lin CC, Lin J. Brachial plexus palsy caused by secondary fracture displacement in a patient with closed clavicle fracture. Orthopedics. 2009;32(10). Pii: orthosupersite.com /view.asp?rlD=43780.doi:10.3928/01477447–20090818–24.
2 Krishnan KG, Mucha D, Gupta R, Schackert G. Brachial plexus compression caused by recurrent clavicular non-union and spaceoccupying pseudoarthrosis: definitive reconstruction using free vascularized bone flap-a series of eight cases. Neurosurgery. 2008;62 (5 Suppl 2):ONS461–9;discussion 469–70.
3 Jones GL, McCluskey GM 3rd, Curd DT. Nonunion of the fractured clavicle: evaluation, etiology, and treatment. J South Orthop Assoc. 2000;9(1):43–54.
4 Onstenk R, Malessy MJ, Nelissen RG. [Brachial plexus injury due to unhealed or wrongly healed clavicular fracture]. Ned Tijdschr Geneeskd. 2001;145(50):2440–3.
5 Mumenthaler Marco. Neurologie, ein Lehrbuch für Ärzte und Studenten. 7. Auflage.1982, 426–33.