


Wenn Scarlet erwachsen wird – Scharlach ohne Streptokokken

Felix Brunner^a, Katia Boggian^b, Markus Diethelm^a

^a Fachbereich Allgemeine Innere Medizin, Kantonsspital St. Gallen


^b Fachbereich Infektiologie, Kantonsspital St. Gallen

Fallbeschreibung

Ein 19-jähriger Lehrling suchte mit Halsschmerzen und einem generalisierten Exanthem die Notfallstation auf. Wegen Hals- und Schluckschmerzen mit subfebrilen Temperaturen hatte er seit zwei Tagen Neo Citran® (Paracetamol, Phenylephrin, Pheniramin-Maleat, Acidum ascorbicum) eingenommen. Ein Tag später entwickelte sich ein juckender Hautausschlag an Rumpf und proximalen Extremitäten. Dem bis anhin gesunden Mann waren kein ähnlicher Krankheitsfall im Umfeld und keine Allergien bekannt. In der klinischen Untersuchung präsentierte er sich in leicht reduziertem Allgemeinzustand, mit erhöhter Temperatur (37,4 °C tympanal) und einem generalisierten, fein makulo-papulöses Exanthem an Stamm und proximalen Extremitäten (Abb. 1A und B ). Hände und Füße waren ausgespart. Enoral imponierten gerötete, stark vergrösserte und zerklüftete Tonsillen mit retrotonsillären Fibrinbelägen. Zudem palpierete man vergrösserte, dolente Lymphknoten rechts angular und inguinal beidseits. Laborchemisch zeigten sich erhöhte Entzündungszeichen (Leukozyten 21,5 G/l, CRP 140 mg/l). Aufgrund der Verteilung des Exanthems mit Aussparung der Hände und Füße dachten wir primär an Scharlach, wobei der Patient aber weder eine Himbeerzunge noch eine periorale Blässe als weitere typische Merkmale aufwies. Differentialdiagnostisch musste eine Pharyngitis mit Arzneimittel-exanthem oder eine Mononukleose in Betracht gezogen werden. Nach Abnahme von Abstrichen aus

der Tonsillenloge entschieden wir uns für eine empirische Antibiotikatherapie mit Clarithromycin für 10 Tage und entliessen den Patienten nach Hause. Er erholte sich sehr schnell, so dass er nach ein paar Tagen eine geplante Interrailreise dennoch antreten konnte.

Im Tonsillenabstrich wuchs *Arcanobacterium haemolyticum*. Es ist ein Gram-positives Stäbchen, welches früher als *Corynebacterium haemolyticum* klassifiziert wurde [1]. Es kommt vorwiegend bei jungen Erwachsenen vor. *Arcanobacterium haemolyticum* wird in ca. 0,5% der Tonsillenabstriche bei Patienten mit Pharyngitis nachgewiesen. Bei Menschen im Alter zwischen 15 und 25 Jahren vervielfacht sich der Anteil auf 1,4 bis 2,5% [2]. Nebst Fieber, Pharyngitis und Lymphadenopathie treten Exantheme in 23 bis 50% der Fälle auf [3, 4]. Als gefürchtete Komplikationen eines Infektes mit *Arcanobacterium haemolyticum* werden Peritonsillarabszesse, Lemierre-Syndrom und Weichteilinfekte genannt. In der Regel sind die Keime auf antibiotische Therapie mit Penicillinen, Makroliden, Clindamycin und Cephalosporinen empfindlich.

Die klinische Differentialdiagnose zwischen einer Scharlach oder Arcanobacterium-Infektion ist schwierig. Adoleszenz und das Vorliegen eines Pruritus erhöhen die Wahrscheinlichkeit einer Arcanobacterium-Infektion (Tab. 1 ). Aufgrund der Seltenheit (meist <1%) von *Arcanobacterium haemolyticum* genügt in der alltäglichen Praxis aber bei einer Tonsillitis bzw. einer Tonsillitis mit Exanthem diagnostisch ein Streptoc Schnelltest.

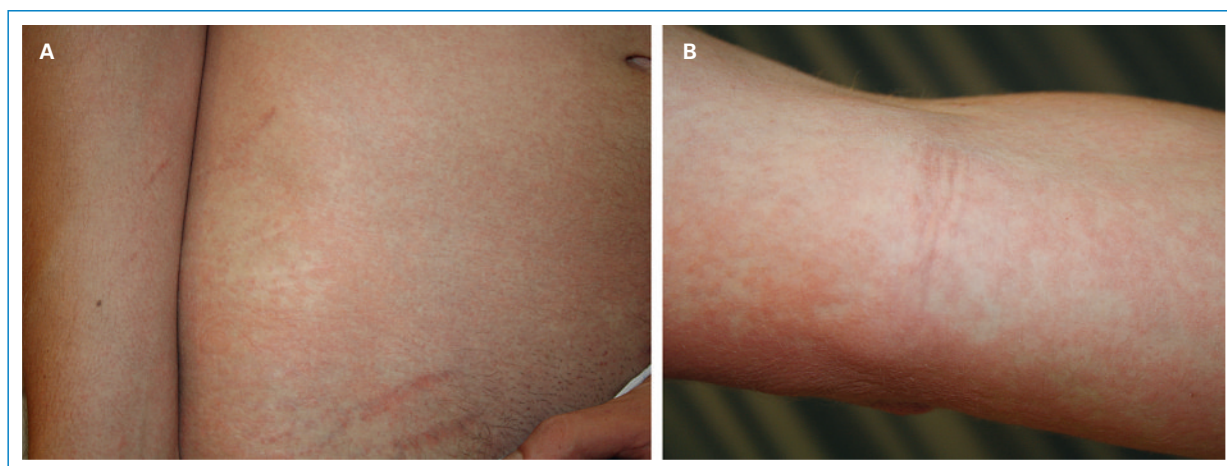


Abbildung 1

Fein makulo-papulöses Exanthem am ganzen Stamm (A) und an den Extremitäten (B) mit Aussparung von Händen und Füßen.

Die Autoren haben keine finanziellen oder persönlichen Verbindungen im Zusammenhang mit diesem Beitrag deklariert.

Tabelle 1. Differentialdiagnostische Kriterien, Komplikationen und Therapie von Infekten mit Streptokokken der Gruppe A (Scharlach) und *Arcanobacterium haemolyticum*.

	β-hämolisierende Streptokokken der Gruppe A (Scharlach)	<i>Arcanobacterium haemolyticum</i>
Toxin	Erythrogene Toxine	
Typisches Alter	Kinder	Adoleszente, Erwachsene
Symptome	Pharyngitis, Tonsillitis, Lymphadenopathie, Exanthem	Pharyngitis, Tonsillitis, Lymphadenopathie, Exanthem
Exanthem	Stamm, Extremitäten	Stamm, Extremitäten
Pruritus	Nein	Ja
Komplikationen	Otitis media, Sinusitis, Peritonsillarabszess, retropharyngealer Abszess; Poststreptokokken-GN, rheumatisches Fieber	Peritonsillarabszess
Therapie	Penicillin, Cephalosporine, Makrolide	Penicillin, Cephalosporine, Makrolide

GN = Glomerulonephritis.

Korrespondenz:

Dr. med. Markus Diethelm
 Fachbereich Allgemeine Innere Medizin
 Kantonsspital
 CH-9007 St. Gallen
markus.diethelm@kssg.ch

Literatur

- Collins MD, Jones D, Schofield GM. Reclassification of «*Corynebacterium haemolyticum*» (MacLean, Liebow & Rosenberg) in the genus *Arcanobacterium* gen.nov. as *Arcanobacterium haemolyticum* nom. rev., comb.nov. *J Gen Microbiol.* 1982;128(6):1279–81.
- Carlson P, Kontiainen S, Renkonen OV, Sivonen A, Visakorpi R. *Arcanobacterium haemolyticum* and streptococcal pharyngitis in army conscripts. *Scand J Infect Dis.* 1995;27(1):17–8.
- Mackenzie A, Fuite LA, Chan FT, King J, Allen U, MacDonald N, et al. Incidence and pathogenicity of *Arcanobacterium haemolyticum* during a 2-year study in Ottawa. *Clin Infect Dis.* 1995;21(1):177–81.
- Carlson P, Renkonen OV, Kontiainen S. *Arcanobacterium haemolyticum* and streptococcal pharyngitis. *Scand J Infect Dis.* 1994;26(3):283–7.