Von der Zuweisung zur pulmonalen Rehabilitation zur Erstdiagnose einer kardialen Amyloidose

Dragica Akrap[a], Martin Vurma[b]

[a] Kantonsspital Aarau, Medizinische Klinik
[b] Klinik Barmelweid, Kardiologie

Summary

● We report the case of a 68-year-old male patient who was initially admitted for stationary pulmonary rehabilitation but subsequently (first) diagnosed with cardiac amyloidosis and eventually, after having contracted nosocomial pneumonia, died of multiple organ failure.

● In the following we present the classification of amyloidosis as well as the clinical, diagnostical and therapeutical aspects of cardiac amyloidosis.

Fallbeschreibung

Die Zuweisung des 68-jährigen Patienten erfolgte zur stationären pulmonalen Rehabilitation: einerseits bei bekannter COPD, andererseits wegen wiederholter rechtsbetonter kardialer Dekompensation mit erheblicher Gewichtszunahme. Subjektiv beklagte der Patient eine seit ca. 2 Jahren langsam zunehmende Anstrengungsdyspnoe (aktuell NYHA III) sowie Beinödeme.
In der persönlichen Anamnese waren eine COPD Gold IV und eine arterielle Hypertonie bekannt. Eine kardiologische Abklärung ca. 1½ Jahre vor der aktuellen Hospitalisation hatte eine hypertrophe Kardiomyopathie (Septumdicke 12 mm) unklarer Ätiologie ergeben. Diagnostisch wurden damals keine weiteren Abklärungen, aber therapeutisch eine symptomatische Behandlung empfohlen.
In der klinischen Untersuchung fand sich ein Patient in reduziertem Allgemeinzustand, afebril, tachypnoisch, normokard mit unregelmässigem Puls, normoton, mit gestauten Halsvenen und Unterschenkelödemen, abgeschwächtem Atemgeräusch rechts basal sowie mit nur schwach auslösbaren Muskeleigenreflexen.
Im Ruhe-EKG zeigte sich ein normokardes Vorhofflimmern mit linksanteriorem Hemi- und komplettem Rechtsschenkelblock (keine Niedervoltage). Der konventionelle Röntgen-Thorax zeigte eine Kardiomegalie und Pleuraergüsse beidseits. Laborchemisch fanden sich eine normochrom-normozytäre Anämie (Hb 117 g/l) sowie eine Niereninsuffizienz Stadium 3 (Kreatinin 161 µmol/l, GFR 35 ml/min/m²).
Zur weiterführenden kardialen Abklärung wurde eine transthorakale Echokardiographie (Abb. 1–3 📷) veranlasst, welche einen konzentrisch schwer hypertrophen linken Ventrikel (Septumdicke 28 mm, Massenindex 237 g/m² [Norm M <115 g/m²]) mit normaler systolischer LV-Funktion (EF 65%), Hinweise für eine höhergradige diastolische Dysfunktion, dilatierte Vorhöfe, einen schwer hypertrophen rechten Ventrikel mit eingeschränkter Funktion, leichte Mitral- und Trikuspidalinsuffizienzen sowie eine leichte pulmonale Drucksteigerung (PAP ca. 45 mm Hg) ergab. Zudem zeigte sich ein geringer zirkulärer Perikarderguss. Die Echokardiographie-Befunde waren in ihrer Gesamtheit hochgradig verdächtig auf das Vorliegen einer myokardialen Speichererkrankung, und dabei am ehesten auf eine kardiale Amyloidose.
Mit dieser Fragestellung wurde eine Rektumbiopsie veranlasst, die ausgedehnte Amyloid-Ablagerungen in der Lamina propria mucosae der ansonsten histologisch intakten Dickdarmschleimhaut ergab und somit die Verdachtsdiagnose der kardialen Amyloidose bestätigte. Allerdings wurde das ursächliche Protein immunhistochemisch nicht identifiziert.
Der weitere klinische Verlauf war geprägt durch eine therapierefraktäre biventrikuläre Herzinsuffizienz sowie eine sich parallel dazu rasch verschlechternde Nierenfunktion. Im Rahmen einer nosokomialen Pneumonie kam es schliesslich zu einem Multiorganversagen, und der Patient verstarb 33 Tage nach Eintritt.

Kommentar

Wir beschreiben den Fall eines 68-jährigen Patienten, der ursprünglich zur stationären pulmonalen Rehabilitation zugewiesen wurde, bei dem im Verlauf jedoch eine kardiale Amyloidose erstdiagnostiziert wurde und der schliesslich, nachdem es zu einer nosokomialen Pneumonie gekommen war, im Multiorganversagen verstarb.
Im Nachfolgenden sollen Einteilung der Amyloidosen sowie die Klinik, Diagnostik und Therapie der kardialen Amyloidose erörtert werden.

Einteilung der Amyloidosen [1, 2]

Die Amyloidosen (altgriech. *amylos* = Stärke) sind eine heterogene Gruppe von Erkrankungen, denen eine Störung der Proteinfaltung zugrunde liegt, was dazu führt, dass sich lösliche Proteine infolge einer Konformationsänderung als unlösliche Fibrillen im Extrazellulärraum ablagern. Dies kann *systemisch* oder *lokalisiert* erfolgen und zu einer Fehlfunktion der betroffenen Organe, Gefässe oder Nerven führen. Die Amyloidose betrifft beide Geschlechter und kann in jedem Lebensalter auftreten; jenseits des 80. Lebensjahres findet sich seniles Amyloid bei praktisch allen Menschen.
Typischerweise sind Herz, Leber, Nieren und das Nervensystem betroffen. Der kardiale Befall ist dabei pro-

Die Autoren haben keine finanziellen oder persönlichen Verbindungen im Zusammenhang mit diesem Beitrag deklariert.

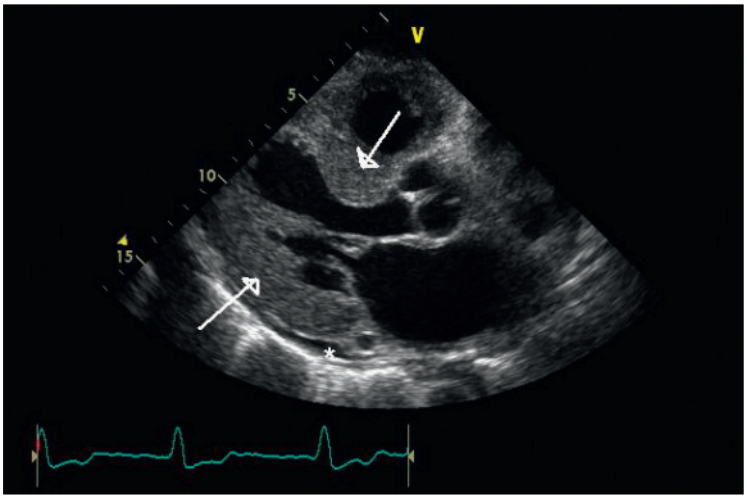

Abbildung 1
Parasternale Längsachse: schwere Hypertrophie des linken Ventrikels *(weisse Pfeile)*, minimer Perikarderguss (*).

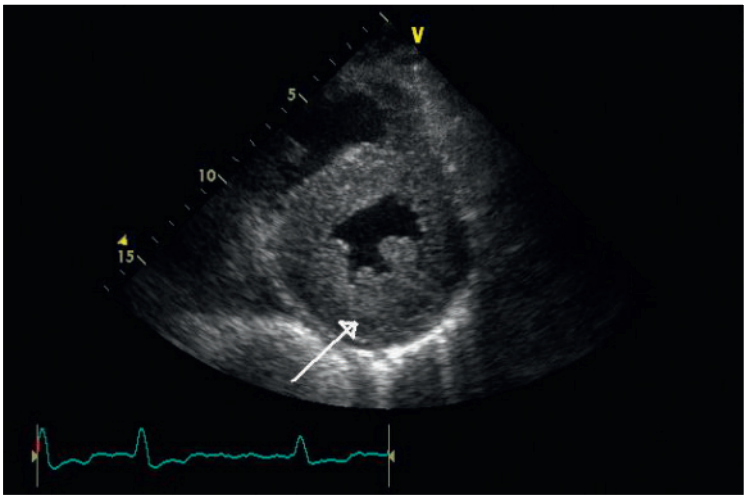

Abbildung 2
Querschnitt des linken Ventrikels: schwere Hypertrophie *(weisser Pfeil)*.

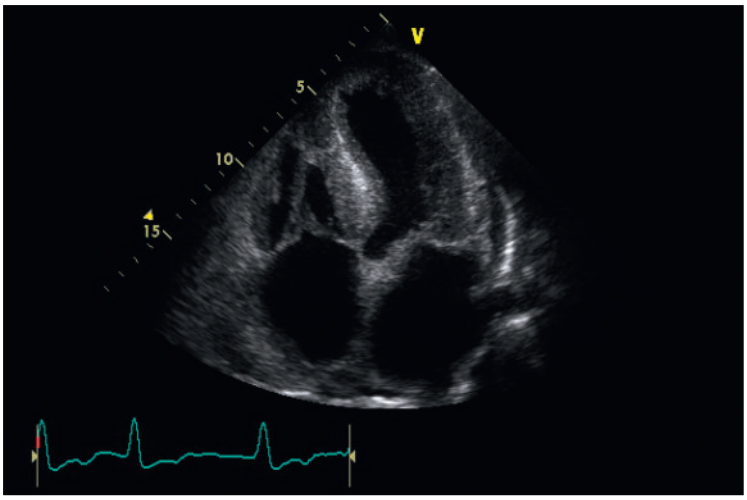

Abbildung 3
Apikaler 4-Kammer-Blick: ausgeprägte Hypertrophie beider Ventrikel, dilatierte Vorhöfe.

gnostisch besonders ungünstig: Über die Hälfte der Patienten mit kardialer Amyloidose versterben bereits im ersten Jahr nach Diagnosestellung.
Die *Einteilung der systemischen* Amyloidosen erfolgt nach dem amyloidbildenden Protein. *Nichterbliche* systemische Amyloidosen werden durch Immunglobulin-Leichtketten *(AL-Typ)*, Fragmente des Akutphasenproteins Serum-Amyloid-A *(AA-Typ)* oder fibrillär polymerisiertes β_2-Mikroglobulin verursacht. *Erbliche* Formen treten infolge genetischer Varianten physiologischer Proteine auf; meist handelt es sich um Transthyretin-*(TTR-)*Varianten. Wegen der unterschiedlichen therapeutischen Konsequenzen ist es erforderlich, das ursächliche Protein eindeutig zu identifizieren.

AL-Amyloidose

Die AL-Amyloidose, verursacht durch Ablagerung von Immunglobulin-Leichtketten, tritt meist im Rahmen einer monoklonalen Gammopathie (oder bei Multiplem Mylom oder M. Waldenström) auf. Am häufigsten befallen sind Nieren, Herz und Darm. Prognostisch ist von Bedeutung, welche und wie viele Organe befallen sind (Herzbefall prognostisch besonders ungünstig). Eine Hochdosis-Chemotherapie mit anschliessender autologer Stammzelltransplantation ist die einzige in Studien gesicherte und prognoseverbessernde Behandlung. Über eine Herztransplantation bei AL-Amyloidkardiomyopathie liegen Fallberichtzusammenstellungen vor, allerdings wird das Überleben nach Herztransplantation negativ beeinflusst durch die hohe Rezidivrate der AL-Amyloidose im Transplantat.

AA-Amyloidose

Die AA-Amyloidose ist die weltweit am häufigsten vorkommende Form der Amyloidose. Die Bezeichnung AA leitet sich vom Vorläuferprotein Serum-Amyloid A, einem Akutphase-Protein, ab. Sie tritt im Rahmen von chronisch-entzündlichen Erkrankungen auf. Befallen sind häufig Niere, Leber, Milz und der Gastrointestinaltrakt. Die Therapie richtet sich dabei nach der Grundkrankheit.

Hereditäre Amyloidosen

Hereditäre Amyloidosen umfassen eine heterogene Gruppe von autosomal-dominant vererbten Erkrankungen mit Manifestation im Erwachsenenalter, deren Ursache in einer amyloidogenen Variante des Transthyretins ([TTR] Präalbumin), eines in der Leber gebildeten Plasmaproteins, liegt. Befallen sind Nervensystem (sensomotorische und autonome Polyneuropathie), Niere, Gastrointestinaltrakt (Diarrhoe, Malabsorption) und häufig das Herz. Hier stellt eine Lebertransplantation den einzig kurativen Therapieansatz dar.
Weitere Formen der Amyloidose sind die senile, durch Wildtyp-Transthyretin verursachte Amyloidose sowie die β_2-Mikroglobulin-Amyloidose, die bei Patienten mit dialysepflichtiger Niereninsuffizienz auftritt.

Klinik der kardialen Amyloidose

Die klinischen Zeichen der kardialen Amyloidose sind initial unspezifisch, beispielsweise nachlassende Leistungsfähigkeit und zunehmende Belastungsdyspnoe.

Mit Fortschreiten der Erkrankung kommt es zur Herzinsuffizienz mit Halsvenenstauung, Beinödemen, Hepatomegalie und Aszites. Durch autonome Dysfunktion, Reizleitungsstörungen oder Arrhythmien kann es zu Hypotonie, Schwindel, rezidivierenden Synkopen oder zum plötzlichen Herztod kommen.

Diagnostik

Zur Abklärung der unter «Klinik der kardialen Amyloidose» beschriebenen Symptome wird als erste apparative Untersuchung meist ein EKG durchgeführt, welches als klassischen Befund eine Niedervoltage aufweist. Als nächster diagnostischer Schritt folgt die Echokardiographie, die typischerweise eine Verdickung der Wände beider Ventrikel und eine erhöhte Echogenität des Myokards, dilatierte Vorhöfe, eine Verdickung des Vorhofseptums und gehäuft auch einen Perikarderguss zeigt. Die systolische Funktion des linken Ventrikels ist nicht selten (noch) normal, die diastolische Funktion aber häufig früh und zunehmend gestört (restriktive Diastologie). Bei Verdacht auf eine Amyloidose muss die Sicherung mittels Biopsie erfolgen. Die abdominale Fettaspiration und -biopsie erlaubt die Diagnosestellung mit hoher Sensitivität und Spezifität. Biopsien von Rektum, Gingiva, Knochenmark, Leber oder Nieren werden in diesem Zusammenhang ebenfalls durchgeführt. Mit Hilfe der (rechtsventrikulären) Myokardbiopsie kann eine kardiale Amyloidose gesichert werden, auch wenn das Risiko für eine Perikard-Tamponade nicht zu vernachlässigen ist [1]. In der histologischen Untersuchung erscheint Amyloid in der Kongorotfärbung als Ablagerung eines homogen roten Materials im Interstitium, das im polarisierten Licht eine charakteristische grüne Farbe aufweist.

Aufgrund der Risiken der Myokardbiopsie werden zur weiterführenden Diagnostik zunehmend alternative, nichtinvasive Untersuchungsmethoden geprüft: Das kardiale MRI zeigt ein charakteristisches Muster mit diffuser, v.a. subendokardialer Anreicherung des Kontrastmittels Gadolinium (late enhancement). Nuklearmedizinisch zeigt die 99m-Technetium-Pyrophosphat-Szintigraphie quantitativ die Amyloid-Verteilung im ganzen Körper.

Prognostisch sind das Vorliegen einer Niedervoltage im EKG, eine eingeschränkte systolische LV-Funktion, ventrikuläre Tachyarrhythmien, eine rasche Zunahme der Ventrikelseptumdicke (bei unserem Patienten: Zunahme von 12 auf 28 mm innert 18 Monaten) oder erhöhte Werte von proBNP und Troponin T als besonders ungünstig beschrieben worden [3].

Therapie der kardialen Amyloidose

Bei einer symptomatischen kardialen Amyloidose soll neben der Behandlung der Grunderkrankung eine Herzinsuffizienztherapie gemäss gültigen Richtlinien etabliert werden (d.h. ACE-Hemmer bzw. AT-Rezeptor-Antagonisten, Betablocker, Diuretika; je nach NYHA-Klasse zusätzlich Spironolacton; historisch ist Digoxin kontraindiziert).

Da viele der Patienten mit kardialer Amyloidose an einem plötzlichen Herztod versterben, wäre ein prognostischer Nutzen einer ICD-Implantation denkbar, doch hat eine entsprechende Studie (mit 19 Patienten) keinen Überlebensvorteil gezeigt [4].

Bei ausgewählten Patienten mit führender Herzbeteiligung kann nach Ausschluss einer limitierenden Beteiligung eines anderen Organs (z.B. Niere) eine Herztransplantation durchgeführt werden.

Korrespondenz:
med. pract. Martin Vurma
Kardiologie
Klinik Barmelweid
CH-5017 Barmelweid
martin.vurma@barmelweid.ch

Literatur

1 Schönland SO. Fortschritte in der Diagnostik und Therapie der Amyloidosen. Dtsch Arztebl. 2006;103(34–5):A 2237–44.
2 Röcken C, Ernst J, Hund E, Michels H, Perz J, Saeger W, et al. Interdisziplinäre Leitlinien zur Diagnostik und Therapie der extrazerebralen Amyloidosen. Dtsch Med Wochenschr. 2006;131:45–66.
3 Dispenzieri A, Kyle RA, Gertz MA, Therneau TM, Miller WL, Chandrasekaran K, et al. Survival in patients with primary systemic amyloidosis and raised serum cardiac troponins. Lancet. 2003;361(9371):1787–9.
4 Kristen AV, Dengler TJ, Hegenbart U, Schönland SO, Becker R, Goldschmidt H, et al. Prophylactic implantation of cardioverter defibrillators in patients with severe cardiac amyloidosis. Heart Rhythm. 2008;5(2):235–40.