Toxische epidermale Nekrolyse

Therapie einer kompletten hypopharyngealen Okklusion bei toxischer epidermaler Nekrolyse (Lyell-Syndrom): ein interdisziplinärer Approach

Andreas Infanger[a], Jan Borovicka[c], Christa Meyenberger[c], Mark Anliker[b], Sandro J. Stöckli[a], Damian Bühler[b]

Einleitung

Wir beschreiben den aussergewöhnlichen Verlauf einer toxischen epidermalen Nekrolyse nach Einnahme von Lamotrigin mit kutaner, aber insbesondere auch ausgeprägter mukosaler Beteiligung. Nach initial topischer und systemischer Therapie kam es aufgrund der mukosalen Beteiligung oro-hypopharyngeal wie auch laryngeal zu einer progredienten Dysphagie bzw. Odynophagie. Eine vollständige Okklusion im Bereich des Hypopharynx (Sinus piriformis) führte schliesslich zur Aphagie beim über eine PEG ernährten Patienten.
Wir besprechen die erfolgreiche Therapie mittels eines chirurgischen «combined approach» (Rendez-vous-Verfahren) von oropharyngealer (HNO-) und ösophagealer (Gastroenterologie-)Seite. Einerseits wurde durch die dilatierte PEG-Öffnung retrograd der Ösophagus intubiert, andererseits wurde transoral hypopharyngoskopisch die Okklusion dargestellt. Unter Diaphanoskopie und Bildverstärker konnte die Verwachsungsmembran mittels Zebradraht durchstochen und über diesen Zugang dilatiert werden. Nach regelmässigen Dilatationen konnte die Magensonde entfernt werden.
Der Patient kann nun wieder selbständig seine Mahlzeiten essen und wird logopädisch betreut.

Fallpräsentation

Wir beschreiben einen Fall eines 55-jährigen Patienten, welcher aufgrund von bekannten rezidivierenden depressiven Episoden bei Verdacht auf eine bipolare Störung mit Lamotrigin, einem Antiepileptikum, in steigender Dosierung behandelt wurde. Die Initialtherapie mit Citalopram wurde aufgrund von Nebenwirkungen abgesetzt. Nach einer problemlosen 2-wöchigen Therapie mit 50 mg wurde das Medikament auf 100 mg gesteigert. Danach kam es akut zu juckenden Exanthemen mit Blasenbildung auf der Haut, im Verlauf mit Fieber einhergehend. Bei der sofortigen Vorstellung auf der Notfallstation zeigten sich im Status disseminierte kokardenförmige Hautläsionen an Rücken, Abdomen, Thorax, Gesicht und palmar beidseits sowie konfluierende bullöse und erosive Veränderungen mit Fibrinbelägen an der buccalen, pharyngealen wie auch der laryngealen Schleimhaut. Zusätzlich zeigte sich eine okuläre Mitbeteiligung im Sinne einer ausgeprägten Symblephara, Hornhautkonjunktivalisierung und Trichiasis, welche im Verlauf in einer Blindheit endete.
Die Diagnose einer toxischen epidermalen Nekrolyse wurde aufgrund des klinischen Bildes sowie histopathologisch gestellt. Es erfolgte eine Akuttherapie mit Clemastin (Tavegyl®), Methylprednisolon (Solu-Medrol®) wie auch hochdosiertem intravenösem Immunglobulin vom Menschen (Privigen®), einem IgG-Komplex, welcher die durch Fas-Liganden vermittelte Epidermisnekrose blockieren soll. Bei rapider Progredienz der Befunde erfolgte ein paar Tage später eine kurzzeitige Verlegung in das Verbrennungszentrum in Lausanne zur intensivmedizinischen Betreuung. Aufgrund von Aspirationen und einer Langzeitbeatmung wurde der Patient tracheotomiert und gleichzeitig bei Auftreten einer progredienten Dysphagie bzw. Odynophagie mit einer PEG-Sonde versorgt. Im Rahmen dieser Endoskopie präsentierten sich verschwollene Zustände laryngeal sowie ausgeprägte Schleimhautläsionen im Hypopharynx und proximalen Anteil des Ösophagus.
Nach Rückverlegung aus Lausanne zeigte sich ein erfreulicher Verlauf der Hautbefunde. Jedoch kam es aufgrund der mukosalen Beteiligung zu einer Heilung per secundam, welche sich in einer vollständigen Okklusion des Hypopharynx präsentierte. Endoskopisch und radiologisch bestätigte sich dies (Abb. 1 📷). Endoskopisch zeigte sich im Sinus piriformis beidseits eine membranartige Verwachsung mit vollständigem Verschluss.
Darauf erfolgte eine Rendez-vous-Operation einerseits via Zugang über die PEG-Einstichstelle durch die Gastroenterologen und andererseits eine transorale hypopharyngeale/ösophageale Endoskopie durch die HNO. Nachdem die PEG-Sonde entfernt und die Einstichstelle dilatiert worden war, konnte mit einem dünnen Ösophagoskop retrograd in den Ösophagus bis zum Erreichen der Striktur eingegangen werden. Gleichzeitig wurde transoral mit einem starren Hasslinger-Endoskop die Striktur dargestellt. Unter Diaphanoskopie von kaudal und zusätzlicher radiologischer Kontrolle (Bildverstärker) konnte nun ein Zebradraht von ösophageal durch die Striktur durchgestossen und von transoral her gefasst werden. Danach konnte die Striktur über diesen Draht bis Charrière 30 aufbougiert werden. Mit einer nasogastralen Sonde wurde die Rekanalisierung offengehalten. Es erfolgten in regelmässigen Abständen Ösophagoskopien und Ballon-Bougierungen. Bereits nach ein paar Tagen konnte der Patient sich oral ernähren, und die Magensonde wie auch die Trachealkanüle konnten nach ein paar Wochen entfernt werden. Eine postoperative Gastrographinpassage zeigte eine offene Passage (Abb. 2 📷).
Aufgrund der mukosalen Sensibilitätsstörungen im Bereich des Oro- wie auch Hypopharynx kommt es gelegentlich zu Aspirationen, welche jedoch unter logopädi-

Die Autoren haben keine finanziellen oder persönlichen Verbindungen im Zusammenhang mit diesem Beitrag deklariert.

[a] Hals-Nasen-Ohren-Klinik, Kantonsspital St. Gallen
[b] Dermatologie, Kantonsspital St. Gallen
[c] Gastroenterologie, Kantonsspital St. Gallen

scher Therapie, durch Einnahme von kleinen Boli und Eindicken der Flüssigkeit minimiert werden können.

Diskussion

Die toxische epidermale Nekrolyse, die Maximalvariante des Lyell-Syndroms, bezeichnet eine seltene, nach dem schottischen Dermatologen Alan Lyell benannte inflammatorische Haut- und auch Schleimhautreaktion, die durch blasige Ablösungen der Epidermis der Haut gekennzeichnet ist. Man spricht vom Lyell-Syndrom bzw. Steven-Johnson-Syndrom, falls weniger als 10% der Körperoberfläche betroffen sind, und von einer toxischen epidermalen Nekrolyse, falls es mehr als 30% der Körperoberfläche sind [1].
In unserem Fall waren mehr als 30% der Körperoberfläche betroffen. Getriggert wird das Krankheitsbild durch Infektionen des oberen Respirationstraktes oder durch Medikamente (nichtsteroidale Antirheumatika, Antibiotika, antikonvulsive Medikamente). Es tritt als zytotoxische allergische Reaktion auf, insbesondere bei Erwachsenen, seltener bei Kindern. Der Mechanismus der Krankheit ist noch nicht vollständig verstanden, man nimmt immunologische Mechanismen, zytotoxische Reaktionen und eine verspätete Hypersensitivität an.
Lamotrigin, wie in unserem Beispiel, ist ein typischer Auslöser von bullösen akuten Epidermolysen [2]. Die ersten 8 Wochen der Therapie sind diesbezüglich gefährlich. Eine Organbeteiligung muss ausgeschlossen werden.
Wir beschreiben in unserem Beispiel den ersten Fall in der Literatur mit einer vollständigen Okklusion des Hypopharynx aufgrund der mukosalen Mitbeteiligung bei einer toxischen epidermalen Nekrolyse. Ähnliche Fälle mit vergleichbarem Verlauf dieser Erkrankung sind zwar beschrieben, jedoch wurde nur in zwei Fällen als Komplikation der mukosalen Beteiligung die Ösophagusstriktur mit Dysphagie bzw. Odynophagien erwähnt [3, 4]. Diese konnten problemlos dilatiert werden. Eine Aphagie bei einer vollständigen Striktur des oberen Ösophagussphinkters als Komplikation einer Mukosabeteiligung bei einer TEN wurde bis anhin nicht beschrieben.

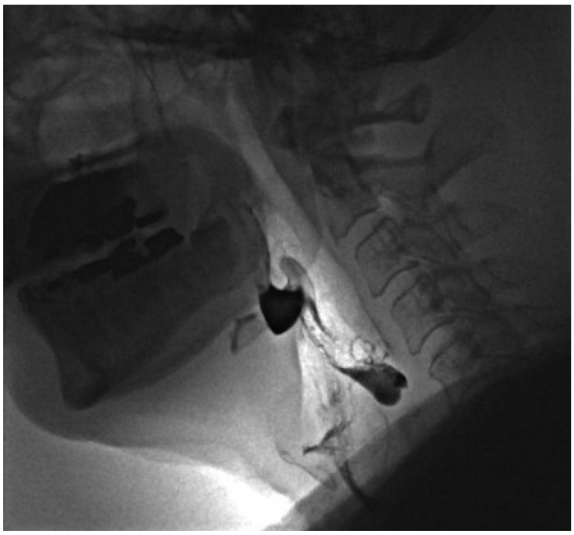

Abbildung 1
Okklusion des Hypopharynx mit Aspiration.

Die Technik zur Eröffnung der Okklusion ist nicht neu und bereits bei anderen Erkrankungen beschrieben; die Ursache der jeweiligen Stenosierung und/oder Okklusion war jedoch eine andere als bei uns [5]. Mittels dieses kombinierten Approach, auch Rendez-vous-Verfahren genannt, einerseits über die PEG-Öffnung von retrograd, andererseits über eine transorale/hypopharyngeale Endoskopie, konnte die Okklusion erfolgreich durchstossen, eröffnet und dilatiert werden.
Nach mehreren Dilatationen über die eingelegte Magensonde konnte der Hypopharynx offen gehalten werden, so dass sich der Patient wieder peroral ernähren kann. Die Sensibilitätsstörung im Oro- bzw. Hypopharynxbereich ist durch die oberflächliche Zerstörung und Narbenbildung der Mukosa gut zu erklären und muss bei der Problematik der Ernährung immer mitbeurteilt werden.

Korrespondenz:
Dr. med. Andreas Infanger
Oberarzt
HNO-Abteilung
Kantonsspital St. Gallen
Rorschacherstrasse 9
CH-9007 St. Gallen
infi@gmx.ch

Literatur

1 Gerull R, Nelle M, Schaible T. Toxic epidermal necrolysis and Stevens-Johnson syndrome: A review. Crit Care Med. 2011;39(6):1521–32.
2 Bocquet H, et al. Lyell syndrome and Stevens-Johnson syndrome caused by lamotrigine. Ann Dermatol Venereol. 1999;126(1):46–8.
3 Barrera JE, Meyers AD, Hartford EC. Hypopharyngeal stenosis and dysphagia complicating toxic epidermal necrolysis. Arch Otolaryngol Head Neck Surg. 1998124(12):1375–6.
4 Herman TE, Kushner DC, Cleveland RH. Esophageal stricture secondary to drug-induced toxic epidermal necrolysis. Pediatr Radiol. 1984;14(6):439–40.
5 Dellon ES et al. Outcomes of a combined antegrade and retrograde approach for dilatation of radiation-induced esophageal strictures. Gastrointest Endosc. 2010;71(7):1122–9.

Abbildung 2
Normale Gastrographinpassage postoperativ.