

Licht in der Dermatologie

Anwendung in Diagnostik und Therapie

René Rüdlinger^a, Markus Gnädinger^b

^a causa dermis, Zürich

^b Institut für Hausarztmedizin und Versorgungsforschung der Universität Zürich

Quintessenz

- Licht wird heute sowohl diagnostisch (optische Biopsie) wie auch therapeutisch in grossem Ausmass dermatologisch genutzt.
- Therapeutisch werden sowohl Laser- als auch LED-Lichtquellen eingesetzt.
- Gute Therapieindikationen für Lasertherapien sind: vaskuläre Veränderungen, Tätowierungen aller Art, permanente Epilation von dunklen Haaren, gutartige Tumoren der Haut, Sonnenflecken, atrophe Narben, z.B. bei Akne.
- Die Photodynamische Therapie wird häufig und bevorzugt eingesetzt bei: aktinischen Keratosen, oberflächlichen Basaliomen und Morbus Bowen. Mehr und mehr wird sie gegen entzündliche Akneformen verwendet.
- Die schädlichen Wirkungen von UV-Licht auf unsere Haut sollten zu vernünftiger UV-Exposition Anlass sein. Vitamin-D-Mangelzuständen ist besser durch Supplementation des Vitamins vorzubeugen.

Was ist Licht?

Für uns ist Licht derjenige Teil des elektromagnetischen Spektrums, den wir mit unseren Augen wahrnehmen. Das Gemisch aller Regenbogenfarben ergibt zusammen das weisse Tageslicht. Benachbart an die für uns sichtbaren Frequenzen ist auf der einen Seite das kürzerwellige UV-Licht und auf der anderen das längerwellige Infrarot-Licht. Hellhäutige Menschen können sich bei Aufenthalt im Schatten einen Sonnenbrand zuziehen, wenn sie nicht adäquat geschützt sind: Wer im Schatten sitzt, hat wohl keine direkte, aber indirekte UV-Bestrahlung durch Reflexion der umliegenden Oberfläche, die für uns zwar nicht sichtbar ist, aber trotzdem die entsprechenden biologischen Effekte hat. Über die eigentliche physikalische Natur von Licht wurden seit dem Ausgang des 19. Jahrhunderts viele Erkenntnisse gewonnen, die wir sinnlich kaum erfassen können, die aber unsere technischen Möglichkeiten in enormem Ausmass erweitert haben, vor allem seit wir Laserlicht nutzen können [1, 2].



René Rüdlinger

Die Autoren haben keine finanziellen oder persönlichen Verbindungen im Zusammenhang mit diesem Beitrag deklariert.

Was geschieht mit Licht in unserer Haut?


Je nach der Qualität des Lichtes (Wellenlänge) und der Oberflächenbeschaffenheit der Haut wird Licht bereits auf der Hautoberfläche reflektiert, oder es dringt in die Haut ein. Dort wird es an verschiedenen Strukturen

entweder gestreut oder absorbiert. Das gestreute Licht «verliert» sich im Gewebe oder tritt über die Oberfläche wieder aus der Haut aus (Rückstreuung). Das absorbierte Licht wird meist in Hitze umgewandelt und kann dadurch spezifische Effekte hervorrufen [3].

Aus der Abweichung vom rück- zum aufgestrahlten Licht können diagnostische Informationen gewonnen werden. Seit der Verwendung von Laserlicht zu diesem Zweck hat die Diagnostik mit Hilfe von Licht bedeutende Fortschritte gemacht. Das absorbierte Licht dient biologischen Zwecken (Vitamin-D-Synthese), vermittelt aber auch weniger erwünschte Effekte wie Hautalterung und Karzinogenese [4, 5]. Bei der Ausnutzung von Fluoreszenz wird Licht in Hautstrukturen derart transformiert, dass normalerweise nicht leuchtende Strukturen plötzlich Licht emittieren. Bei der therapeutischen Absorption von Licht wird die entstehende lokale Wärme genutzt (Photothermolyse).

Licht in der medizinischen und dermatologischen Diagnostik

Der Gebrauch von Licht zu diagnostischen Zwecken in der Dermatologie begann in den 1920 Jahren, als Wood, ein amerikanischer Experimentalphysiker, mit Hilfe von Infrarotlicht photographische Experimente durchführte. In der Dermatologie wurde ein UV-Wood-Licht verwendet, welches bakterielle (Erythrasma) von mykotischen Infekten der Haut zu unterscheiden hilft. Auch Vitiligoherde oder hyperpigmentierte Veränderungen können damit viel deutlicher sichtbar gemacht werden. Bei der photodynamischen Diagnostik können auf diese Weise epidermale Dysplasien erkennbar gemacht werden [6].

Die Untersuchung von Haut mithilfe von unterschiedlich polarisiertem Licht macht das Erkennen von Reliefveränderungen einerseits und Farbveränderungen andererseits sehr viel einfacher. Noch wichtiger geworden und aus dem Routinebetrieb des Dermatologen praktisch nicht mehr wegzudenken ist die Auflichtmikroskopie, mit deren Hilfe vor allem die Diagnose von pigmentierten und vaskularisierten Läsionen geradezu in ein neues Zeitalter getreten ist (Abb. 1 )

Nachdem kohärentes Licht in Form der Laser zur Anwendung verfügbar wurde, kamen sehr präzise neue, diagnostische Verfahren hinzu (optische Biopsie): konfokale Lasermikroskopie in der Melanomdiagnostik [7], optische Kohärenztomographie, eine Art Ultraschall der Haut mit Lichtwellen, womit bis in ca. 2 mm Tiefe Objekte bis zu einer Grössenordnung von ca. 10 µm

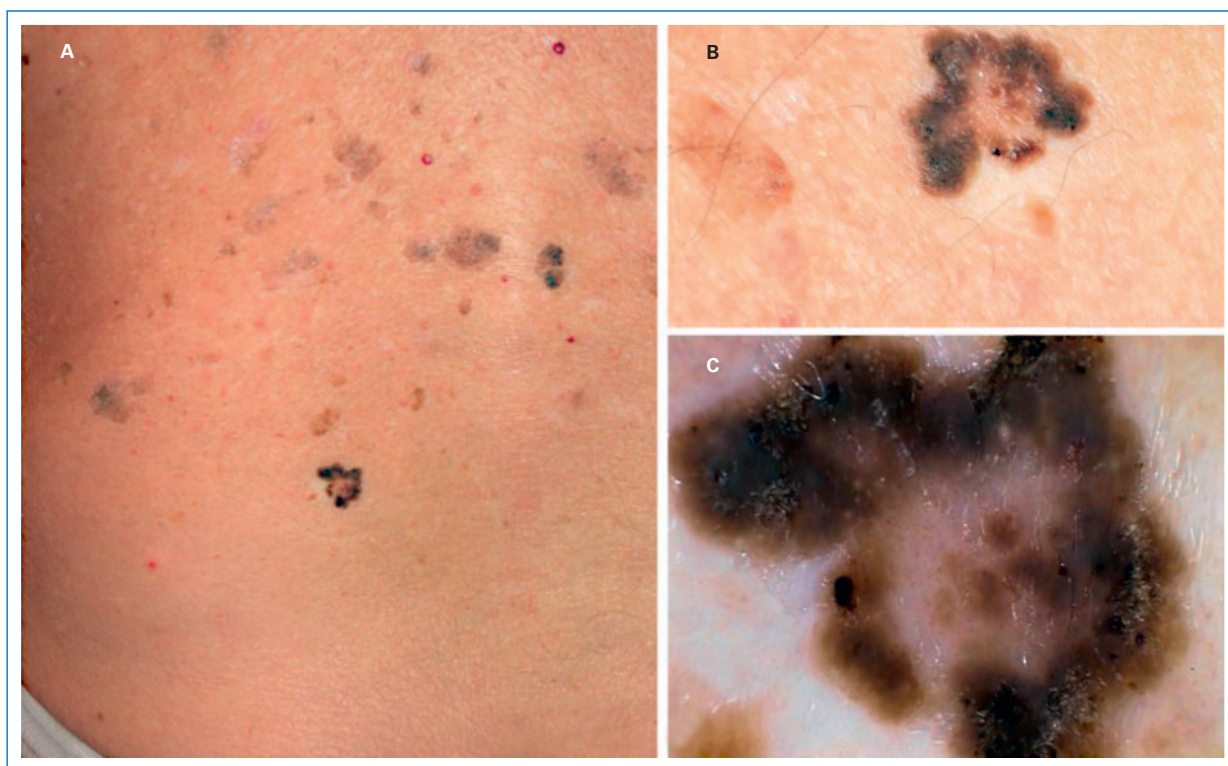


Abbildung 1
A: Makroskopischer Aspekt: verdächtige pigmentierte Läsion. **B:** Nahaufnahme.
C: Auflichtmikroskopie: eindeutig als gutartige seborrhoische Keratose identifizierbar.

dargestellt werden können. Diese Methode ist in der Ophthalmologie bereits seit einiger Zeit Routine. Während diese Verfahren Bilder erzeugen, die uns einigermassen vertraut sind, benutzen andere Methoden Spektralanalysen, um Rückschlüsse sogar auf biochemischem Niveau zu erzielen (Ramanspektroskopie, z.B. bei Mammakarzinomen) [8].

Licht in der dermatologischen Therapie

UV-Licht

Seit dem Anfang des 20. Jahrhunderts wird UV-Licht in der Therapie von Hautkrankheiten wie Psoriasis, Vitiligo, chronischen Ekzemen, polymorphen Lichtdermatosen, Akne u.a.m. eingesetzt. Nachdem zunächst Mischformen von UV-A und -B benutzt wurden, hat eine Entwicklung begonnen, die fast monochromatisches UV-B benutzt, während die früher oft verwendeten PUVA-Therapien mit UV-A praktisch kaum mehr angewendet werden. Die offensichtlich ebenso schädlichen Wirkungen von UV-Licht haben auch dazu geführt, dass viele Dermatologen mit dem therapeutischen Einsatz von UV-Licht zurückhaltender geworden sind [9].

Wirkungen von UV-Licht auf die Haut

In der täglichen Wahrnehmung sind Dermatologen mehrheitlich mit den ungünstigen Wirkungen von UV-Licht konfrontiert: Immunsuppression, Karzinogenese, vorzeitige Hautalterung, Induktion von photoaktiven Dermatosen wie polymorphe Lichtdermatose, Lupus erythematoses, Melasma, Porphyrien und Rosacea. Die Wahrnehmung der günstigen Wirkungen wie Vitamin-D-Synthese, Wohlbefinden und Verbesserung von Akne mögen deshalb manchmal etwas in den Hintergrund geraten sein. Zuweilen werden Dermatologen gar dafür verantwortlich gemacht, dass Vitamin-D-Mangelzustände wegen angeblich übertriebener UV-Schutzmassnahmen überhaupt erst entstehen. Grundsätzlich wäre es deshalb zu begrüssen, wenn – ähnlich dem jodierten Salz gegen Jodmangel – Lebensmitteln wie beispielsweise Mehl

Tabelle 1. Therapieindikationen für Lichtbehandlungen [- ungeeignet, (-) weniger geeignet, z.T. in Entwicklung, + mässig geeignet, ++ gute Indikation, +++ ausgezeichnete Indikation].

	Laser	IPL	UV	PDT
Aktinische Keratosen	(-)	-	-	+++
M. Bowen	(-)	-	-	+++
Oberflächliche Basaliome	(-)	-	-	+++
Gutartige Tumore	+++	-	-	-
Xanthelasmen	+++	-	-	-
Vitiligo	++	-	+++	-
Atrophe Narben	+++	-	-	-
Vaskuläre Veränderungen	+++	++	-	-
Tätowierungen	+++	-	-	-
Akne	+	+	+	++
Epilation	+++	+++	-	(-)
Lentigo solaris	+++	+++	-	+++
Psoriasis	++	-	+++	(-)

Vitamin D zugesetzt würde oder Vitamin D als Nahrungsergänzung eingenommen würde [4, 10].

Vernünftiger UV-Schutz

Vermeiden von Sonnenbränden!

Jeder halbwegs vernünftige Mensch in unseren Breitengraden weiss im Grunde, wie das zu bewerkstelligen ist. Heikler wird es bei chronisch kumulativen UV-Schäden. Oft motiviert man die Leute besser über den Aspekt der vorzeitigen, durch UV-Licht verursachten Hautalterung als mit dem Drohfinger des Hautkrebses.

Chemische UV-Filter gehören als Erstes auf die Haut nach der Gesichtereinigung

Nur so kann man davon ausgehen, dass das Produkt nicht so schnell weggerieben oder -gewaschen wird.

Produkte verschiedener Hersteller probieren!

Oftmals werden Textur und Geruch von Sonnencremes beanstandet. Da sich die UV-Filter der verschiedenen Anbieter eigentlich nicht wesentlich unterscheiden, spielt sich die Akzeptanz dieser Produkte vor allem auf der Ebene ihrer Galenik ab: Was man gerne einstreicht, verwendet man zuverlässiger.

Genug anwenden!

Vielen Leuten ist nicht bewusst, dass der Sonnenschutzfaktor eine mengenabhängige Grösse ist. Auf den Produkten selbst wird meist in gut nachvollziehbarer Form instruiert, wie viel Produkt angewendet werden soll, um den entsprechenden Faktor auch tatsächlich auf der Haut zu haben.



Solarien

Diese emittieren UV-A Licht, das einerseits Bräunung hervorruft und Hautalterung induziert, jedoch zur Vitamin-D-Synthese in der Haut nicht beiträgt, da dazu UV-B notwendig ist und UV-A gar in der Lage ist, bestehendes Vitamin D in der Haut wieder abzubauen.

Photodynamische Therapie (PDT)

Damit wird ein Verfahren bezeichnet, bei dem man eine Substanz auf die Haut aufträgt, die verstoffwechselt wird, so dass dabei ein Produkt entsteht, das zusammen mit bestimmten Lichtarten zu einer relativ spezifischen, phototoxischen Zerstörung der entsprechenden Zellen führt. Obwohl in ihren Anfängen um 1904 bereits Lippenkrebs so behandelt wurden, kam die PDT erst in den vergangenen zwei Jahrzehnten zu allgemeiner Verbreitung. Der meist verwendete Sensibilisator ist dabei δ -Aminolaevulinsäure, ein Metabolit des Hämoglobinstoffwechsels. Der photosensibilisierende Stoff ist Protoporphyrin IX, und die verwendeten Lichtquellen in Rot oder Blau sind heute meist Diodenlampen. Die Fluoreszenz, welche unter Wood-Licht sichtbar gemacht werden kann, wird ebenfalls durch Protoporphyrin IX verursacht. Man kann damit beispielsweise die Patienten darauf hinweisen, wie gross das Reaktionsgebiet nach der Belichtung sein wird. Als

zelltoxisches Agens entstehen während der Belichtung Sauerstoffradikale.

Der grosse Vorteil, aktinische Keratosen, Morbus Bowen und oberflächliche Basaliome mittels PDT (Tab. 1 ) zu behandeln, liegt nicht ausschliesslich in der Tatsache begründet, dass keine toxischen Substanzen verwendet werden, sondern in der nur kurzen Verschlechterungszeit nach der Therapie und im – in aller Regel – ausgezeichneten kosmetischen Resultat sowie der beliebigen Wiederholbarkeit (Abb. 2 ). Bei jeder Therapieart von epidermalen Dysplasien wird zunächst das Epithel zerstört, bevor der Regenerationsprozess einsetzt. Diese Wundheilungszeit ist bei der PDT kürzer als bei anderen Therapien. Bereits früher wurde über günstige Wirkungen von blauem und rotem Licht auf den Verlauf der entzündlichen Akne berichtet. Aknebakterien produzieren Protoporphyrin IX selbst und können entsprechend beeinflusst werden. Durch das externe Hinzufügen von δ -Aminolaevulinsäure kann der Effekt verbessert werden. Diese Aknetherapie kann problemlos auch in der Schwangerschaft und Stillzeit gegen entzündliche Akne eingesetzt werden [11]. Auch bei anderen entzündlichen Hauterkrankungen wird PDT teilweise erfolgreich eingesetzt (Lichen sclerosus, Psoriasis).

Allerdings gibt es auch hinsichtlich der PDT noch Verbesserungsmöglichkeiten: Die während der Belichtung von ca. 20 Minuten auftretende, manchmal starke lokale Schmerzhaftigkeit ist ein tatsächliches praktisches Problem, vor allem in der Behandlung von grossen Feldern (z.B. eine Glatze mit multiplen aktinischen Keratosen). Die neue Idee der sogenannten «Tageslicht-Belichtung» ist eine wertvolle Lösung für diese Problematik. Dabei wird nicht erwartet, bis sich das gesamte Protoporphyrin IX aufgebaut hat und dann schlagartig belichtet wird, sondern man exponiert die betroffenen Stellen unmittelbar nach Auftragen der δ -Aminolaevulinsäure sofort dem Tageslicht, z.B. im Rahmen eines Spazierganges am Tageslicht, womit sich die phototoxische Reaktion erst allmählich und über einen längeren Zeitraum ablaufen lässt, was deutlich weniger schmerzhaft ist.

Bei tiefer reichenden Läsionen versagt die PDT oft [6]. Zusätzlich lässt die Preispolitik des Herstellers des einzigen in der Schweiz zugelassenen Photosensibilisators doch auch zu wünschen übrig.

Laser

1960 entwickelte der Amerikaner Theodore H. Maiman erstmals einen Rubinlaser, mit dessen Hilfe man noch heute Pigmente (Melanin, Tätowierungen) entfernt. Die ersten wirklich etwas weiter verbreiteten Laser waren Argonlaser; sie finden heute wegen ihrer etwas unspezifischen Eigenschaften kaum mehr Verwendung. Später kamen vor allem die zur Ablation von Gewebe benutzten CO₂-Laser auf den Markt, die in vielen Gebieten der Medizin heute zum Standard gehören. Lasergeräte sind Lichtquellen, mit deren Hilfe man eine Vielzahl von Hautveränderungen aus teils medizinischer, teils kosmetischer Indikation behandeln kann. Wenn die engen Indikationen eingehalten werden und der Therapeut entsprechend ausgebildet und erfahren

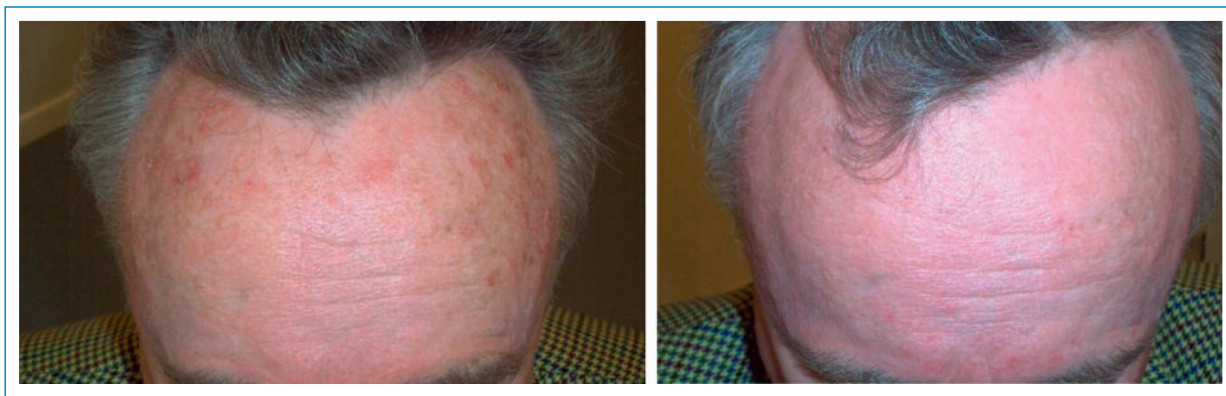

Abbildung 2

Aktinische Keratosen der Stirne, links vor, rechts 4 Wochen nach photodynamischer Therapie.

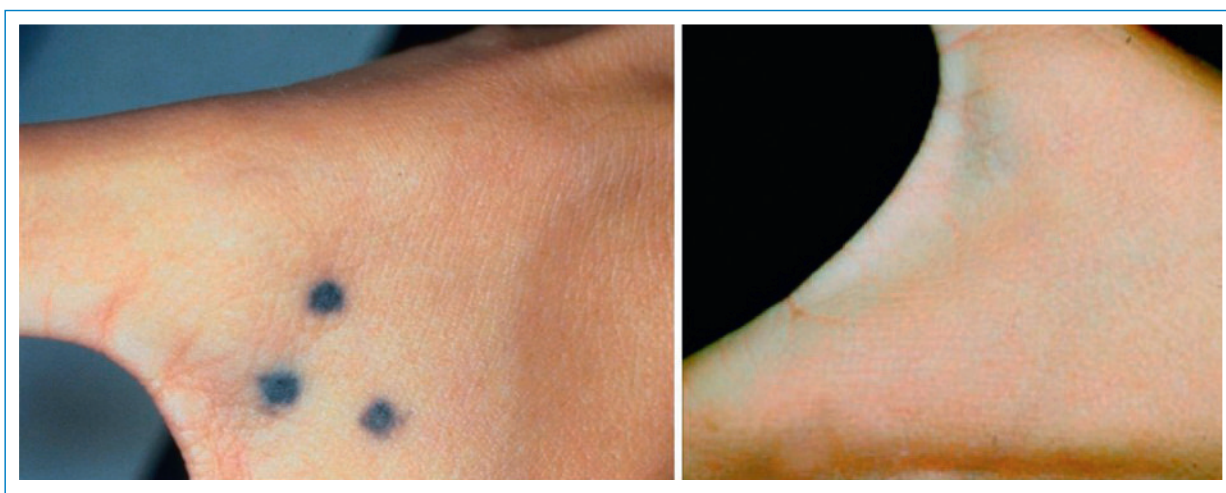


Abbildung 3

Handgestochene Tätowierung links vor, rechts nach 5-maliger Lasertherapie mit einem Pigmentlaser.

ist, sind Heilungszeiten und kosmetische Ergebnisse anderen Therapien überlegen. Einzelne Pathologien wie Feuermale und andere vaskuläre Läsionen sind damit überhaupt erst vernünftig behandelbar geworden. Während in den Anfängen der Lasermedizin zunächst die Geräte konstruiert und erst später die Erkenntnisse der Laser-Gewebeinteraktion gewonnen wurden, sind heute mehr und mehr die neuen Erkenntnisse der Biologie und Physik des Gewebes die Stimulatoren für die Entwicklung neuer Geräte.

Laserbehandlungen erfordern präzise Kenntnisse dieser Interaktion. Es sind keineswegs Wunderwaffen mit breiten Indikationsgebieten, sondern praktisch jedes Gerät dient lediglich einem spezifischen Zweck. Das Prinzip der Laserwirkung im Gewebe besteht darin, dass das angewendete Laserlicht in der entsprechenden Struktur absorbiert und in Hitze umgewandelt wird (selektive Thermolyse). Die Strukturen in der Haut, welche Laserlicht zu absorbieren vermögen, sind Wasser, Hämoglobin, Pigmente und Talg. Während Wasser- verdampfende Laser zur Ablation von Gewebe benutzt werden (CO₂ und Erbium: YAG), dient das von Hämoglobin absorbierte Laserlicht dazu, vaskuläre Pathologien anzugehen. Das Ziel, die Gefäßwand thermisch zu schädigen, ist also ein mittelbares. Gleiches gilt für die heute weit verbreitete Epilation von dunklen Haaren, wo das Pigment des

Haares erhitzt wird und diese thermische Energie an die Wachstumszone des Haares weitergeleitet wird. Anders als bei der Epilation kann endogenes Pigment (Melanin) oder exogen eingebrachte Pigmente (Unfalltätowierungen, medizinische Tätowierungen nach Bestrahlungsmarkierungen, iatrogen induzierte Tetrazyklinpigmentationen, dekorative Tätowierungen, permanente Make-ups) mit solch hohen Energien in so kurzer Zeit (Millionstelsekunden) belichtet werden, dass es zu einer Pulverisierung der Pigmente kommt, die dann optisch anders wirken und teilweise auch von Makrophagen abtransportiert werden (Abb. 3 )

Die Absorptionsspezifika von Talg sind erst seit kurzem bekannt. Sie sind deshalb für die Dermatologie von so grossem Interesse, weil damit die Therapieoptionen der häufigen entzündlichen Akneformen eine wertvolle Ergänzung erhalten. Dies gilt umso mehr, als Isotretinoin in den USA Frauen im gebärfähigen Alter praktisch nicht mehr verschrieben werden kann. Genau diese Gruppe leidet jedoch am meisten und häufigsten unter den entzündlichen Akneformen. Dieser Markt wird also getrieben von einer immensen Nachfrage, kann doch davon ausgegangen werden, dass ca. 25% der Frauen zwischen 25 und 45 an einer solchen Akneform leiden.

Eine neuere Entwicklung auf dem Gebiet der Lasermedizin ist die sogenannte fraktionierte Laserbehand-

lung. Dabei werden mithilfe unterschiedlicher Laser in einer Fraktion der Haut ablative oder nicht ablative zylindrische Gewebeläsionen gesetzt mit dem Ziel, eine Bindegewebe-Stimulation zu erreichen, um so atrophe Narben und Falten zu behandeln. Es können damit erstaunliche Resultate vor allem auf dem Gebiet der Narbenbehandlung erzielt werden, die früher kaum denkbar waren [12].

Allgemein ist neben der richtigen Indikation die Pigmentation der Haut von immenser Bedeutung für das therapeutische Resultat: Gefürchtet sind sowohl die Hyper- wie Hypopigmentation, aber auch komplizierte Narben im Sinne von Textur- und Niveauunterschieden. UV-Schutz für mindestens 4 Wochen vor und nach einer Lasertherapie ist zentral. Aus diesem Grund werden in unseren Breitengraden Lasertherapien vorwiegend in den sonnenärmeren Jahreszeiten durchgeführt.

Ursächlich verantwortlich ist das Absorptionsverhalten von Melanin, das über praktisch den gesamten heute genutzten Laserlichtbereich das Licht mitabsorbiert.

Laserbehandlungen sind meistens schmerzhaft und erfordern anästhesierende Massnahmen (topische Anästhetika, Kälte, Lokalanästhesie). Sie haben in aller Regel zunächst eine Verschlechterung des Befundes zur Folge und lassen deshalb mit einem Wundheilungsprozess rechnen, bevor der definitive Zustand erreicht wird. Oft sind serielle Behandlungen notwendig (Feuertmale, Epilation, Tätowierungen).

Cave: Laser eignen sich in der Regel nicht zur Beseitigung von Naevi. Bei irrtümlicher Behandlung von Melanomen und deren Vorstufen können amelanotische Melanomanteile zurückbleiben und verpasst werden.

Intense pulsed light (IPL)

Diese seit Mitte der 90er Jahre eingesetzten IPL-Geräte, die zunächst belächelt worden sind, werden heute standardmässig eingesetzt; sie nutzen zum therapeutischen Einsatz ein Gemisch von Licht, bei dem gegen unten und oben Filter einsetzbar sind, um bestimmte Effekte

an der Haut zu erzielen. Sie sind hervorragend geeignet, um Epilationen durchzuführen, um grossflächig gutartige Pigmentflecke zu entfernen und grössere Gefässe zu eliminieren oder Akne zu behandeln.

Da es sich physikalisch nicht um Laser handelt, ist es möglich, dass auch Anwender aus nichtmedizinischen Berufen diese Geräte kaufen und anwenden. Es gibt auch bereits mehrere IPL-Heimgeräte z.B. für erfolgreiche Epilation [13]. Da IPL-Lichtquellen mehrere Zehntausend Franken kosten, spielt sich die Kaufentscheidung wohl oft auf dem Preis- statt auf seriösem Ausbildungsniveau ab. Zudem werden unrealistische Indikationen angepriesen und die tatsächlichen teilweise erheblichen Nebenwirkungen heruntergespielt. Auf der Marketingseite solcher Anbieter findet man auch Aussagen wie: «nicht so gefährlich wie ein Laser, nicht schmerzhaft, funktioniert auch für helle Haare», als ob für die IPL die Physik keine Geltung hätte!

Softlaser

Mittlerweile wendet sich die Forschung vermehrt auch den Effekten dieser niedrig-energetischen Lichtquellen zu, die physiotherapeutisch bei Wundheilung, Entzündungen und vielen anderen Indikationen erfolgreich eingesetzt werden.

Korrespondenz:

PD Dr. med. René Rüdlinger

causa dermis

Rämistrasse 37

CH-8001 Zürich

rene.ruedlinger@causadermis.ch

Empfohlene Literatur

- Lautenschlager S. Sonnenlicht-, Vitamin-D- und Krebsprävention – was sind die Fakten? Schweiz Med Forum. 2010;10(1-2):6.
 - Tierney E, Petersen J, Hanke CW. Photodynamic diagnosis of tumor margins using methyl aminolaevulinate before Mohs micrographic surgery. J Am Acad Dermatol. 2011;64:911-8.
 - Kolm I, French LE, Braun RP. Nicht-invasive Verfahren zur Diagnose des Melanoms. Praxis. 2009;98:1525-31.
- Die vollständige nummerierte Literaturliste finden Sie unter www.medicalforum.ch.

CME www.smf-cme.ch

Licht in der Dermatologie

1. Welche Aussage zum UV-Schutz trifft *nicht* zu?

- A Wer sich den ganzen Tag über unter dem Sonnenschirm aufhält, braucht keinen weiteren UV-Schutz und bekommt keinen Sonnenbrand.
- B Chemische UV-Filter verbinden sich mit der Hornschicht.
- C Der erreichte UV-Schutz nach Auftragen von Sonnenschutzprodukten ist mengenabhängig.
- D Dunkelhäutige Individuen synthetisieren weniger Vitamin D in ihrer Haut.
- E Wichtigstes Prinzip des UV-Schutzes ist es, einen Sonnenbrand zu vermeiden.

2. Welche Aussage zur photodynamischen Therapie (PDT) trifft *nicht* zu?

- A Bei der PDT werden keine toxischen Substanzen verwendet.
- B PDT wird vornehmlich zur Behandlung von aktinischen Keratosen und oberflächlichen Basaliomen verwendet.
- C Entzündliche Akneformen können ebenfalls erfolgreich mit PDT behandelt werden.
- D PDT ist ein mehr oder weniger schmerzfreies Procedere.
- E PDT hinterlässt im Allgemeinen ein hervorragendes kosmetisches Ergebnis.

Licht in der Dermatologie / Lumière en dermatologie

Literatur (Online-Version) / Références (online version)

- 1 Müller A. <http://www.kosmologs.de/kosmo/blog/einsteins-kosmos/allgemein/2010-08-07/was-ist-licht>. 2010
- 2 www.uni-bonn.de/iap/P2K
- 3 <http://www.uni-duesseldorf.de/WWW/MedFak/LaserMedizin/Laserkurs/skript/Kapitel3.PDF>
- 4 Lautenschlager S. Sonnenlicht-, Vitamin-D- und Krebsprävention – was sind die Fakten? Schweiz Med Forum. 2010; 10(1–2):6.
- 5 Lim HW, James WD, Rigel DS, et al. Adverse effects of ultraviolet radiation from the use of indoor tanning equipment: Time to ban the tan. J Am Acad Dermatol. 2011;64:893–902.
- 6 Tierney E, Petersen J, Hanke C W. Photodynamic diagnosis of tumor margins using methyl aminolaevulinate before Mohs micrographic surgery. J Am Acad Dermatol. 2011;64:911–8.
- 7 Kolm I, French LE, Braun RP. Nicht-invasive Verfahren zur Diagnose des Melanoms. Praxis. 2009; 98:1525–31.
- 8 Haka AS, Shafer-Peltier KE, Fitzmaurice M, et al. Diagnosing breast cancer by using Raman spectroscopy. Proc Natl Acad Sci USA. 2005;102(35):12371–6.
- 9 Lapolla W, Yentzer B A, Bagel J, et al. A review of phototherapy protocols for psoriasis treatment. J Am Acad Dermatol . 2011;64:936–49.
- 10 Surber C. Verhindert Lichtschutz die Bildung von Vitamin D? Dermatologie Praxis 2011;3:10–12.
- 11 Bowers J. Photodynamic therapy for acne a work in progress. Dermatology World. 2011;March:19–24.
- 12 Alexiades-Armenakas MR, Dover JS, Arndt KA. The spectrum of laser skin resurfacing: Nonablative, fractional, and ablative laser resurfacing. J Am Acad Dermatol. 2008;58:719–37.
- 13 Gold M. Long term data for low-energy intense pulsed light for hair removal at home. J Am Acad Dermatol. 2011;64(Suppl. 1):AB171.