Bilharziose: einfacher zu diagnostizieren!

Leserbrief zu: Gerber S, Holliger S. Bilharziose der Harnblase[1]

Zum Artikel von Stefan Gerber und Stephan Holliger scheinen mir zwei Anmerkungen angezeigt.
1. Mit über 200 Millionen Infizierten vorwiegend in Afrika und Asien ist die Bilharziose eine nicht so seltene Erkrankung. Symptome treten vor allem bei Kindern und jungen Erwachsenen auf. Gelegentlich finden wir Erkrankungen bei Reiserückkehrern nach entsprechender Exposition in den Tropen. In Kenntnis der Epidemiologie ist bei einer Makrohämaturie bei einem jungen Mann aus Benin deshalb bis zum Beweis des Gegenteils differentialdiagnostisch in erster Linie an eine Bilharziose der Harnblase zu denken, was mit einem Urinsediment relativ einfach zu diagnostizieren ist, wie die Autoren ja selbst schreiben. Eine Anfrage bei einem in Tropenmedizin erfahrenen Kollegen hätte dem Patienten eine Anästhesie, eine Zystoskopie und eine Biopsie ersparen können.
2. Der Lebenszyklus ist leider nicht korrekt wiedergegeben. Der Mensch ist der Endwirt, der Pärchenegel der Parasit, Zwischenwirte sind Wasserschnecken der Gattung Bulinus. Der korrekte Lebenszyklus ist aufgeführt.

Markus Frei

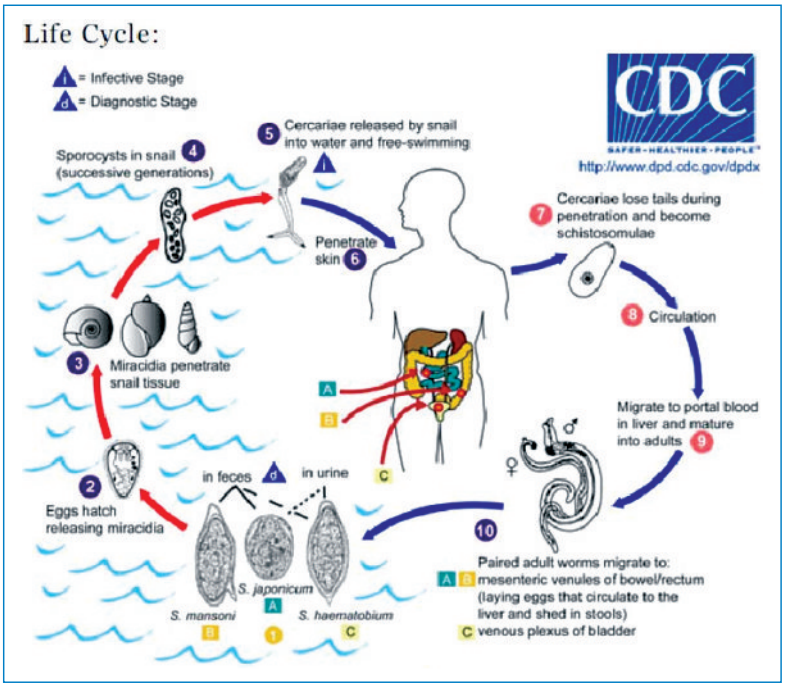

Korrespondenz:
Dr. med. Markus Frei
Tropen- und Allgemeinmedizin FMH
Maihofstrasse 1
CH-6004 Luzern
m.frei@hin.ch

Replik

Die Intention dieser Publikation ist gerade die Sensibilisierung auf diese Problematik. Ungewöhnlich war in diesem Fall zusätzlich, dass der Patient bereits seit mehreren Jahren im Rahmen des Asylverfahrens nicht mehr in der Heimat war und die Makrohämaturie doch in relativ hohem Alter aufgetreten ist. Die Korrektur des Bilharziose-Lebenszyklus können wir nur bestätigen.

Stephan Holliger

1 Schweiz Med Forum. 2011;11(10):181–3.