

Rolling stones

Rebekka C. Seiler^a, Iris Blume^b, Andrea Brunner^a, Dagmar I. Keller^a

UniversitätsSpital, Zürich

^a Klinik und Poliklinik für Innere Medizin

^b Institut für Diagnostische und Interventionelle Radiologie


Fallbeschreibung

Eine 34-jährige Patientin wurde uns mit Verschlechterung des Allgemeinzustandes sowie generalisierten Arthralgien, Myalgien und Appetitlosigkeit seit 10 Tagen zugewiesen.

In der persönlichen Anamnese ist ein Diabetes mellitus Typ 1 und eine depressive Verstimmung zu erwähnen. Klinisch präsentierte sich eine Patientin mit SIRS (Herzfrequenz 110/min, Leukozyten 27,2 G/l), im Status fiel eine Schürfwunde am rechten Fussrücken und drei kleine mit Eiter gefüllte Pusteln am rechten Ringfinger und an den Zehen auf. Bei der Lungenauskultation zeigten sich trockene Rasselgeräusche basal beidseits, die Abdomenuntersuchung war unauffällig.

Laborchemisch fielen erhöhte Entzündungsparameter (Leukozyten 27,2 G/l, C-reaktives Protein 237 mg/l) auf. Die bei Eintritt abgenommenen Blutkulturen waren positiv auf *Staphylococcus aureus*, welcher auch im Punktat der Pustel des Ringfingers nachgewiesen werden konnte. Es erfolgte eine intravenöse Therapie mit Floxapen. Zur Suche einer weiteren Infektquelle bei der Diabetikerin wurde eine Computertomographie des Thorax und Abdomen durchgeführt, welche bis auf bilaterale Infiltrate unauffällig ausfiel. In der Echokardiographie konnte eine Endokarditis ausgeschlossen werden. Wir beurteilten daher die Schürfwunde am rechten Fussrücken, welche sich die Patientin an einem Sta-

cheldraht zugezogen hat, als Eintrittspforte des *Staphylococcus aureus*.

Als Nebenbefund zeigten sich im Abdomen-CT multiple 7–8 mm grosse, luftgefüllte Fremdkörper innerhalb des gesamten Colons (Abb. 1 ). Bei diesem unklaren Befund erfolgte eine Untersuchung des Stuhls der Patientin. In den Fäkalien zeigten sich mehrere Kirschsteine. Bei der erneuten Anamneseerhebung berichtete die Patientin, dass sie in der Woche vor der Hospitalisation aufgrund von Appetitlosigkeit nur noch Kirschen mit samt den Kirschsteinen gegessen habe. Auch im weiteren Verlauf war die Patientin von abdominaler Seite her stets beschwerdefrei.

Kommentar

Verschluckte Fremdkörper im Gastrointestinaltrakt werden oft beschrieben und kommen gehäuft bei Kindern bis zu 6 Jahren vor [1]. Die meisten Fremdkörper (60–70%) passieren den Gastrointestinaltrakt ohne Komplikationen. Je nach Grösse und Form des Fremdkörpers ist in 10–20% jedoch eine endoskopische Entfernung und bei 1% sogar eine chirurgische Intervention zur Bergung des Fremdkörpers erforderlich [2]. Mögliche Komplikationen von verschluckten Fremdkörpern sind Impaktierung und die daraus resultierende mechanische Obstruktionen des Gastrointestinal-

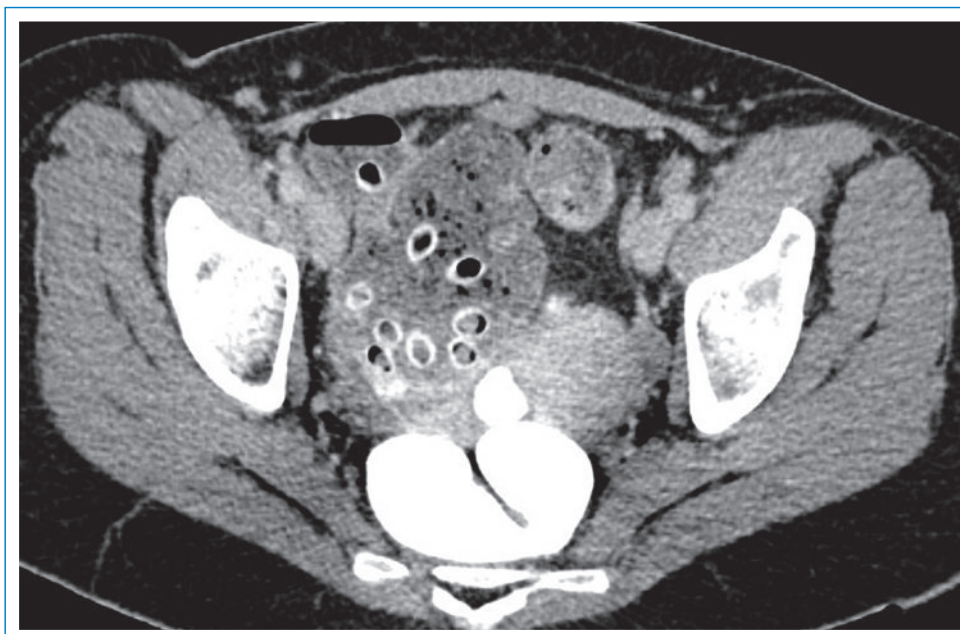


Abbildung 1

Abdomen-CT: multiple 7–8 mm grosse, luftgefüllte Fremdkörper innerhalb des gesamten Colons.

Die Autoren haben keine finanziellen oder persönlichen Verbindungen im Zusammenhang mit diesem Beitrag deklariert.

trakts [3], Schleimhautulzera sowie vor allem bei magnetischen Fremdkörpern Schleimhautnekrosen [4]. Gastrointestinale Perforationen können in allen Abschnitten des Gastrointestinaltrakts vorkommen [3]. Eine mögliche Folge der Perforation mit Migration des Fremdkörpers in die Leber stellt der Leberabszess dar [3].

In der Mehrzahl der Fälle, vor allem, wenn es sich um kleine verschluckte Fremdkörper handelt, passieren die verschluckten Gegenstände den Gastrointestinaltrakt komplikationslos. So auch bei unserer Patientin, welche von abdominaler Seite her während der gesamten Hospitalisationszeit asymptomatisch war.

Doch was steckt hinter dem im Volksmund weit verbreiteten Glauben, dass verschluckte Kirschsteine eine akute Appendizitis auslösen können? Eine 1998 publizierte australische Studie hat sich mit dieser Fragestellung auseinandergesetzt und 1409 Patienten mit akuter Appendizitis untersucht. Dabei konnte in einem Fall ein Kirschstein als Übeltäter ausfindig gemacht werden [5]. Weitere Fallberichte über durch Kirschsteine verursachte gastrointestinale Komplikationen konnten in der

Literatur nicht gefunden werden. So erscheint ein verschluckter Kirschstein doch eine eher seltene Ursache der akuten Appendizitis zu sein, so dass man ohne grosse Gefahr auch im kommenden Sommer die Kirschen mitsamt der Steine essen kann.

Korrespondenz:

Rebekka C. Seiler
Klinik und Poliklinik für Innere Medizin
UniversitätsSpital
CH-8091 Zürich
rebekka.seiler@usz.ch

Literatur

- 1 Orofino A, et al. Foreign body ingestion in children: our experience and review of the literature. *Pediatr Med Chir.* 2009;31(5):205–10.
- 2 Pavlidis TE, et al. Management of ingested foreign bodies. How justifiable is a waiting policy? *Surg Laparosc Endosc Percutan Tech.* 2008; 18(3):286–7.
- 3 Schibli L, Frick T, Fischer H. Stechender Oberbauchschmerz. *Schweiz Med Forum.* 2003;3(10):252–3.
- 4 Wylie R. Foreign bodies in the gastrointestinal tract. *Curr Opin Pediatr.* 2006;18(5):563–4.
- 5 Byard R, et al. Acute appendicitis in childhood: did mother know best? A pathological analysis of 1409 cases. A kernel of truth? *MJA.* 1998;169:647–8.

COUP D'ŒIL

Eine Injektion mit Folgen

Jean-Luc Kurzen^a, Igor Schwegler^b, Christian Berthold^c, Markus Suhner^d, Christoph Meier^a, Gerd Laifer^a

Stadtspital Triemli, Zürich


^aKlinik für Innere Medizin


^bAbteilung Gefässchirurgie

^cKlinik für Radiologie

^dKlinik für Anästhesiologie

Fallbeschreibung

Eine 38-jährige i.v.-Drogenkonsumentin verspürte unmittelbar nach Injektion von zwei in kaltem Leitungswasser aufgelösten Tabletten Zopiclon (Imovane[®]) in den medialen Unterarm einen brennenden Schmerz in der rechten Hand. Am Folgetag war die Hand deutlich geschwollen, die Patientin konnte nur unter starken Schmerzen einen Faustschluss durchführen. Zwei Tage später suchte sie bei persistierenden Schmerzen und Verfärbungen der Finger (Abb. 1 ) die Notfallstation auf. Bei bekanntem i.v.-Drogenkonsum und Status nach Endokarditis mit *Staphylococcus aureus* sechs Monate zuvor dachten wir differentialdiagnostisch an ein erneutes septisch-embolisches Geschehen oder an ein embolisch-toxisches Geschehen bei akzidenteller intraarterieller Injektion. Auffallend war das Fehlen von Hautmanifestationen an anderen Lokalisationen. Bei

im Verlauf negativen Blutkulturen und unauffälliger Echokardiographie konnte eine bakterielle Endokarditis ausgeschlossen und die initial begonnene empirische Antibiotikatherapie gestoppt werden. Bei klinischem Verdacht auf ein embolisch-toxisches Geschehen nach intraarterieller Injektion in die Arteria ulnaris begannen wir eine intravenöse Therapie mit Azetylsalicylsäure und Heparin sowie eine Vasodilatation mit Nifedipin p.o. und Iloprost i.v. In einer diagnostischen Angiographie des rechten Arms zeigten sich multiple Abbrüche der Digitalarterien Dig. II–V der rechten Hand mit fehlender Perfusion der Endphalangen (Abb. 2 ). Nach intraarterieller Lyse mit 200 000 E Urokinase zeigte sich eine deutliche Besserung des Kollateralkreislaufs bei persistierend fehlender Perfusion in den Endphalangen Dig. II–V. Aus diesem Grund entschieden wir uns zu einer zusätzlichen symptholytischen Therapie mittels Stellatumblockade. Nach 10-tägiger intensiver

Die Autoren haben keine finanziellen oder persönlichen Verbindungen im Zusammenhang mit diesem Beitrag deklariert.