Der Osteozyt – ein neuer Star am Horizont!

Wir sind uns gewohnt, Knochenphänomene im klinischen Alltag – sofern es um zelluläre Mechanismen geht – als Folge veränderter Osteoblasten- und/oder Osteoklastenfunktionen zu erklären. Osteoblasten produzieren das an Kollagen Typ 1 reiche Osteoid, welches anschliessend unter dem «Diktat» des Vitamins D mineralisiert wird. Die Osteoklasten sind mehrkernige, motile Riesenzellen, hergeleitet von Makrophagen-ähnlichen Vorstufen. Als wichtige Bestandteile eines interzellulären Nachrichtensystems, entscheidend für die Koppelung zwischen Knochenbildung und Knochenabbau, haben sich die osteoblastären Zytokine RANK-L und Osteoprotegerin etabliert. RANK-L differenziert Vorläuferzellen in Osteoklasten und aktiviert dann diese, während Osteoprotegerin als lösliche Rezeptorsubstanz die sezernierten RANK-L-Moleküle vor deren Andocken am Rezeptor auf den Osteoklasten abfangen und damit inaktivieren kann. Denosumab, eben in der Schweiz auf den Markt gekommen, ist ein monoklonaler Antikörper gegen RANK-L und wirksam in der Osteoporosetherapie, während biosynthetisiertes Osteoprotegerin bei den Osteolysen bei Parodontose und bei Knochenmetastasen evaluiert wird. Dessen Applikation scheint allerdings durch Antikörperbildung limitiert zu werden.

Osteozyten wurden lange Zeit lediglich als gereifte Osteoblasten begriffen, und man stellte sich vor, dass die sogenannten *lining cells* (Osteozyten an der Formations- und Mineralisationsfront) quasi passiv in den neu gebildeten Knochen inkorporiert werden. Von diesen Osteozyten an der Osteoid- und Mineralisationsfront konnte aber gezeigt werden, dass sie aktiv und durch ein genau charakterisiertes Genaktivierungsprogramm ein hochkomplexes Dendritensystem entwickeln und so ein dem Gehirn nicht unähnliches Netzwerk zwischen anderen Osteozyten in der Knochensubstanz und jenen der Knochenoberfläche bilden (Abb. 1). Osteozyten machen mehr als 90% aller Knochenzellen aus und können über mehrere Dekaden im mineralisierten Knochen überleben. Wenn sie mit zunehmendem Alter des Menschen dann trotzdem sterben, hinterlassen sie «leere» Knochenlakunen. Diese Knochenabschnitte zeichnen sich danach durch einen adynamischen Knochen bis zur Knochennekrose aus, und dort finden sich auch am häufigsten die Mikrofrakturen. Interessant ist, dass die Absterberate der Osteozyten unter dem Einfluss von Glukokortikoiden und bei systemischen Entzündungskrankheiten signifikant gesteigert ist. Durch regulatorische Einflüsse auf die Osteoblasten- und Osteoklastenaktivität orchestrieren die Osteozyten weiter massgeblich den Knochenumbau, das sogenannte *remodeling*.

Osteozyten sind aber auch endokrine Zellen! Sie sezernieren – unter anderem – den FGF-23 *(fibroblast growth factor)*, welcher sich in den letzten zehn Jahren neben das Parathormon als zweites wichtiges phosphaturisches Hormon gesellt hat. Es spielt eine entscheidende Rolle in der Verringerung der Phosphatbelastung und der Verhinderung einer Vitamin-D-Toxizität (durch Hemmung der renalen 1-alpha-Hydroxylase). Die Tatsache, dass Osteozyten neben FGF-23 noch eine Reihe weiterer, noch weniger gut charakterisierter phosphaturischer Faktoren sezernieren, gibt ihnen potentiell eine zentrale Stellung in der Regulation des Phosphatmetabolismus. Zudem sezernieren sie Sklerostin, einen Inhibitor des anabolen (knochenaufbauenden) WNT/Beta-Catenin-Weges. Schliesslich sei noch die Rolle der Osteozyten und deren dendritischer Zellausläufer als Mechanosensoren in Erinnerung gerufen.

Diese und weitere neu entdeckte Osteozytenfunktionen haben sich in den letzten zehn Jahren herauskristallisiert und zeigen, dass diese Zellen – ganz ähnlich den Adipozyten – ihr Mauerblümchendasein aufgegeben haben.

Reto Krapf

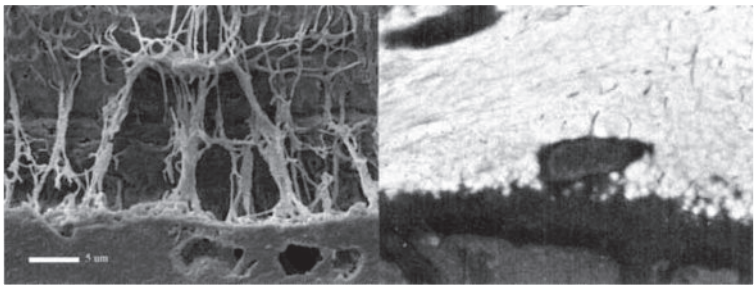

Abbildung 1
Die Osteozyten halten ihre Verbindungen unter sich und mit der Knochenoberfläche aufrecht (links). Das Bild rechts (Transmissionselektronenmikroskopie) zeigt einen in der Knochensubstanz eingebetteten Ostezyten (links oben) und einen Osteoid-Osteozyten, der gerade dabei ist, eingebettet zu werden, aber seinen Kontakt mit dem Osteoid (schwarz) aufrechterhält (reproduziert mit Erlaubnis aus Lynda M Bonewal, Kapitel 4, Primer on the Metabolic Bone Diseases and Disorders of Mineral Metabolism, Seventh Edition, Rosen C, Chief-Editor, Wiley).

Literatur

1 Bonewald LF. The amazing osteocyte. J Bone Miner Res. 2011,26: 229–38.