

# Pneumothorax récidivant chez la jeune femme

Jacques Klein<sup>a</sup>, John Robert<sup>a</sup>, Patrick Dällenbach<sup>b</sup>, Frédéric Triponez<sup>a</sup>

<sup>a</sup> Service de Chirurgie Thoracique, Hôpitaux Universitaires de Genève, Genève

<sup>b</sup> Service de Gynécologie, Hôpitaux Universitaires de Genève, Genève

## Description du cas

Nous rapportons le cas d'une jeune femme nulligeste de 29 ans en bonne santé habituelle, connue pour un pneumothorax spontané droit survenu 4 ans auparavant, ayant nécessité une thoracoscopie exploratrice avec résection apicale et talcage de la cavité pleurale. L'histologie correspondait à une dystrophie bulleuse. Deux semaines après l'intervention, elle présentait une récurrence de pneumothorax droit associée à un épanchement pleural avec une atélectasie passive. Un drainage radiologique était alors nécessaire avec des suites simples. Depuis l'intervention, la patiente décrivait des douleurs thoraciques droites mal systématisées d'origine indéterminée.

Début 2010, elle se présentait dans notre service d'urgences en raison de douleurs basithoraciques droites respirodépendantes, accompagnées d'une dyspnée, sans facteur déclenchant (ni traumatisme ni effort physique), sans toux ni état fébrile.

Lors de l'examen clinique, la patiente était anxieuse, tachycarde à 100/min, normotendue à 120/60 mm Hg, apyrétique avec une saturation de 99% à l'air ambiant. L'auscultation pulmonaire montrait une hypoventilation basale droite ainsi qu'un hypertympanisme à la percussion. La gazométrie était normale.

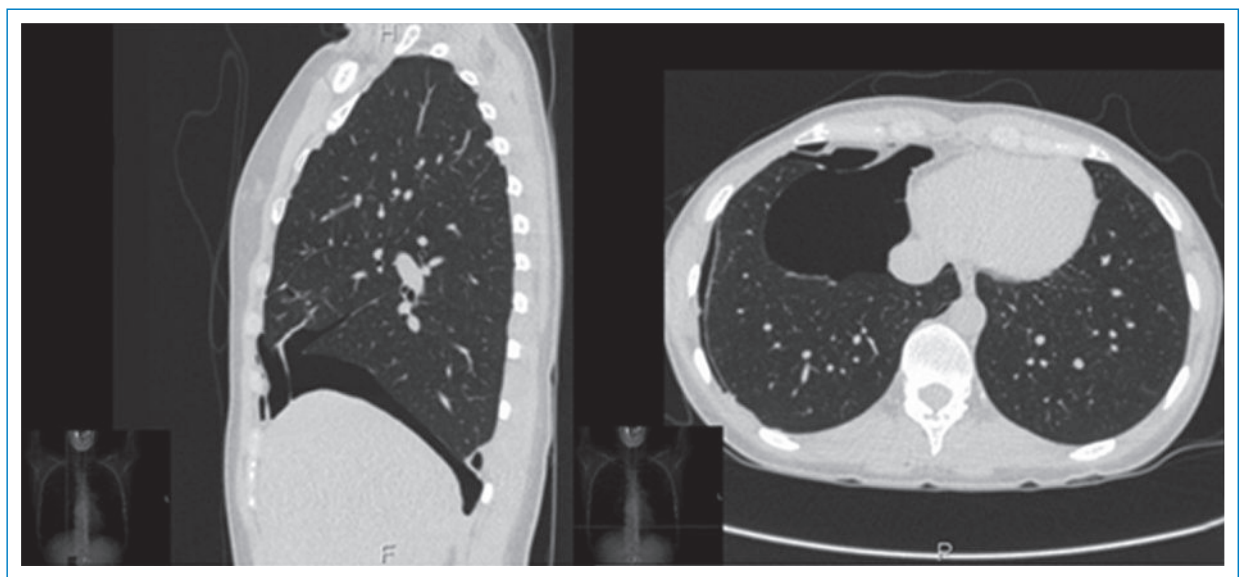
La radiographie du thorax mettait en évidence une nouvelle récurrence de pneumothorax basal droit, diagnostic confirmé par un CT-thoracique (fig. 1).

En approfondissant l'anamnèse, nous constatons que les douleurs thoraciques apparaissaient durant les menstruations et que la femme souffrait d'une dysménorrhée primaire depuis sa ménarche survenue très tôt à 10 ans et demi. Une contraception œstro-progestative a rapidement été instaurée, modifiée à maintes reprises, pour tenter de limiter les douleurs. À l'arrêt de la contraception pour désir de maternité trois ans plus tôt, son désir de fertilité ne s'était pas réalisé. Dans le cadre d'un bilan de stérilité primaire, une laparoscopie diagnostique avait mis en évidence une endométriose de stade I, avec des lésions péritonéales pelviennes isolées. Durant l'intervention cœlioscopique, les lésions ont été vaporisées au laser Argon.

Le jeune âge de la patiente, les antécédents gynécologiques sus-mentionnés, le caractère récidivant des douleurs thoraciques ainsi que la récurrence de pneumothorax basithoracique droit faisaient suspecter un pneumothorax cataménial, posant l'indication à une nouvelle thoracoscopie exploratrice.

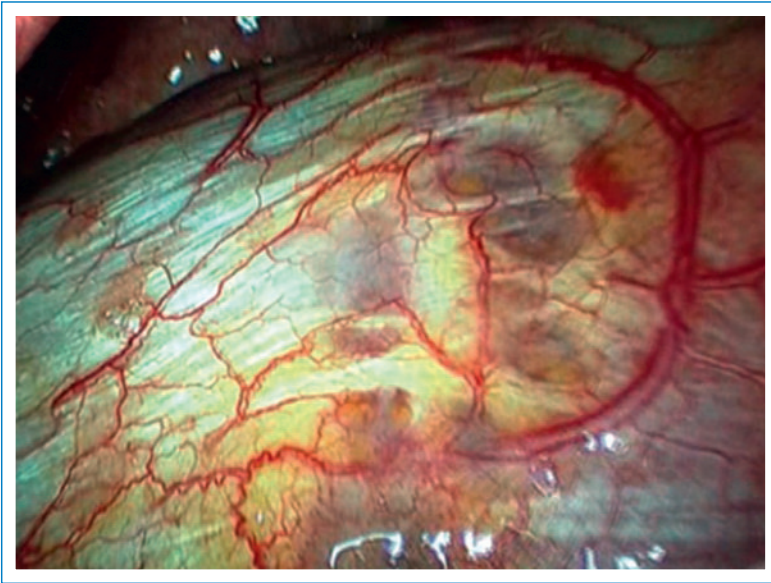Lors de l'intervention, nous découvriions un diaphragme poreux (fig. 2), fortement évocateur d'une endométriose, raison pour laquelle nous poursuivions l'intervention par une mini-thoracotomie vidéo-assistée avec résection d'environ 4 cm du centre tendineux du diaphragme poreux.

L'examen anatomopathologique confirmait la présence de kystes endométriotiques dans la pièce de résection. Les suites opératoires avaient malheureusement été



**Figure 1**  
CT thoracique montrant un pneumothorax basal droit.

Les auteurs certifient qu'aucun conflit d'intérêt n'est lié à cet article.



**Figure 2**  
Image per-opératoire du diaphragme poreux.

marquées par l'apparition d'une brèche de la dure-mère secondaire à la pose d'un cathéter de péridurale, nécessitant un alitement prolongé durant 48 heures. Au niveau thoracique, les suites avaient été simples et apyrétiques permettant l'ablation des drains thoraciques à 72 et 96 heures.

Devant le diagnostic de pneumothorax cataménial, la patiente avait été mise sous pilule contraceptive continue et restait asymptomatique jusqu'à ce jour.

## Commentaire

L'endométriose est définie comme la présence de glandes endométriales et de stroma en dehors de la cavité utérine et du myomètre. La croissance et le maintien des implants endométriotiques dépendent des stéroïdes ovariens. Pour cette raison, cette affection se rencontre presque exclusivement parmi les femmes en âge reproductif. L'endométriose pelvienne affecte entre 2 et 30% des femmes. Les atteintes thoraciques sont beaucoup plus rares. Les facteurs de risque sont la nulliparité, la ménarche précoce, les menstruations fréquentes et prolongées. L'endométriose est également associée à un index de masse corporelle bas et est plus rare dans la population africaine et asiatique que chez les femmes caucasiennes. L'endométriose est le plus souvent pelvienne, impliquant les ovaires, le péritoine pelvien et les ligaments utéro-sacrés. Des lésions peuvent toutefois être retrouvées hors du pelvis, sur la peau, dans le cerveau ou dans le thorax. L'endométriose thoracique peut se présenter de quatre manières: pneumothorax cataménial, hémithorax cataménial, hémoptysie cataméniale ou nodules pulmonaires. Le nom «cataménial» vient du grec et est dérivé de deux mots «par» et «mois», signifiant ainsi «mensuel». La première description d'un pneumothorax cataménial a été rapportée en 1958 [1]. Durant ces dernières années, des études prospectives ont pu démontrer que jusqu'à 25% des pneumothorax

spontanés chez les femmes en âge de procréer correspondent à des pneumothorax cataméniaux [2].

La présentation classique consiste en des lésions dans la partie tendineuse du diaphragme, le plus souvent du côté droit. Le pneumothorax cataménial représente la plus grande partie des atteintes thoraciques endométriotiques (70% des cas). L'hémithorax cataménial représente environ 15% des cas, l'hémoptysie cataméniale et les nodules pulmonaires se partagent les autres 15% [3]. Des cas de ruptures spontanées du diaphragme ont également été décrits [4].

Plusieurs hypothèses ont été évoquées pour expliquer la pathogénèse. Le reflux menstruel rétrograde dans la cavité péritonéale, associé à une altération de l'immunité et une diminution des mécanismes d'apoptose, peut contribuer au développement de l'endométriose. Une autre théorie est que les lésions d'endométriose se développeraient à partir de cellules indifférenciées présentes dans le cœlome de la cavité péritonéale et capables de se différencier en tissu endométrial. Le mécanisme de migration dans la cavité thoracique reste incertain et pourrait consister à la dissémination de cellules endométriales par voie hématogène ou lymphatique, ou par voie transdiaphragmatique à travers des défauts du diaphragme. La survenue de l'endométriose thoracique se fait le plus souvent dans l'hémithorax droit, ce qui est en défaveur de la théorie de microembolisation qui devrait conduire à une atteinte thoracique bilatérale. La prédominance de la localisation du côté droit peut être expliquée par le flux péritonéal dans le sens des aiguilles d'une montre [5].

La pathophysiologie conduisant au pneumothorax est encore mal comprise mais résulte possiblement d'un passage d'air de la cavité abdominale dans l'espace pleural durant la menstruation s'il n'y a pas de bouchon muqueux dans le col de l'utérus.

Les symptômes d'endométriose thoracique sont typiquement cataméniaux, débutant 24 à 48 heures avant les menstruations, sous forme de douleurs thoracique (90% des cas), et dyspnée (1/3 des cas). L'atteinte diaphragmatique peut s'accompagner de douleurs dans l'épaule, le bras ou le cou. L'endométriose pelvienne est associée dans 65 à 84% des cas. Le diagnostic est souvent retardé après plusieurs épisodes, car l'association de douleur thoracique, dyspnée ou hémoptysie avec les menstruations n'est pas recherchée.

L'imagerie par CT-scan peut aider à préciser le diagnostic, démontrant la présence de nodules pulmonaires en cas d'hémoptysies, de cavité ou de cicatrices chez les patientes présentant un pneumothorax cataménial.

Le traitement nécessite la suppression ou l'éradication du tissu endométrial et la prévention des fuites d'air à travers le diaphragme. La présence d'un hémithorax ou d'un pneumothorax requiert une thoracotomie ou thoracoscopie suivie dans un premier temps d'un traitement hormonal supprimant la fonction ovarienne. Le taux de récurrence est toutefois élevé. Le traitement hormonal vise à réduire la sécrétion de stéroïdes ovariens. La contraception orale œstro-progestative, les progestatifs, les agonistes de la GnRh et le Danazol sont utilisés, ces deux derniers s'accompagnant d'effets secondaires non négligeables. En cas de pneumothorax ou

d'hémothorax récidivant, les patientes requièrent une thoracoscopie avec résection des lésions, fermeture des défauts et pleurodèse. Une fermeture des défauts par suture seule sans exérèse des lésions d'endométriose n'est pas conseillée en raison d'un taux de récurrence élevé ainsi que de l'absence de tissus pour les analyses anatomopathologiques.

## Conclusion

Il est important de faire une bonne anamnèse gynécologique chez toutes les femmes présentant un pneumothorax, surtout si l'apparition est en relation avec les menstruations (24 à 48 heures avant jusqu'à 72 heures après). Si les patientes sont connues pour une endométriose et que le pneumothorax se retrouve du côté droit, il est impératif de contrôler l'aspect du diaphragme (partie tendineuse) lors d'une éventuelle thoracoscopie. Si le diagnostic de pneumothorax cataménial est confirmé par l'anatomopathologie, il est judicieux d'effectuer une suppression hormonale ovarienne. Parmi les différents traitements, la pilule contraceptive est celui qui présente le moins d'effets secondaires et devrait être proposée en première intention, en prise continue, sous réserve de ses contre-indications habituelles. Les traitements progestatifs représentent une alternative grevée de plus d'effets secondaires (saigne-

ments, effets androgéniques). En cas d'échec, un traitement par agonistes GnRh associé à un traitement progestatif ou œstro-progestatif (thérapie add-back) pour réduire la perte osseuse et les effets secondaires hypoestrogéniques peut être proposé sur une période de 6 mois. Un traitement sur plus long terme peut être proposé mais nécessite une mesure de la densité osseuse annuellement.

---

### Correspondance:

Dr Jacques Klein  
Médecin interne, Département de la Chirurgie Thoracique  
Hôpitaux Universitaires de Genève  
Rue Gabrielle-Perret-Gentil 4  
CH-1211 Genève  
[jacques.klein@hcuge.ch](mailto:jacques.klein@hcuge.ch)

---

### Références

- 1 Maurer ER, Schaal JA, Mendez FL. Chronic recurring spontaneous pneumothorax due to endometriosis of the diaphragm. *J Am Med Assoc.* 1958;168:2013-4.
- 2 Alifano M, Roth T, Broet SC, Schussler O, Magdeleinat P, Regnard JF. Catamenial pneumothorax: a prospective study. *Chest.* 2003;124:1004-8.
- 3 Joseph J, Sahn SA. Thoracic endometriosis syndrome: new observations from an analysis of 110 cases. *Am J Med.* 1996;100:164-70.
- 4 Triponez F, Alifano M, Bobbio A, Regnard JF. Endometriosis-related spontaneous diaphragmatic rupture. *Interact Cardiovasc Thorac Surg.* 2010;11(4):485-7.
- 5 Korom S, Canyurt H, Missbach A, Schneiter D, Kurrer MO, Haller U, et al. Catamenial pneumothorax revisited: clinical approach and systematic review of the literature. *J Thorac Cardiovasc Surg.* 2004;128:502-8.