Violette Schwellung im Mund

Adrian Egli[a], Marcel Stöckle[a], Florian Thieringer[b], Simone Münst[c], Alfred Zippelius[d], Luigia Elzi[a], Manuel Battegay[a]
Universitätsspital Basel
[a] Klinik Infektiologie und Spitalhygiene, [b] Klinik Mund- und Gesichtschirurgie, [c] Institut für Pathologie, [d] Klinik für Onkologie

Der 48-jährige Patient stellte sich mit seit drei Wochen bestehender progressiver schmerzloser Schwellung am Gaumen und mehreren Hautknoten im Bereich des Gesichts und des Halses sowie einer progredienten seit Monaten bestehenden Müdigkeit vor.

Klinisch imponierte eine zirka 5 cm grosse, violette, teilweise ulzerierende Raumforderung am harten Gaumen sowie drei ebenfalls violette kutane 2 cm grosse Noduli an der Oberlippe, am Hals und Unterschenkel (Abb. 1A, B). Das periphere Blut zeigte normale Leukozyten, Neutrophilen- und Lymphozytenzahlen. Laborchemisch zeigte sich lediglich eine leichte CRP-Erhöhung von 22 mg/l. Die CD4-Zellen waren mit 22/µl sehr tief. Die HIV-Serologie war erstmalig positiv, Screeninguntersuchungen für Lues, Hepatitis B und C waren negativ. Die HIV-Viruslast war mit 94 462 c/ml hoch. Die HHV8-Viruslast lag bei 3252 c/ml.

Die histologischen Untersuchungen bestätigten die Verdachtsdiagnose eines HIV-assoziierten Kaposisarkoms (Abb. 1C, D). Der Patient war im CDC-Stadium C3 (AIDS). Im weiteren Staging konnte ein Lungenbefall mittels CT des Thorax ausgeschlossen werden. Das PET-CT zeigte eine Anreicherung im Zökum. Klinisch konnten mehrere Lymphknoten getastet werden, in mehreren konnte histologisch ebenfalls das Kaposisarkom bestätigt werden. Ein Befall durch das Kaposisarkom wurde mittels Kolonoskopie bestätigt.

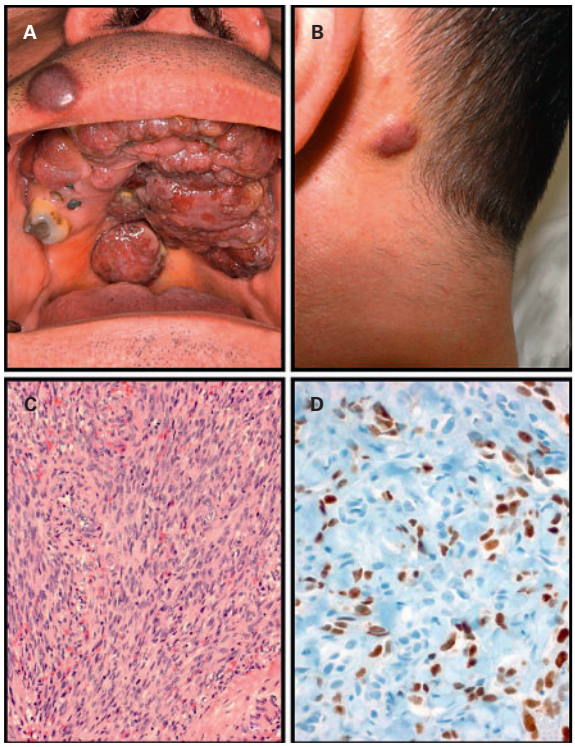

Abbildung 1
A: Gaumen mit zirka 5 cm durchmessender Schwellung.
B: Violetter Nodulus am Nacken.
C: Kaposisarkom: spindelzelliger Tumor mit zahlreichen Gefässen (HE 20×).
D: Färbung für HHV8-Antigen (40×).

Aufgrund des ausgeprägten enoralen Befundes und progredienter Schluckbeschwerden wurde eine Teilresektion des Tumors durch die Kollegen der Mund- und Gesichtschirurgie durchgeführt. Die antiretrovirale Therapie (ART) wurde nach Resistenztestung mit Emtricitabin, Tenofovir, Lopinavir und Ritonavir begonnen. Bereits eine Woche nach ART-Start kam es zu einem deutlichen Abblassen, aber leichter Schwellung der Noduli, was wir im Rahmen der beginnenden immunologischen Rekonstitution interpretierten. Unter ART zeigten sich bereits einen Monat nach Therapiebeginn eine drastische Senkung der HIV-Virämie auf 354 c/ml und ein sehr relevanter Anstieg der CD4-Zellen auf 120/µl.

Der epidemische Typ der Kaposisarkome ist mit einer HIV-Infektion und einer bereits progredienten Immunschwäche assoziiert und wird, als vierthäufigste AIDS-definierende, häufig beobachtet [1]. Bei unserem Patienten war aufgrund der Grösse und Lokalisation des Tumors trotz Blutungsrisiken eine operative Sanierung unumgänglich.

Ein initiales Tumorstaging hilft bei der möglichen Entscheidung einer zusätzlichen Chemotherapie [2]. In unserem Fall konnte durch das rasche Ansprechen auf die ART und bei fehlendem Lungenbefall auf eine systemische Chemotherapie verzichtet werden. Das Immunrekonstitutionssyndrom ist bei Kaposisarkom nach Beginn einer ART keine Seltenheit. Anfängliche Schwellungen des Sarkoms sind häufig, benötigen bei starker Progression jedoch systemische Steroide [3]. Der Patient hat aufgrund des bereits initial guten Therapieansprechens eine gute Prognose.

Korrespondenz:
Prof. Manuel Battegay
Klinik Infektiologie und Spitalhygiene
Universitätsspital
CH-4031 Basel
battegaym@uhbs.ch

Die Autoren erklären, dass sie keine Interessenkonflikte im Zusammenhang mit diesem Beitrag haben.

Literatur

1 Riva G, Barozzi P, Torelli G, Luppi M. Immunological and inflammatory features of Kaposi's sarcoma and other Kaposi's sarcoma-associated herpesvirus/human herpesvirus 8-associated neoplasias. AIDS Rev. 2010;12(1):40–51.
2 Martellotta F, Berretta M, Vaccher E, Schioppa O, Zanet E, Tirelli U. AIDS-related Kaposi's sarcoma: state of the art and therapeutic strategies. Curr HIV Res. 2009;7(6):634–8.
3 Battegay M, Nüesch R, Hirschel B, Kaufmann GR. Immunological recovery and antiretroviral therapy in HIV-1 infection. Lancet Infect Dis. 2006;6(5):280–7.