Neue Konzepte bei Tumoren der Schädelbasis

Minimal disruptive statt *minimal invasive*

David Holzmann[a], Niklaus Krayenbühl[b]

UniversitätsSpital Zürich
[a] Klinik für Otorhinolaryngologie, Hals- und Gesichtschirurgie
[b] Klinik für Neurochirurgie

Der Trend nach «möglichst schonenden» Behandlungsstrategien liess in den letzten Jahren den Begriff «minimalinvasiv» zu einer Modeerscheinung verkümmern. Tatsächlich fehlt bei genauerer Betrachtung oft eine klare Definition, was mit minimalinvasiv genau gemeint ist. Gerade bei Tumoren kann dies unter Umständen falsche, ja gefährliche Konsequenzen haben, indem man Kompromisse bei der Radikalität in der Entfernung eingeht. Neuere technische Entwicklungen auf dem Gebiete der Endoskopie und Navigation ermöglichten eine verbesserte intraoperative Visualisierung und präzisere Entfernung von Tumoren unter Schonung des angrenzenden gesunden Gewebes. Der Zugangsweg zum Tumor hinterlässt mit dieser als «Schlüsselloch-Chirurgie» in der Populärliteratur bezeichneten Technik in der Tat kleinere Kollateralschäden. Der etwas abgedroschene Begriff *minimal invasive* müsste für maligne Tumoren klarer definiert werden, und zwar im Sinne, dass die Zugänge «minimal zerstörerisch» *(minimal disruptive)* sein sollen, während in der Radikalität keine Abstriche gemacht werden dürfen. Auch wenn wir mit eindrücklichen Bildern die verbesserte intraoperative Visualisierung dokumentieren können, qualifiziert sich nicht jeder Tumor dafür, auf endoskopischem Weg reseziert zu werden.

Die zentrale Schädelbasis unterteilt sich in einen Anteil der vorderen Schädelgrube, die Sella und den perisellären Raum und den Anteil, in welchem der Clivus die zentrale Struktur ist. Allen diesen Teilen gemeinsam ist ihre Nachbarschaftsbeziehung zur Nasenhaupthöhle und zum Nasennebenhöhlensystem. Die klassischen Zugänge für Tumoren der zentralen Schädelbasis sind transfrontal-subkranial oder transfazial und haben neben dem zum Teil erheblichen Blutverlust (v.a. bei Kindern) den Nachteil, eine nicht zu verkennende Morbidität (Schmerzen, Sensibilitätsstörungen etc.) zu hinterlassen. In den letzten etwa acht Jahren haben sich mehr und mehr transnasale, sogenannt rhino-neurochirurgische Behandlungskonzepte für Pathologien der zentralen Schädelbasis etabliert. Damit ist gemeint, dass man durch die Nasenöffnung einen Zugang zur zentralen Schädelbasis herstellt. Entsprechend der Einteilung der zentralen Schädelbasis werden die Zugänge in transcribriform, erweitert-transsphenoidal und transclival eingeteilt. Mit zunehmender Erfahrung hat sich ein weiterer transnasaler Zugang in Richtung Fossa pterygopalatina und Fossa infratemporalis etabliert, der transnasal-transpterygoidale Zugang.

Es leuchtet ein, dass solche transnasalen Zugänge mit einer kleineren Morbidität einhergehen und damit zu Recht den Begriff *minimal disruptive* verdienen. Während bei den transfrontal-subkranialen und transfazialen Zugängen der Eintritt weiträumig ist, um in ein schmales Zielgebiet vorzudringen (invertierter Konus), unterscheidet sich die transnasale Technik dadurch, dass der Zugang minimiert wird, während das Zielgebiet weit grösser ist (konusartig). Diese Techniken sind in der Literatur seit etwa acht Jahren beschrieben, doch handelt es sich in fast allen Publikationen zu diesem Thema um Beschreibungen der chirurgischen Technik an einzelnen Fällen oder kleineren Serien. Eine neue chirurgische Technik kann aber erst dann weiterempfohlen werden, wenn sie bezüglich Resultate (kurz- und langfristig) einer etablierten Technik mindestens ebenbürtig oder, besser noch, überlegen ist.

Um zu prüfen, ob sich diese neue Technik auch hinsichtlich des *outcomes* bewährt, wurden in Zürich drei Malignome des Nasennebenhöhlensystems, die mit der Schädelbasis und der Orbita in Kontakt stehen, näher betrachtet. Die erste Gruppe umfasste die sinunasalen Melanome (n = 26), die zweite die sinonasalen Adenokarzinome (n = 20) und die letzte die Ästhesioneuroblastome (olfaktorische Neuroblastome, n = 24). In allen Gruppen wurden über einen Zeitraum von zwölf Jahren sämtliche bei uns behandelten Patienten (transnasal oder konventionell operiert) eingeschlossen, die mindestens ein Jahr nachverfolgt wurden. Alle Patienten erfuhren nach Diagnosestellung ein entsprechend international empfohlenen Richtlinien geführtes Staging. Das Behandlungskonzept wurde am interdisziplinären Tumorboard besprochen. Dabei wurde unter anderen Faktoren festgelegt, ob der Tumorpatient sich für eine transnasale Chirurgie qualifiziert oder ob gängige transfazial- oder transfrontal-subkraniale Resektionen, also externe Zugänge, zu empfehlen waren. Das chirurgische Team besteht aus einem Schädelbasis-erfahrenen Rhinochirurgen und einem endoskopisch versierten Neurochirurgen.

Das *outcome* unserer Patienten musste demjenigen anderer Zentren standhalten, weswegen unsere Daten mit diesen verglichen wurden. Von den 26 Patienten mit sinunasalen Melanomen wurden 13 rein über diesen rhino-neurochirurgischen Zugang operiert. Das 5-Jahres-Überleben war mit 33% mit dem aus der Literatur (zwischen 0 und 40%) vergleichbar. Ähnlich verhielt es sich bei den Adenokarzinomen. Hier wurden 11 von 20 transnasal operiert. Das krankheitsspezifische Überleben nach 5 Jahren war mit 78% gegenüber demjenigen der Literatur (68–82%) ebenfalls vergleichbar. Bei den Ästhesioneuroblastomen, bei welchen 9 von 24 transnasal operiert wurden, ist das *outcome* mit 89% gegenüber der Literatur mit 70%, vermutlich we-

David Holzmann

Die Autoren erklären, dass sie keine Interessenkonflikte im Zusammenhang mit diesem Beitrag haben.

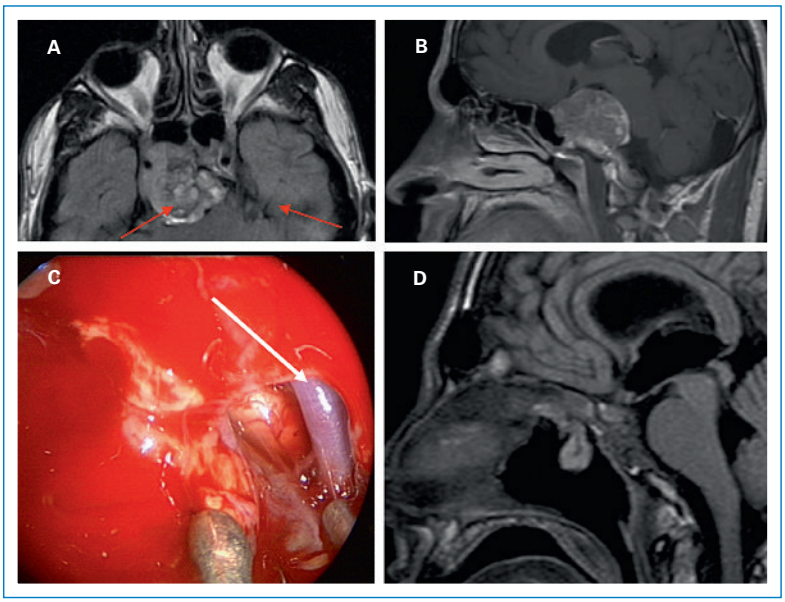

Abbildung 1
Klivuschordom mit Kontakt zur A. carotis interna beidseits (rote Pfeile) und A. basilaris (weisser Pfeil) mit Kompression des Hirnstamms und des 3. Ventrikels. Präoperativ **(A, B)**, intraoperativ **(C)**, postoperativ **(D)**.

gen der kleinen Fallzahl, doch eher zu optimistisch. In der Gruppe der externen Zugänge und derjenigen der transnasalen Zugänge war der Anteil der Patienten, bei welchen die Dura reseziert werden musste, gleich. Gewiss wurden in den ersten Jahren (2004–2006) vornehmlich kleine Tumoren (T1, T2) transnasal operiert. In den Jahren darauf kamen aber doch einige Patienten mit T3- und T4-Tumoren dazu, so dass sich letztlich bei beiden Techniken die Tumorstadien unwesentlich unterschieden. Die Fallzahlen in den Untergruppen der Patienten mit externen und transnasalen Zugängen sind viel zu klein, um die beiden Techniken miteinander zu vergleichen. In der Gesamtschau können wir anhand unserer Erfahrungen dennoch folgende erste Schlüsse ziehen:

1. Die transnasal-endoskopische Operationstechnik verschlechtert die Resultate der ganzen Patientengruppe (Melanome, Adeno-Ca, Ästhesioneuroblastome) sicher nicht. Voraussetzung ist jedoch eine sorgfältige Patientenselektion in der Wahl der Operationstechnik.
2. Die transnasal-endoskopische Technik hat gegenüber den klassischen externen Operationszugängen eindeutige Vorteile mit geringerer perioperativer Morbidität und kürzerer Hospitalisationsdauer.
3. Inwieweit das *overall outcome* durch diese neue Technik eventuell sogar günstiger sein wird, kann erst mit grösseren Fallzahlen bestimmt werden.

Einschränkend muss festgehalten werden, dass wir anfänglich viele kleine T1- und T2-Tumoren operierten, während wir heute zunehmend Tumoren der Stadien T3 und T4 transnasal operieren.

Von Beginn weg bis heute sind wir vom Grundsatz ausgegangen, dass das chirurgische Team sowohl die transnasalen wie auch die externen Zugänge beherrschen muss. Der Vorteil eines interdisziplinären Teams besteht darin, dass der Neurochirurg die Anatomie von oben und lateral kennt, während der Rhinochirurg die gleiche Anatomie von unten und medial wie auch von lateral anzusteuern gewohnt ist. Die gegenseitige Ergänzung der Fachkompetenz (extraduraler und intraduraler Raum) braucht nicht gesondert erwähnt zu werden. Wir sehen aus unserer Erfahrung und im Austausch mit anderen Zentren, dass die Entwicklung dahin geht, immer grössere Tumoren mit der gleichen Radikalität, aber transnasal (und damit *minimal disruptive*) zu operieren. Mit zunehmender Erfahrung zeigt ein weiterer Trend, dass wir immer weiter in den intrakraniellen Raum vordringen (Abb. 1). Dabei müssen wir zunehmend grössere Teile der Dura transnasal resezieren, was unseren Erfindungsgeist herausfordert, die Duradefekte zu rekonstruieren. Die bisherige Erfahrung lehrt uns, dass der wasserdichte Duraverschluss auf transnasalem Wege eine der grössten Herausforderungen ist. Auch wenn die Technik hier noch etwas zu leisten hat, ist dieser minimalinvasive (oder eben besser: *minimal disruptive*) Trend in der Chirurgie der zentralen Schädelbasis nicht aufzuhalten.

Korrespondenz:
PD Dr. David Holzmann
Klinik für Otorhinolaryngologie
Hals- und Gesichtschirurgie
UniversitätsSpital
CH-8091 Zürich
david.holzmann@usz.ch

Ausgewählte Literatur

– Roth TN, Gengler C, Huber GF, Holzmann D. Outcome of sinonasal melanoma: clinical experience and review of the literature. Head Neck. 2010;32(10):1385–92.
– Huber G, Gengler C, Walter C, Roth T, Huber A, Holzmann D. Adenocarcinoma of the nasal cavity and paranasal sinuses: A single institution review of diagnosis, histology and outcome. J Otolaryngol. HNS 2010 (in press).
– Holzmann D, Reisch R, Krayenbühl N, Hug E, Bernays RL. The transnasal transclival approach for clivus chordoma. Minimal Invasive Neurosurgery. 2010 (in press).