Eine ungewöhnliche Ursache von Leberabszessen

Vanessa Portugall, Rahel Zahnd-Fröhlich, Hans-Peter Marti, Thomas Stöckli
Klinik für Innere Medizin, Bürgerspital Solothurn

Fallbeschreibung

Frau M.S., eine 62-jährige Patientin, leidet seit 22 Jahren an einer sekundär progredienten Multiplen Sklerose mit Paraspastik, Blasenentleerungsstörungen mit suprapubischer Harnableitung sowie neuropsychologischen Defiziten. Ausserdem ist die Patientin seit 1988 an einem Diabetes mellitus Typ 2 erkrankt. Bezüglich der Multiplen Sklerose steht sie unter spasmolytischer Therapie.
Anfang Februar 2011 musste die Patientin bei septischem Zustandsbild hospitalisiert werden. Als Ursache wurden einerseits eine Aspirationspneumonie und andererseits eine Cholezystitis bei Infundibulumobstruktion durch Konkremente im Ductus cysticus nachgewiesen. Zudem war bereits eine beginnende Einschmelzung im Lebersegment IV zu beobachten (Abb. 1). In den Blutkulturen wurden Laktobazillen-Spezies nachgewiesen. Eine antibiotische Therapie mit Amoxicillin/Clavulansäure (wegen Laktobazillen und Aspirationspneumonie) wurde eingeleitet, ergänzend dazu wurde Metronidazol zur Abdeckung des anaeroben Keimspektrums bei Leberabszess eingesetzt. Mit der Patientin wurde eine operative Sanierung besprochen, welche sie primär trotz umfassender Information ablehnte.
Eine Verlaufs-CT-Abdomen-Untersuchung nach elf Tagen zeigte multiple Leberabszesse im Segment V und IV (Abb. 2). Bei chronifizierter Cholezystits war eine vollständige Abheilung mit einfacher Drainage der Leber und Gallenblase nicht zu erwarten. Die Patientin stimmte einer Operation schliesslich zu. Es wurde eine laparaskopische Cholezystektomie mit Leberabszessdrainage durchgeführt. Im Punktat des Leberabszesses wurde ein *Lactobacillus paracasei* nachgewiesen.
Am 12. postoperativen Tag wurde die antibiotische Therapie von Penicillin G auf Amoxicillin peroral für weitere zwei Wochen umgestellt.
Bei einer computertomographischen Verlaufskontrolle konnte eine Grössenregredienz des intrahepatischen Abszesses dokumentiert werden. In den postoperativen Blutkulturen wurde keine Bakteriämie mehr nachgewiesen. Mit rückläufigen Entzündungsparametern und in gebessertem Allgemeinzustand konnte die Patientin schliesslich nach Hause entlassen werden.

Die Autoren haben keine finanziellen oder persönlichen Verbindungen im Zusammenhang mit diesem Beitrag deklariert.

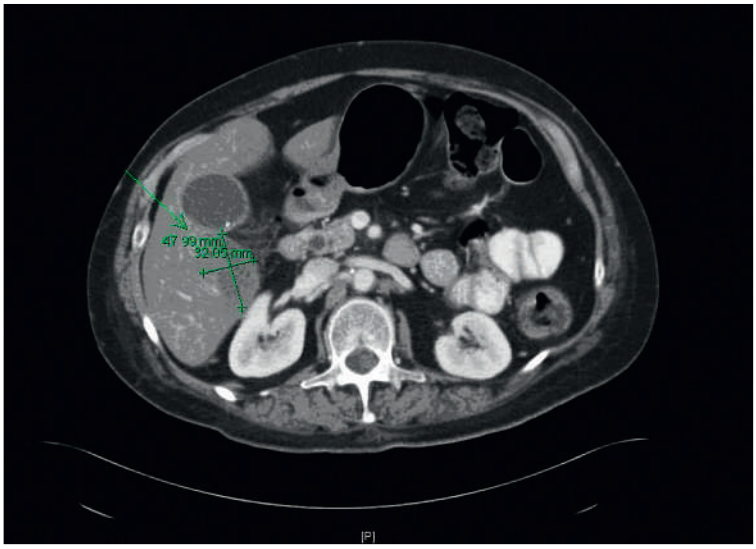

Abbildung 1
CT-Scan der hepatischen Abszessformation in Segment VI zu Beginn der Hospitalisation (mit Pfeil markiert), ca. 4,8 × 3,2 cm gross.

Diskussion

Laktobazillen sind anaerobe oder fakultativ anaerobe, grampositive physiologische Bestandteile der gastrointestinalen, vaginalen oder oralen Flora. Sie sind auch Bestandteil bestimmter Lebensmittel wie Joghurt. Infektionen bei zuvor gesunden Patienten sind sehr selten. Obwohl dieser Erreger als wenig virulent gilt, sind bei Immunsuppression wie z.B. durch schwere Vorerkrankungen, Tumorleiden, Herzklappenfehlern, Diabetes mellitus etc., wie auch hier im vorliegenden Fall (MS mit sekundär progredientem Verlauf, Diabetes mellitus), in Einzelfällen Bakteriämien durch verschiedene Spezies bis hin zu schweren Erkrankungen wie Meningitis, Endokarditis oder auch Abszessbildungen ausgehend vom Gastrointestinal- oder Urogenitaltrakt beschrieben worden. Harty et al. [1] führten die fakultative Pathogenität von Laktobazillen auf deren Fähigkeit zurück, menschliche Thrombozyten zu aggregieren. Sie binden gut an extrazelluläre Matrixproteine, vor allem Kollagen Typ IV, welches bei Endothelverletzungen vermehrt nachweisbar ist. Andere Autoren [2] zeigten, dass Laktobazillen Enzyme produzieren können, die menschliche Glykoproteine auflösen und damit zur Bildung von humanen Fibrinclots beitragen, wie sie z.B. Bestandteil von Klappenvegetationen bei einer Endokarditis sind.
In unserem Fall wurde im Punktat des Leberabszesses ein *Lactobacillus paracasei* nachgewiesen. Leberabszesse stellen die häufigsten viszeralen Abszesse dar, meist durch gramnegative Enterobakterien, Streptokokken oder Enterokokken verursacht. Der genaue Infektionsweg im vorliegenden Fall ist unklar, aber eine

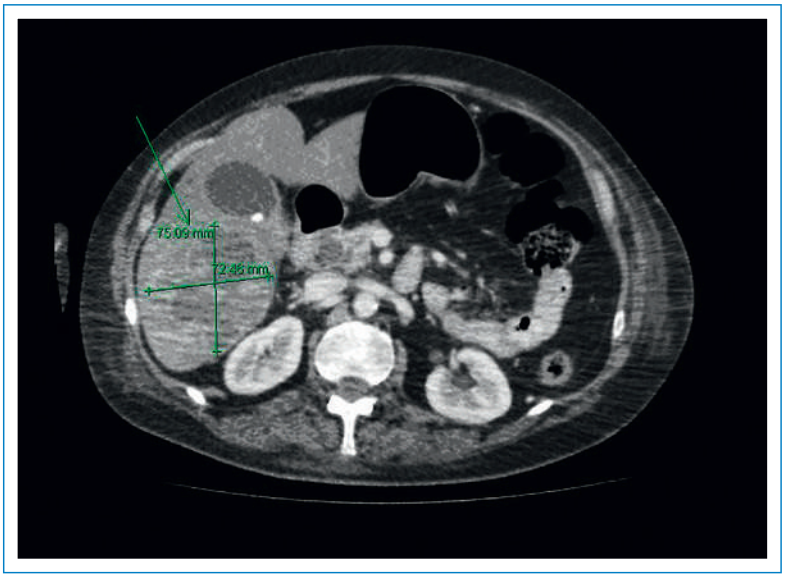

Abbildung 2
Deutlich progrediente, multilobulierte Abszedierung im Bereich des gesamten Lebersegmentes V und VI nach 11 Tagen mit maximaler Ausdehnung von ca. 7,5 × 7,3 cm (mit Pfeil markiert).

hämatogene Streuung aus dem Gastrointestinaltrakt dürfte sehr wahrscheinlich sein.

Der *Lactobacillus paracasei* wurde in vorausgegangen Fallbeschreibungen auch als Auslöser eines Milzabszesses [3], einer Endokarditis [4] und auch als Auslöser eines Leberabszesses [5] beschrieben.

Laktobazillen zeigen sich in der Empfindlichkeitsprüfung auf verschiedene Antibiotika am sensibelsten auf Penicillin und Clindamycin [3, 5]. Nicht selten besteht eine Vancomycinresistenz. Die minimale Hemmkonzentration für Penicillin G des *Lactobacillus-paracasei*-Isolates von unserer Patientin lag bei 0,125 mg/l. Bei diesem Wert durfte man von einer Empfindlichkeit für Penicillin G ausgehen, wobei allerdings die Resistenzprüfung für diesen Erreger nicht standardisiert ist. Die Patientin wurde initial mit Amoxicillin/Clavulansäure (bei Laktobazillen-Nachweis und zur empirischen Pneumonietherapie) sowie Metronidazol (als Zusatztherapie bei Leberabzess) behandelt. Im Verlauf erfolgte ein Wechsel auf Penicillin G und Metronidazol. Nach Cholezystektomie Umstellung auf Amoxicillin per os. Durch diese antibiotische Therapie und die chirurgische Revision wurden eine gute Regredienz der Entzündungsparameter sowie eine Besserung des Allgemeinzustandes erreicht.

Fazit

Bei einer grampositiven Sepsis, insbesondere bei immunsupprimierten Patienten, sollte auch eine mögliche Laktobazillen-Bakteriämie in Betracht gezogen und aktiv gesucht werden.

Korrespondenz:
Dr. med. V. Portugall
Klinik für Innere Medizin
Bürgerspital Solothurn
Schöngrünstrasse 38
CH-4500 Solothurn
va-po[at]gmx.net

Literatur

1 Harty DWS, Oakey HJ, Patrikakis M, Hume EBH, Knox KW. Pathogenetic potential of lactobacilli. Int J Food Microbiol. 1994;24:179–89.
2 Oakey HJ, Harty DWS, Knox KW. Enzyme production by lactobacilli and the potential link with infective endokarditis. J Appl Bacteriol. 1995;78:142–8.
3 Doi A, Nakajo K, Kamiya T, Ohkusu K. Splenic abscess caused by Lactobacillus paracasei. J. Infect Chemother. 2011;17:122–5.
4 Arpi M, Vancanneyt M, Swings J, Leisner JJ. Six cases of Lactobacillus Bacteraemia: Identification of organisms and antibiotic susceptibility and therapy. Scand J Infect Dis. 2003;35:404–35.
5 Burns D, Hurst JR, Hopkins S, Patch D, Burroughs AK, Agarwal B. Purpura fulminans associated with Lactobacillus paracasei liver abscess. Anaesth Intensive Care. 2007;35:121–3.