Pacemaker-Elektrode auf Wanderschaft

Julia Collecutt-Dietsche[a], Michele Genoni[b], Thomas Syburra[b]

[a] Spital Limmattal, Institut für interdisziplinäre Notfallmedizin
[b] Stadtspital Triemli, Klinik für Herzchirurgie

Fallbeschreibung

Eine 47-jährige Patientin stellt sich erstmals am 1.9.2009 bei ihrem Hausarzt mit ausgeprägtem links parasternalem Schmerz und trockenem Reizhusten vor. Ein Trauma hatte nicht stattgefunden, aber die Patientin berichtet, dass sie 2 bis 3 Tage vor der Erstkonsultation während einer Drehbewegung im Oberkörper inwendig einen reissenden Schmerz verspürt habe, welcher seitdem bewegungs- und belastungsabhängig stetig an Intensität zugenommen und zur aktuellen Konsultation geführt habe. Aus der Anamnese ist zu erwähnen, dass die Patientin im März 2008 bei belastungsabhängiger höhergradiger AV-Blockierung einen DDD-Schrittmacher (PM) mit aktiv fixierten Elektroden implantiert bekommen hatte.
Im Status besteht eine eindrückliche Druckdolenz parasternal links auf Höhe 3.–5. Rippe. Das CRP ist <8 mg/l, die Lc-Zahl 6700×10^6 und das Hb 134 g/l. Das EKG ist normal. Das Thoraxbild ist unauffällig mit korrekter Projektion der PM-Elektroden über dem Atrium und dem rechten Ventrikel.
Ein Tietze-Syndrom wird diagnostiziert, differentialdiagnostisch wird eine Pleuraperikarditis in Betracht gezogen. Unter Toradol® (Ketorolac), Valoron® (Tilidin), lokaler Eisapplikation und Gymnastik kommt es zu einer leichtgradigen Beschwerdeminderung. Sechs Tage später ist in der klinischen Untersuchung erstmals ein Pleurareiben hörbar. Im Labor ist das CRP 21 mg/l, die Lc 7500×10^6 und das Hb 119 g/l. Das EKG ist weiterhin bland. Das Thorax zeigt neu beidseitig diskrete Pleuraergüsse bei korrekter PM-Elektrodenlage. Die Arbeitshypothese ist nun eine virale Pleuroperikarditis, und die Patientin erhält zusätzlich 3× 600 mg Ibuprofen. Während der nächsten zwei Wochen nehmen Schmerz und trockener Reizhusten immer mehr ab, das Pleurareiben verschwindet. 20 Tage nach der initialen Konsultation zeigte sich die Patientin beschwerdearm. Das Kontroll-Thoraxbild ist normal. Ergüsse sind keine mehr zu sehen. Es wird vereinbart, die Analgetika über die nächsten Tage kontinuierlich auszuschleichen.
Vier Tage später kommt es während eines Spaziergangs zu einer akuten AZ-Verschlechterung mit Schwäche und Dyspnoe. Die Patientin wird präsynkopal und von der Ambulanz auf den Notfall des Spitals Limmattal gebracht. Beim Eintreffen auf der Notfallstation war die Patientin dyspnoisch mit einer spontanen O_2-Sättigung von 84–88%. Unter 4 L O_2-Zufuhr liegt die Sättigung bei 92–94%. Der BD ist 110/80 mm Hg, die Herzfrequenz 120/min. Links dorso-thorakal ist basal bis ins Mittelfeld das Atemgeräusch abgeschwächt, die Perkussion ist gedämpft. Das Hb beträgt 121 g/l. Das Thoraxbild zeigt einen ausgeprägten linksseitigen Pleuraerguss. Ultraschallgesteuert wird eine diagnostische Pleurapunktion durchgeführt. Das Punktat hat einen Hämatokrit von 37%.
Die Thorax-CT zeigt eine transventrikuläre und transperikardiale Pacemaker-Elektrodenperforation mit diskretem Perikard- und linksseitigem Pleuraerguss von ca. 600 ml (Abb. 1). Die Patientin wird umgehend auf die Herzchirurgie des Stadtspitals Triemli, Zürich, verlegt. Eine transthorakale Echokardiographie bestätigt die Diagnose. Während der nächsten vier Stunden sinken Hämoglobin und der Hämatokrit von 114 auf 103 g/l resp. von 35 auf 29,6%. Notfallmässig werden über eine Sternotomie die rechtsventrikuläre Elektrode entfernt, die Perforation im rechten Ventrikel übernäht, eine linksventrikuläre Elektrode epikardial implantiert und das Hämatom im linken Hemithorax ausgeräumt (fecit Prof. Genoni, Chefarzt Herzchirugie, Triemlispital). Der eindrückliche intraoperative Befund ist in Abbildung 2 zu sehen.
Die PM-Kontrolle am 2. postoperativen Tag zeigt eine perfekte Funktion. Der weitere postoperative Verlauf ist komplikationslos. Die Patientin wird am 6. postoperativen Tag in eine dreiwöchige kardiale Rehabilitation entlassen. Die Kontrolle drei Monate nach Operation zeigt eine gute, stabile PM-Funktion.

Diskussion

Folgende Komplikationen können bei der Implantation eines intrakardialen Defibrillators (ICD) oder eines Herzschrittmachers (PM) entstehen: Infektionen, Elektrodendislokation oder -bruch, Isolationsdefekt, unangebrachte Schockauslösung, Thrombosierung der V. subclavia, Fibrose zwischen Elektrodenspitze und Myokard und Perforation. Die meisten dieser Komplikationen treten in den ersten drei Monaten nach der Implantation auf, ausser den Elektrodenbrüchen, welche oft erst später auftreten [1, 2]. Definitionsgemäss spricht man von einer Spätperforation, wenn diese über 30 Tage nach der Implantation stattfindet [2]. In der Literatur wird angegeben, dass es in 0,1–0,8% bei PM und 0,6–5,2% bei ICD zu einer Spätperforation kommt. Die grössere Prozentzahl bei den ICD wird damit erklärt, dass die dort verwendeten Elektroden steifer und dicker sind [3]. Eine Perforation ist häufiger im Atrium als im Ventrikel, dies aufgrund dessen geringerer Wanddicke. Aus dem gleichen Grund ist der Apex des Ventrikels anfälliger für diese Komplikation als das Septum. Schliess-

Die Autoren erklären, dass sie keine Interessenkonflikte im Zusammenhang mit diesem Beitrag haben.

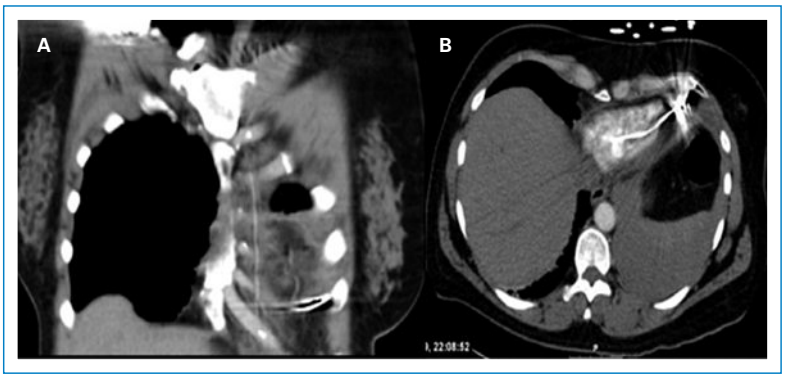

Abbildung 1
Thorax-CT, **A** sagittaler, **B** koronarer Schnitt. Linksseitiger Pleuraerguss und dislozierte PM-Elektrodenspitze.

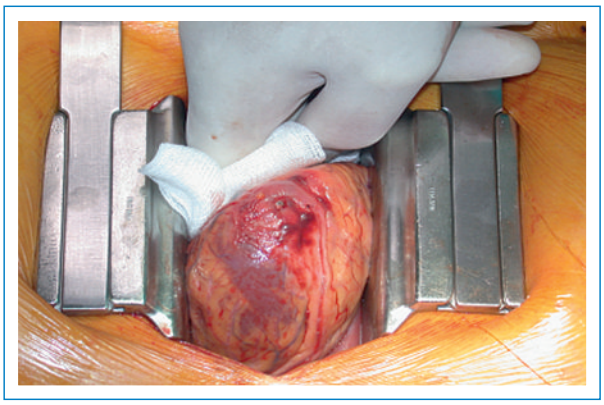

Abbildung 2
Intraoperativer Situs mit gut sichtbarer Perforation durch Myo- und Perikard.

lich ist das Risiko bei aktiv fixierten Elektroden höher als bei den passiv fixierten [1, 4].
Die Faktoren, welche die Perforationsrate beeinflussen, kann man in drei Gruppen unterteilen. Die erste Gruppe betrifft das Elektrodendesign. Dieses umfasst den Durchmesser der Elektrode, die Konstruktion und Fixationsart der Elektrodenspitze und die vorgeformte J-Kurve. Die zweite Gruppe beinhaltet den Faktor Operateur, dessen Erfahrung und Ausbildungsstand. In der dritten Gruppe finden sich die patientenbezogenen Faktoren wie gleichzeitige Steroidtherapie, tiefer Body Mass Index, Alter >80 Jahre und orale Antikoagulation [1].
Eine Spätperforation kann klinisch stumm verlaufen. Oft bestehen stechende Brustschmerzen und Dyspnoe. Selten kommt es zu einer Herztamponade. Die Diagnose kann vermutet werden anhand der in unserem Fall geschilderten Klinik oder wenn sich die Parameter der elektrischen Ableitungen plötzlich signifikant verändern. Definitiv wird sie in den meisten Fällen mittels Computer-Tomographie und Echokardiographie gestellt [5]. Bezüglich der Therapie einer asymptomatischen Spätperforation gibt es keinen Konsens. Ein symptomatischer Patient wird in der Regel an die Herzchirurgie zur operativen Behandlung überwiesen. In ausgewählten Situationen kann der Defekt mittels perkutaner Perikardiozentese und einer Reposition der Elektrodenspitze unter Durchleuchtungskontrolle behoben werden [1].
In unserem Fall kam es erst 18 Monate nach PM-Implantation zu einer Perforation, was sehr aussergewöhnlich ist. Bei unserer Patientin war die Elektrodenspitze aktiv fixiert worden, und sie war im Apex des rechten Ventrikels positioniert, was das Risiko erhöht hat.
Bei zunehmend häufiger implantierten Geräten erscheint es uns wichtig, dass nicht nur Spezialisten, sondern insbesondere auch Hausärzte und Ärzte der Notfallstationen diese Komplikation kennen und daran denken.

Verdankung
Wir bedanken uns bei Dr. med. A. Zingg, Hausarzt, und Dr. med. G. Junga, Kardiologe der Patientin, für ihre Daten und Befunde. Ebenfalls bedanken wir uns beim Institut für Radiologie des Spitals Limmattal für die Befundung und Überlassung des Bildmaterials.

Korrespondenz:
Dr. med. Julia Collecutt
Oberärztin
Interdisziplinäre Notfallstation
Spital Limmattal
CH-8952 Schlieren
collecutt.julia@hin.ch

Literatur
1 Sterlinski M, Przybylski A, Maciag A, Syska P, Pytkowski M, et al. Subacute cardiac perforation associated with acitve fixation leads. Europace. 2009;11:206–12.
2 Satpathy R, Hee T, Esterbrooks D and Mohiuddin S. Delayed defibrillator lead perforation: an increasing phenomenon. PACE. 2008;31:10–2.
3 Khan MN, Joseph G, Kharyin Y, Ziada KM, Wilkoff B. Delayed lead perforation. A disturbing trend. Pacing Clin Electrophysiol. 2005;28:251–3.
4 Hirschl DA, Jain VR, Spindola-Franco H, Gross J, Haramati LB. Prevalence and characterization of asymptomatic pacemaker and ICD lead perforation on CT. PACE. 2007;30:28–32.
5 Danik SB, Mansour M, Sigh J, Reddy Y, Ellinor PT, Milan D, et al. Increased incidence of sub-acute lead perforation noted with one implanted cardioverter-defibrillator. Heart Rhythm. 2007;4:439–42.