Falsche Appendizitis – was für eine Torsion!

Xaver Huber, Stephan Engelberger, Raffaele Rosso
Servizio di Chirurgia, Ospedale Regionale Lugano

Fallbericht

Ein 35-jähriger Patient bei ansonsten guter Gesundheit stellte sich vor mit seit 36 Stunden bestehenden und konstant zunehmenden Schmerzen im rechten Unterbauch. Er verneinte Übelkeit, Erbrechen oder Diarrhoe. In der klinischen Untersuchung des afebrilen Patienten zeigte sich ein lokaler Peritonismus des rechten Unterbauchs. Im Labor fehlten Entzündungszeichen (Leukozyten, CRP). Die kurze Anamnese zusammen mit dem typischen lokalen Untersuchungsbefund liessen eine akute Appendizitis vermuten, so dass die Indikation zur diagnostischen Laparoskopie gestellt wurde. Intraoperativ trafen wir eine blande Appendix vermiformis an, jedoch fand sich circa 10 cm kranial davon am Colon ascendens eine mehrfach torquierte, nekrotische Appendix epiploica (Abb. 1). Diese wurde komplikationslos reseziert, der Patient konnte beschwerdefrei am Folgetag entlassen werden.

Diskussion

Die akute Nekrose einer Appendix epiploica ist im klinischen Alltag ein seltenes Ereignis. Sie kann sowohl durch Einklemmung (Hernien), primäre Entzündung als auch durch Torsion der Basis zustande kommen. Die Torsion wird für 50–70% aller Fälle der Appendicitis epiploica (engl. *Appendagitis*) verantwortlich gemacht [1]. Analog zur anatomischen Verteilung der Appendices epiploicae im Abdomen entlang des Kolonrahmens kann eine Appendicitis epiploica zahlreiche intraabdominelle Pathologien vortäuschen (Appendix vermiformis, Divertikulitis, Cholezystitis etc.).
Heute wird die Diagnose vermehrt im Rahmen der Abklärung eines unklaren Abdomens mittels CT gestellt. In diesem Fall bevorzugen die meisten Autoren heute ein nicht-operatives, exspektatives Vorgehen mit ausreichender Analgesie. Es ist parallel zur zunehmenden Verbreitung der primären CT-Untersuchung bei der Abklärung eines unklaren Abdomens mit einer Zunahme der diagnostizierten Fälle zu rechnen [2, 3]. In einer Serie von CT-Untersuchungen zur Abklärung abdomineller Schmerzen wurden in 1,3% der Fälle eine Appendicitis epiploica gefunden [4]. Komplikationen einer Appendicitis epiploica sind selten, jedoch wurden Abszesse, Adhäsionen (Ileus!) sowie Rezidive beschrieben [2].

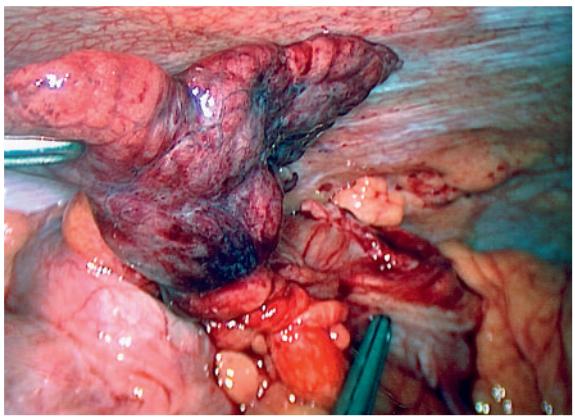

Abbildung 1
Mehrfach torquierte, nekrotische Appendix epiploica im Bereich des Colon ascendens mit peritonealer Begleitreaktion.

Schlussfolgerung

Der klinische Verdacht einer Entzündung der Appendix vermiformis erlaubt – insbesondere bei jüngeren Patienten (Strahlenhygiene!) – aus chirurgischer Sicht nach wie vor eine diagnostische Laparoskopie ohne vorgängige CT-Untersuchung. Wird eine entzündete Appendix epiploica angetroffen, sollte in Anbetracht möglicher (seltener) Komplikationen diese auch reseziert werden.

Korrespondenz:
X. Huber
Ospedale Regionale di Lugano
Via Tesserete 46
CH-6900 Lugano
xuphuber@bluewin.ch

Literatur

1 Ozdemir S, Gulpinar K, Leventoglu S, Yahya Uslu H, Turkoz E, Ozcay N, et al. Torsion of the primary epiploic appendagitis: a case series and review of the literature. Am J Surg. 2009;199(4):453–8.
2 Sand M, Gelos M, Bechara FG, Sand D, Wiese TH, Steinstraesser L, et al. Epiploic appendagitis – clinical characteristics of an uncommon surgical diagnosis. BMC Surgery. 2007;7:11.
3 Patel VG, Rao A, Williams R, Srinivasan R, Fortson JK, Weaver WL. Cecal epiploic appendagitis: a diagnostic and therapeutic dilemma. Am Surg. 2007;73(8):828–30.
4 De Brito P, Gomez MA, Besson M, Scotto B, Huten N, Alison D. Fréquence et épidémiologie descriptive de l'appendicitie épiploique primitive par l'exploration tomodensométrique des douleurs abdominales de l'adulte. J Radiol. 2008;89:235–43.