

# Wie die Made im Speck ...



Fabio Sorrentino

Chirurgische Abteilung, Asana Spital Menziken

## Fallbeschreibung

Ein 56-jähriger Mann wurde durch den Hausarzt wegen einer seit zwei Wochen progredienten Schwellung am linken Nasenflügel zugewiesen. Klinisch war eine Furunkulose der Haut vorhanden, wobei die Entität unklar war. Der weitere Hautstatus und die hautnahen Lymphknoten zeigten sich unauffällig. Anamnestisch liessen sich keine Fieberschübe erheben. Blutbild und CRP waren im Normbereich. Anamnestisch war er vor zwölf Wochen aus Costa Rica zurückgekehrt. Ein Insekten- oder anderweitiger Stich wurde nicht bemerkt. Er hatte jedoch manchmal das Gefühl, es «kribbele» unter der Haut.

Unter antibiotischer Abschirmung (Co-Amoxicillin) entschloss ich mich zu einem chirurgischen Prozedere. Der ca. 3 cm grosse Tumor befand sich in der Nähe der Vena angularis, und aufgrund der unsicheren Tiefe entschieden wir uns, die Operation in Allgemeinanästhesie durchzuführen.

Es wurde eine spindelförmige Inzision der Haut durchgeführt (Abb. 1 ) , wobei eine Insektenlarve freipräpariert und entfernt wurde (Abb. 2 ) . Mit einem plötzlichen Aufschrei machte mich die Operationsassistentin darauf aufmerksam, dass das «Tierchen» noch lebe. Die Wunde war ohne Zeichen einer Eiteransammlung und wurde primär unter Einlage einer Easy-Flow-Drainage verschlossen, Co-Amoxicillin wurde weiter gegeben.

Nach Kontaktaufnahme mit dem Zentrum für Reisemedizin der Universität Zürich wurde die Diagnose einer kutanen Myiasis, hervorgerufen durch *Dermatobia hominis*, gestellt.

Der weitere klinische Verlauf gestaltete sich komplikationslos. Die Wunde heilte primär ab, die Fäden konnten nach einer Woche postoperativ entfernt werden.

## Diskussion

Die kutane Myiasis ist eine durch Fliegenlarven verursachte parasitäre Erkrankung. In Mittel- und Südamerika sind das die Larven der Dassel­fliege (*Dermatobia hominis*), in West- und Zentralafrika der Tumbuffliege (*Cordylobia anthropophaga*). Diese kommen in warmen und feuchten Regionen (Küsten, Regenwälder, Flüsse) vor. Die Fliegen streifen im Flug ihre Eier auf dem Körper von Stechmücken oder Zecken ab. Während des Stechvorgangs an einem Wirt (Säugetiere) kommt es entlang des Stichkanals oder eines Haarfollikels zum aktiven Eindringen der geschlüpften Larven in die Haut des be-

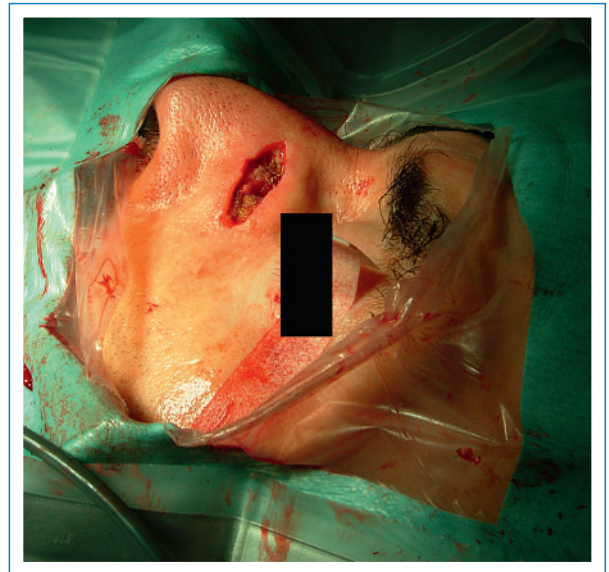


Abbildung 1

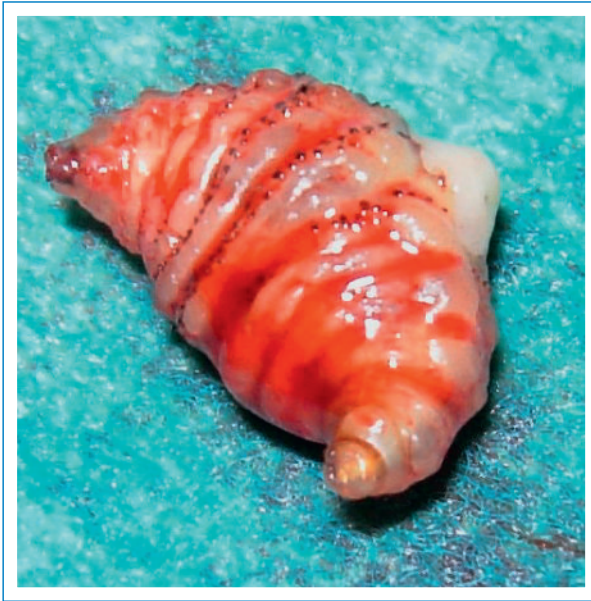Operationssitus nach Exzision der Larve.

fallenen Tieres oder Menschen [1]. Beim Menschen ist dies meist nur eine Larve, bei Wild- oder Haustieren können manchmal bis zu 40 Larven in die Haut eindringen. Die Larve fühlt sich im neuen Wirt wie die Made im Speck und macht in den nächsten 8 bis 10 Wochen verschiedene Entwicklungsstadien durch. Im letzten Stadium können die Larven eine Grösse von bis zu 3 cm erreichen (Abb. 2). Die Larven haben ein dickeres vorderes Ende mit dem Mundwerkzeug, mit dem sie die Haut durchbohren, und ein dünneres hinteres Ende mit der Atemöffnung, über die die Sauerstoffversorgung durch einen Hautporens erfolgt. Ausserdem haben sie zirkulär angeordnete Stacheln. In diesem Stadium befand sich auch die Larve unseres Patienten. Am Ende der Entwicklung verlassen die Larven den Wirt, fallen zu Boden und verpuppen sich. Nach weiteren 20 bis 60 Tagen schlüpft die adulte Dassel­fliege.

Somit ist die kutane Myiasis eine selbstlimitierende Erkrankung, die jedoch sehr schmerzhaft verlaufen kann. Manchmal verspüren die befallenen Menschen, wie auch unser Patient, Bewegungen unter der Haut [2].

In der Literatur finden sich verschiedene Fallbeschreibungen von Myiasis, wobei Extremitäten, Kopfhaut, Hals, Rücken, Skrotum, Brust, Zunge und Auge befallen wurden. Eine Manifestation am Nasenflügel bzw. in der Nasolabialfalte haben wir darunter nicht gefunden.

Bei Verdacht auf eine kutane Myiasis können der Porus in Lokalanästhesie erweitert und die Larve *in toto* extrahiert werden [3, 5]. Eine lokale oder systemische



**Abbildung 2**  
Die noch lebende Larve.

Infektion kommt in der Regel nicht vor, da die Larven eine bakteriostatische Substanz produzieren. Eine Antibiotikagabe nach Entfernung ist darum nicht notwendig [3]. Zur Entlastung der Psyche von Operateur und Patient sollte diese jedoch von Fall zu Fall entschieden werden.

In Südamerika, wo die Erkrankung schneller und sicherer erkannt wird, wird der Atemporus mit öligen oder fetthaltigen Substanzen abgedichtet («Bacon therapy»), so dass die Larve wegen Sauerstoffmangels von selbst aus der Haut wandert [4].

## Fazit

Die Dasselfliege stammt aus den feuchtwarmen Gebieten Zentral- und Südamerikas. In unseren Breitengraden wird eine Infektion durch die Larve meist verkannt, was zu Fehldiagnosen oder unnötigen Operationen führt. Durch den zunehmenden Reisetourismus werden tropische Erkrankungen auch in Europa immer häufiger, so dass in die Differentialdiagnose von nicht abheilenden Läsionen der Haut die kutane Myiasis miteinbezogen werden sollte.

## Danksagung

Ich danke der Ärzt hotline des Zentrums für Reisemedizin der Universität Zürich ([www.ispm.uzh.ch/travelclinic.html](http://www.ispm.uzh.ch/travelclinic.html)) für die kompetente fachliche Unterstützung sowie Herrn Dr. med. B. Kirchhof für die Durchsicht des Manuskripts.

## Korrespondenz:

Dr. med. Fabio Sorrentino  
Facharzt für Chirurgie FMH  
Belegarzt am Asana Spital Menziken  
Bahnhofstrasse 5b  
CH-5734 Reinach AG  
[fso@praxis-kiso.ch](mailto:fso@praxis-kiso.ch)

## Literatur

- 1 Emborsky ME, Faden H. Ophthalmomyiasis in a child. *Pediatr Infect Dis J.* 2002;21:82–3.
- 2 Tamir J, Haik J, Schwartz E. Myiasis with Lund's fly (*Cordylobia rodhaini*) in travelers. *J Travel Med.* 2003;10:293–5.
- 3 Sampson CE, MaGuire J, Eriksson E. Botfly myiasis: Case report and brief review. *Ann Plas Surg.* 2001;46:150–2.
- 4 Brewer TF, Wilson ME, Gonzalez E, Felsenstein D. Bacon therapy and furuncular myiasis. *JAMA.* 1993;270:2087–8.
- 5 Richard KA, Brieva J. Myiasis in a pregnant woman and an effective, sterile method of surgical extraction. *Dermatol Surg.* 2000;26:955–7.