Stabile Angina pectoris

Wer soll invasiv abgeklärt werden?

Piero O. Bonetti
Abteilung für Kardiologie, Kantonsspital Graubünden, Chur

Quintessenz

- Die invasive Abklärung mittels Linksherzkatheter stellt den Goldstandard zur Sicherung der Diagnose einer koronaren Herzkrankheit dar und ist eine unabdingbare Voraussetzung für die Indikationsstellung und Planung einer allfälligen interventionellen oder operativen Koronarrevaskularisation.
- Eine invasive Abklärung ist bei Patienten mit stabiler Angina pectoris in erster Linie dann indiziert, wenn von einer Revaskularisationstherapie ein günstiger prognostischer Effekt erwartet werden kann.
- Hochrisikopatienten, welche von einer Revaskularisation profitieren und deshalb invasiv abgeklärt werden sollten, können mittels nicht-invasiver Ischämiesuchtests (Belastungs-EKG, Myokardperfusionsszintigraphie, kardiale Stress-Magnetresonanztomographie, Stress-Echokardiographie) identifiziert werden.
- Eine invasive Abklärung sollte bei stabilen Patienten ohne Hochrisikokriterien dann durchgeführt werden, wenn eine medikamentöse Therapie nicht den gewünschten Erfolg bringt oder nicht toleriert wird.
- Die Anwendung neuerer invasiver Techniken, wie die FFR-Messung und der IVUS, erlauben es, hämodynamisch relevante Stenosen besser zu identifizieren, und helfen so bei der korrekten Indikationsstellung und Planung einer allfälligen Koronarintervention.

Piero O. Bonetti

Der Autor erklärt, dass er keine Interessenkonflikte im Zusammenhang mit diesem Beitrag hat.

Einführung

Die Erhebung der Anamnese stellt in den meisten Fällen den Schlüssel zur Diagnose einer koronaren Herzkrankheit (KHK) dar und ist unerlässlich für die Festlegung des weiteren diagnostischen und therapeutischen Prozederes. Die Verdachtsdiagnose einer KHK kann heutzutage meistens durch nicht-invasive Untersuchungstechniken (Belastungs-EKG, bildgebende Ischämiesuchtests) erhärtet werden. Die invasive Abklärung mittels Linksherzkatheter (Koronarangiographie ± Ventrikulographie) stellt aber auch heute noch den Goldstandard zur Sicherung der KHK-Diagnose dar. Zudem ist die angiographische Erhebung des Koronarstatus eine unabdingbare Voraussetzung für die Indikationsstellung und Planung einer allfälligen interventionellen (perkutane Koronarintervention [PCI]) oder operativen (Bypass-Operation) Koronarrevaskularisation.

Es stellt sich aber die Frage, welche Patienten mit stabiler Angina pectoris invasiv abgeklärt werden sollen. Im Gegensatz zu Patienten mit einem akuten Koronarsyndrom, bei welchen die Indikation zur notfallmässigen bzw. dringlichen Koronarangiographie aus prognostischen Gründen unbestritten ist, sind die Indikationen zur Durchführung einer Linksherzkatheteruntersuchung bei Patienten mit stabiler Angina pectoris in den aktuellen internationalen Richtlinien weniger klar definiert [1, 2]. Die vor drei Jahren publizierte COURAGE-(Clinical Outcomes Utilising Revascularisation and Aggressive drug Evaluation-)Studie sowie die letztes Jahr publizierte BARI-2D-(Bypass Angioplasty Revascularisation Investigation type-2 Diabetes-)Studie, welche bei ausgewählten Patienten mit stabiler koronarer Herzkrankheit keinen prognostischen Nutzen einer koronaren Revaskularisationstherapie gegenüber einer optimalen medikamentösen Therapie dokumentieren konnten, haben die Diskussion über die Indikation zur invasiven Abklärung von Patienten mit stabiler koronarer Herzkrankheit weiter angeheizt [3, 4]. Es gilt aber festzuhalten, dass die in diese Studien eingeschlossenen Patienten vor der Randomisierung koronarangiographiert wurden, so dass aus den Studienresultaten keine direkten Empfehlungen betreffend die Indikationsstellung zur invasiven Abklärung abgeleitet werden können.

Im Folgenden soll aufgezeigt werden, in welchen Situationen bei Patienten mit einer stabilen Angina pectoris die Durchführung einer invasiven Abklärung sinnvoll ist. Es werden die mit einer invasiven Abklärung verbundenen Risiken diskutiert, aber auch neuere Techniken vorgestellt, welche die Aussagekraft der konventionellen Linksherzkatheteruntersuchung erhöhen und die Entscheidung für oder gegen eine Revaskularisation erleichtern können.

Prognostische Indikation zur invasiven Abklärung

Grundsätzlich gilt, dass bei stabilen Patienten eine invasive Abklärung dann indiziert ist, wenn Koronarbefunde vermutet werden, bei denen man sich von einer Revaskularisation einen günstigen Effekt auf die Prognose des Patienten erhoffen könnte. Dies gilt in erster Linie für das Vorliegen einer linkskoronaren Hauptstammstenose oder einer koronaren Mehrgefässerkrankung. Leider ist es aufgrund der Anamnese praktisch unmöglich, das Ausmass einer KHK abzuschätzen. Durch zusätzliche nicht-invasive Untersuchungen (Belastungs-EKG, Myokardperfusionsszintigraphie, kardiale Magnetresonanztomographie mit pharmakologischer Belastung [Stress-CMR] und Stress-Echokardiographie) ist es dennoch möglich, «Hochrisikopatienten» zu identifizieren, welche mit grosser Wahrscheinlichkeit prognostisch relevante Koronarstenosen aufweisen (Tab. 1). Prinzipiell kann festgehalten werden, dass Patienten mit stabiler KHK umso mehr von einer Revaskularisation profitieren, je grösser das von einer Ischämie betroffene Myokardareal

Tabelle 1. Resultate nicht-invasiver Untersuchungen, welche bei stabilen KHK-Patienten auf ein hohes Risiko (Mortalität >3% pro Jahr) hinweisen (modifiziert nach [1]). Patienten, welche einen oder mehrere der aufgeführten Befunde aufweisen, sollten invasiv abgeklärt werden.

Schwer eingeschränkte linksventrikuläre Pumpfunktion in Ruhe (LVEF <35%)
Symptome und ausgeprägte ST-Strecken-Senkungen bereits bei geringer Belastung sowie eingeschränkte Leistungsfähigkeit anlässlich einer Ergometrie
Entwicklung einer schweren Einschränkung der linksventrikulären Pumpfunktion (LVEF <35%) unter Belastung
Belastungsinduzierter grosser Perfusionsdefekt (insbesondere über der Vorderwand) in der Myokardperfusionsszintigraphie bzw. der Stress-CMR-Untersuchung
Multiple, mittelgrosse, belastungsinduzierte Perfusionsdefekte in der Myokardperfusionsszintigraphie bzw. der Stress-CMR-Untersuchung
Grosser, fixierter Perfusionsdefekt mit belastungsabhängiger linksventrikulärer Dilatation (TID) oder erhöhter Tracer-Aufnahme in der Lunge in der Myokardperfusionsszintigraphie
Mittelgrosser, belastungsinduzierter Perfusionsdefekt mit belastungsabhängiger linksventrikulärer Dilatation (TID) oder erhöhter Tracer-Aufnahme in der Lunge in der Myokardperfusionsszintigraphie
Wandbewegungsstörung in der Stress-Echokardiographie (>2 Segmente) unter geringer Dobutamindosis (≤10 mg/kg/min) oder bei geringer Herzfrequenz (<120/min)
Hinweise für ausgedehnte Ischämie in der Stress-Echokardiographie

LVEF = linksventrikuläre Ejektionsfraktion; CMR = Kardiale Magnetresonanztomographie; TID = transient ischaemic dilation.

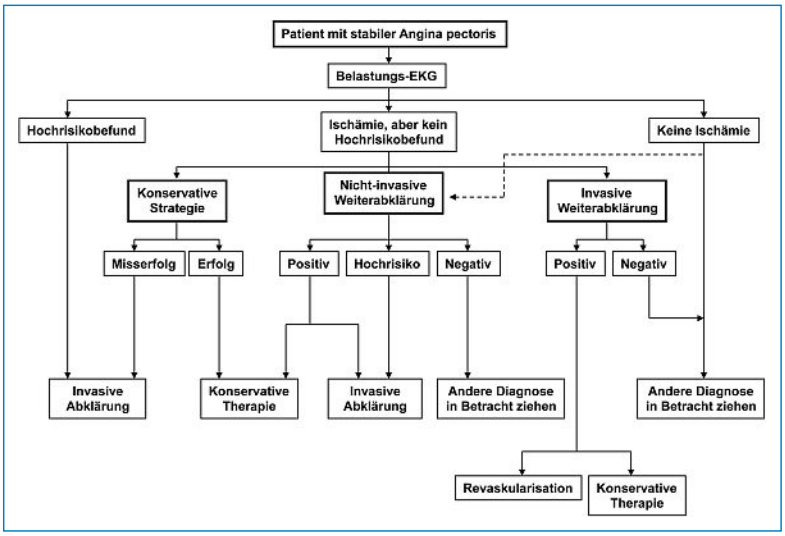

Abbildung 1
Vorschlag für ein Schema zur Abklärung von Patienten mit stabiler Angina pectoris auf der Basis eines Belastungs-EKGs. Bei Patienten mit Hinweisen für eine belastungsinduzierte Myokardischämie, aber ohne Hochrisikobefunde im Belastungs-EKG bestehen verschiedene Möglichkeiten für das weitere Vorgehen. Die *«Konservative Strategie»* umfasst die optimale Behandlung vorhandener Risikofaktoren sowie die Einleitung einer medikamentösen antiischämischen Therapie. Die *«Nicht-invasive Weiterabklärung»* umfasst neben der optimalen Behandlung vorhandener Risikofaktoren die Durchführung nicht-invasiver, bildgebender Ischämiesuchtests (Myokardperfusionsszintigraphie, Stress-CMR, Stress-Echokardiographie) zur weiteren Risikostratifikation. Die *«Invasive Weiterabklärung»* umfasst neben der optimalen Behandlung vorhandener Risikofaktoren die primäre Durchführung einer Linksherz-Katheteruntersuchung. Jede dieser Varianten hat Vor- und Nachteile. Welche Strategie für einen gegebenen Patienten die beste ist, muss individuell festgelegt werden.

ist, vorausgesetzt, es gelingt, die Ischämie durch eine Revaskularisation zu beheben oder zumindest deren Ausmass signifikant zu reduzieren [5, 6]. Es ist deshalb wichtig, solche «Hochrisikopatienten» zu identifizieren und invasiv abzuklären, um sie anschliessend nach Möglichkeit einer Revaskularisationstherapie zuzuführen.

Das Belastungs-EKG (Fahrrad- oder Laufbandergometrie) stellt sicher die in der Praxis am häufigsten durchgeführte Untersuchung zum Nachweis einer belastungsinduzierten Myokardischämie dar. Bei Patienten mit hoher Vortest-Wahrscheinlichkeit einer KHK dient das Belastungs-EKG primär der Risikostratifizierung, während ein negatives Testergebnis das Vorliegen einer KHK nicht ausschliesst (falsch-negatives Ergebnis). Im Gegensatz dazu hilft das Belastungs-EKG bei Patienten mit intermediärer Vortest-Wahrscheinlichkeit im Idealfall, die Diagnose einer signifikant-stenosierenden KHK zu erhärten bzw. eine relevante, belastungsabhängige Myokardischämie auszuschliessen. Auch hier gilt es aber zu beachten, dass die Sensitivität des Belastungs-EKGs zur Detektion relevanter Koronarstenosen begrenzt ist, so dass im Zweifelsfall auch bei negativem Resultat weitere Abklärungen notwendig sind [7]. Wichtig ist, dass bei Patienten mit geringer KHK-Vortest-Wahrscheinlichkeit auf ein Belastungs-EKG verzichtet werden sollte, da ein pathologischer (falsch-positiver) Befund unnötige, kostspielige und evtl. belastende Weiterabklärungen nach sich ziehen würde [7].
Während bei Patienten mit «Hochrisikobefunden» im Belastungs-EKG (Tab. 1) die Indikation zur invasiven Abklärung gegeben ist, sind bei Patienten, welche im Belastungs-EKG zwar Hinweise für eine belastungsinduzierten Myokardischämie, aber keine «Hochrisikobefunde» (Tab. 1) aufweisen, verschiedene Vorgehensweisen möglich (Abb. 1).

Konservative Strategie

In der Annahme, dass es sich bei solchen Patienten um «Niedrigrisiko-Patienten» handelt, wäre eine primär konservative Strategie, d.h. die optimale Behandlung vorhandener kardiovaskulärer Risikofaktoren sowie die Einleitung einer medikamentösen, antiischämischen Therapie (z.B. Betablocker, Kalziumantagonisten, Nitrate usw.) möglich, konnte doch gezeigt werden, dass bei Patienten mit stabiler Angina pectoris und niedrigem Risiko ein primär konservatives Vorgehen gegenüber einer primär invasiven Strategie keine Nachteile bringt [3, 8]. Eine invasive Abklärung wäre dann angezeigt, wenn die medikamentöse Therapie nicht den gewünschten Erfolg bringt oder vom Patienten aufgrund von Nebenwirkungen nicht toleriert wird. Der Vorteil einer solchen Strategie liegt in den geringen Kosten durch Verzicht auf teure Zusatzabklärungen. Der Hauptnachteil ergibt sich aus der begrenzten Sensitivität und Spezifität des Belastungs-EKGs. Während ein falsch-negativer Befund zum Verpassen einer «Hochrisikodiagnose» führen kann, besteht im Fall eines falsch-positiven Befundes die Gefahr einer unnötigen medikamentösen Therapie.

Nicht-invasive Weiterabklärung

Um das Risiko einer verpassten «Hochrisikodiagnose» gering zu halten, besteht die Möglichkeit, Patienten mit fehlenden «Hochrisikokriterien» im Belastungs-EKG mittels bildgebender, nicht-invasiver Ischämiesuchtests weiter abzuklären. Zeigen sich in diesen Untersuchungen Hinweise für ein hohes Risiko (Tab. 1), ist die Indikation zur invasiven Abklärung gegeben. Finden sich aber keine Hinweise für eine prognostisch-relevante Ischämie, kann der Patient primär konservativ behandelt werden. Der Vorteil dieser Strategie besteht in der

Reduktion unnötiger invasiver Abklärungen sowie in der Möglichkeit, allfällige relevante Ischämiezonen zu lokalisieren, was bei der Planung einer nachfolgenden Revaskularisation sehr hilfreich sein kann. Der Hauptnachteil besteht in der Zwischenschaltung einer kostspieligen Zusatzuntersuchung bei Patienten, welche aufgrund der erhobenen Befunde invasiv abgeklärt werden müssen.

Invasive Weiterabklärung

Eine dritte Möglichkeit zur Abklärung von Patienten mit pathologischem Belastungs-EKG, aber fehlenden «Hochrisikokriterien» stellt die primär invasive Abklärung dar. Der Vorteil dieser Strategie liegt in der direkten Darstellung der Koronaranatomie und der Möglichkeit einer therapeutischen Intervention (PCI) in der gleichen Sitzung. Ein Nachteil eines solchen Vorgehens liegt in der Invasivität der Untersuchung und den damit verbundenen Risiken und Kosten. Zudem erhöht diese Strategie die Gefahr unnötiger Interventionen im Bereich hämodynamisch nicht-relevanter Koronarstenosen oder prognostisch nicht-relevanter Gefässe («okkulostenotischer Reflex» des interventionellen Kardiologen). Neuere invasive Techniken wie die Messung der fraktionellen Flussreserve (fractional flow reserve [FFR]), mit welcher eine genaue Beurteilung der hämodynamischen Relevanz von Koronarstenosen möglich ist, und der intravaskuläre Ultraschall (IVUS), welcher neben einer genauen Beurteilung des Stenosegrades auch eine Aussage über die Plaque-Morphologie erlaubt, helfen jedoch heutzutage bei der Indikationsstellung zur Durchführung einer Koronarintervention und reduzieren somit das Risiko unnötiger Koronarinterventionen (siehe unten).

Symptomatische Indikation zur invasiven Abklärung

Neben prognostischen Aspekten sollten heutzutage auch die Symptomatik und die Wünsche des Patienten bei der Indikationsstellung zur invasiven Abklärung berücksichtigt werden. In diesem Zusammenhang gilt es zu beachten, dass in praktisch allen Studien, welche bei stabilen KHK-Patienten eine primär medikamentöse mit einer primär invasiven Strategie verglichen, die letztere (inkl. Revaskularisation) zu einer besseren und rascheren Linderung der Symptome führte als die medikamentöse Therapie [9]. Ein invasives Vorgehen ist im Vergleich zum rein medikamentösen auch mit einer rascheren Verbesserung der Lebensqualität und einem geringeren Bedarf an antianginösen Medikamenten verbunden. Nach ein bis zwei Jahren nehmen die Unterschiede zwischen den beiden Strategien zwar ab, dies ist aber in erster Linie durch die Tatsache bedingt, dass viele zunächst medikamentös behandelte Patienten aufgrund von Beschwerden im Verlauf invasiv abgeklärt und revaskularisiert werden müssen. Bei der Festlegung des Abklärungsgangs von Patienten mit stabiler Angina pectoris ist es deshalb wichtig, mit dem Patienten nicht nur die potentiellen prognostischen, sondern auch die möglichen symptomatischen Auswirkungen der verschiedenen diagnostischen bzw. therapeutischen Strategien zu besprechen.

Es ist auch wichtig, die Möglichkeit von Medikamentennebenwirkungen (z.B. Hypotonieneigung unter antianginöser Therapie) bzw. -interaktionen (z.B. zusätzliche Gabe von Thrombozytenaggregationshemmern nach PCI bei Patienten mit Indikation zur oralen Antikoagulation) in die Entscheidungsfindung miteinzubeziehen. Gerade bei älteren Patienten mit Komorbiditäten sind die Risiken einer «Polypharmazie» zu beachten, da die Gabe zusätzlicher Medikamente nicht nur die Patienten-Compliance verschlechtern, sondern auch das Risiko von Medikamentennebenwirkungen deutlich erhöhen kann. In diesem Zusammenhang muss erwähnt werden, dass durch den angiographischen Ausschluss signifikanter Koronarstenosen eine evtl. unnötige medikamentöse Therapie vermieden werden kann. So konnte in der TIME-(Trial of Invasive versus Medical therapy in the Elderly-)Studie gezeigt werden, dass rund 11% der invasiv abgeklärten, über 75-jährigen Patienten mit typischer Angina pectoris keine relevanten Koronarstenosen aufwiesen, wobei es sich hier meist um ältere Frauen mit Hypertonie handelte [10].

Somit gilt es, eine invasive Abklärung bei Patienten mit stabiler Angina pectoris auch dann in Betracht zu ziehen, wenn der Wunsch nach einer raschen und möglichst maximalen Symptomlinderung besteht und/oder auf die Gabe bzw. den Ausbau einer medikamentösen antiischämischen Therapie verzichtet werden soll oder muss.

Risiken der invasiven Abklärung

Im Vergleich zu nicht-invasiven Untersuchungen ist die Linksherz-Katheteruntersuchung mit spezifischen Risiken verbunden. Bevor die Indikation zur invasiven Abklärung gestellt wird, muss deshalb eine «Nutzen-Risiko-Analyse» erfolgen. Übersteigen die potentiellen Risiken einer invasiven Abklärung den zu erwartenden Nutzen, ist die Durchführung einer Linksherzkatheteruntersuchung obsolet. Für eine korrekte Indikationsstellung zur invasiven Abklärung ist es deshalb unabdingbar, die damit verbundenen Risiken zu kennen.

In den vergangenen Neunzigerjahren wurden das mit einer Linksherzkatheteruntersuchung verbundene Mortalitätsrisiko auf 0,1% und das Gesamtrisiko einer kardialen oder zerebralen Komplikation auf 1–2% geschätzt (Tab. 2) [2, 11]. Neuere Untersuchungen haben gezeigt, dass das Mortalitäts- und Gesamtkomplikationsrisiko einer invasiven Abklärung in den letzten Jahren abgenommen hat und heute deutlich unter 0,1% bzw. unter 1% liegen dürfte [12]. Das effektive Risiko hängt einerseits von verschiedenen, nur bedingt beeinflussbaren Faktoren (Tab. 3), andererseits aber auch von der Erfahrung des Untersuchers bzw. der Untersuchungstechnik und vom verwendeten Material ab. So haben z.B. die Einführung von arteriellen Verschlusssystemen bei arteriellem Zugang über die A. femoralis, aber auch die zunehmende Verbreitung des arteriellen Zugangs über die A. radialis nicht nur zu einer Verkürzung der postinterventionellen Immobilisationszeiten, sondern auch zu einer Verringerung des Risikos von Gefässkomplikationen geführt [13–15]. Zudem scheint der Zugang über die A. radialis bei ausgewählten PCI-Patienten im Vergleich zum femoralen Zugang auch mit einem geringeren Risiko für «harte Endpunkte» wie Tod und Myokard-

Tabelle 2. Mögliche Komplikationen der invasiven Abklärung (adaptiert nach [11]).

Komplikation	Häufigkeit (%)
Tod	0,11
Myokardinfarkt	0,05
Herzperforation/Perikardtamponade	0,03
Zerebrovaskuläres Ereignis	0,07
Ventrikuläre Arrhythmien	0,38
Vaskuläre Komplikationen	0,43
Kontrastmittelbedingte Komplikationen	0,37

Tabelle 3. Patientenabhängige, nur bedingt beeinflussbare Faktoren, welche das Risiko einer invasiven Abklärung erhöhen (adaptiert nach [11]).

Vermutete/bekannte linkskoronare Hauptstammstenose
Schwere koronare Drei-Gefäss-Erkrankung
Schwere Aortenstenose
Manifeste Herzinsuffizienz
Reduzierte linksventrikuläre Funktion (LVEF <35%)
Diabetes mellitus
Höheres Alter
Akutes Koronarsyndrom (instabile Angina pectoris, Myokardinfarkt)
Aortenaneurysma
Früheres zerebrovaskuläres Ereignis
Niereninsuffizienz
Adipositas
Unkontrollierte arterielle Hypertonie

Tabelle 4. Kontraindikationen zur Durchführung einer invasiven Abklärung (adaptiert nach [11]).

Absolute Kontraindikation
Ablehnung der Untersuchung durch den Patienten
Relative Kontraindikationen
Elektrolytstörung
Niereninsuffizienz
Schwere Herzinsuffizienz
Unkontrollierte arterielle Hypertonie
Unkontrollierte Arrhythmien
Hyperthyreose
Antikoagulation (oder unkontrollierte Blutgerinnungsstörung)
Akute gastrointestinale Blutung
Kontrastmittelallergie
Infektion/Fieber
Schwangerschaft
Medikamentenüberdosierung/-intoxikation

infarkt verbunden zu sein [14, 15]. Zu beachten gilt es aber, dass die Strahlenexposition sowohl für den Patienten als auch für den Untersucher bei Verwendung des radialen Zugangs etwas höher zu sein scheint als beim femoralen Zugang [16].

Die im Zusammenhang mit einer Linksherzkatheteruntersuchung für den Patienten entstehende Strahlenbelastung ist vergleichbar mit derjenigen einer Computertomographie des Thorax [17]. Im Idealfall kann sie aber deutlich geringer, in gewissen Fällen (komplexe Anatomie, Darstellung von Bypässen, unmittelbare Durchführung einer komplexen PCI) aber auch höher sein. Gleiches gilt für die Anwendung von jodhaltigen Kontrastmitteln.

Zusammenfassend kann festgehalten werden, dass das Risiko einer Herzkatheteruntersuchung in den letzten Jahren abgenommen hat, so dass heutzutage nur noch wenige Kontraindikationen für eine invasive Abklärung existieren (Tab. 4). Auch diese sind aber meist nur relativ und stellen nur noch selten ein Hindernis für die Durchführung einer invasiven Abklärung dar, da die damit verbundenen Risiken in vielen Fällen durch eine optimale Patientenvorbereitung eliminiert oder zumindest deutlich verringert werden können.

Limiten der Koronarangiographie und neuere invasive Techniken

Heutzutage umfasst die invasive Abklärung von Patienten mit vermuteter oder bekannter koronarer Herzkrankheit nicht mehr nur die Koronarangiographie und die Ventrikulographie. Vielmehr stehen dem Untersucher mittlerweile zusätzliche Techniken zur Verfügung, welche mit relativ geringem Zusatzaufwand während der Linksherzkatheteruntersuchung durchgeführt werden können und die Aussagekraft der Koronarangiographie in ausgewählten Fällen deutlich erhöhen sowie insbesondere bei der Indikationsstellung bzw. Planung einer Koronarrevaskularisation eine entscheidende Rolle spielen können.

Die Koronarangiographie erlaubt durch direkte intrakoronare Injektion von röntgendichtem Kontrastmittel eine genaue radiologische Darstellung der Koronaranatomie und den Nachweis von Koronarstenosen. Obwohl es dem geübten Untersucher möglich ist, anhand des angiographischen «Luminogramms» den Schweregrad von Koronarstenosen mit grosser Genauigkeit zu beurteilen, sind Aussagen betreffend die funktionelle Relevanz vorhandener Koronarstenosen sowie über die Plaque-Morphologie bzw. -Zusammensetzung anhand des koronarangiographischen Befundes nur bedingt möglich. Abhilfe schaffen hier neuere invasive Techniken wie die FFR-Messung und der IVUS.

Die FFR ist definiert als das Verhältnis zwischen dem maximalen Blutfluss in einer stenosierten Arterie und dem maximalen Blutfluss in einem normalen Gefäss. Im Alltag kann die FFR anlässlich einer Koronarangiographie ohne grossen Zusatzaufwand durch simultane Messung des Druckes hinter (mittels eines speziellen Druckmessdrahts: sog. «pressure wire») und vor (Aortendruck, gemessen an der Katheterspitze) einer zu untersuchenden Koronarstenose während Induktion eines maximalen Blutflusses durch Infusion von Adenosin (intrakoronar als Bolus oder intravenös als Infusion) bestimmt werden. Ein FFR-Wert von ≤0,80 erlaubt es, hämodynamisch relevante Stenosen mit einer Genauigkeit von rund 95% zu erfassen (Abb. 2) [18]. Es konnte gezeigt werden, dass die FFR-gesteuerte PCI im Vergleich zur rein angiographiegesteuerten PCI bei Patienten mit koronarer Mehr-Gefäss-Erkrankung nicht nur mit einer

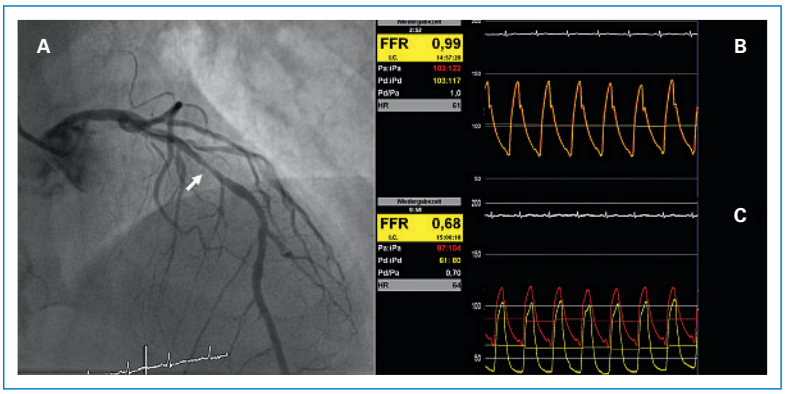

Abbildung 2
Prinzip der fraktionellen Flussreserve (FFR) bei Koronarstenose fraglicher hämodynamischer Relevanz.
A Koronarangiographie der linken Koronararterie mit Nachweis einer Stenose fraglicher hämodynamischer Relevanz (Pfeil) im mittleren Abschnitt des Ramus interventricularis anterior (RIVA).
B Simultane Druckmessung am Ostium des koronaren Führungskatheters (rote Kurve) und distal der RIVA-Stenose mit Hilfe eines sog. «pressure wire» (gelbe Kurve). Beachte das Fehlen einer Druckdifferenz zwischen den beiden Kurven, so dass eine FFR von 0,99 resultiert.
C Nach Induktion eines maximalen Blutflusses mittels intrakoronarer Injektion von Adenosin zeigt sich eine deutliche Abnahme des poststenostischen intrakoronaren Drucks, was zu einer Abnahme der FFR auf 0,68 führt. Ein FFR-Wert ≤0,80 spricht für das Vorliegen einer hämodynamisch relevanten Stenose.

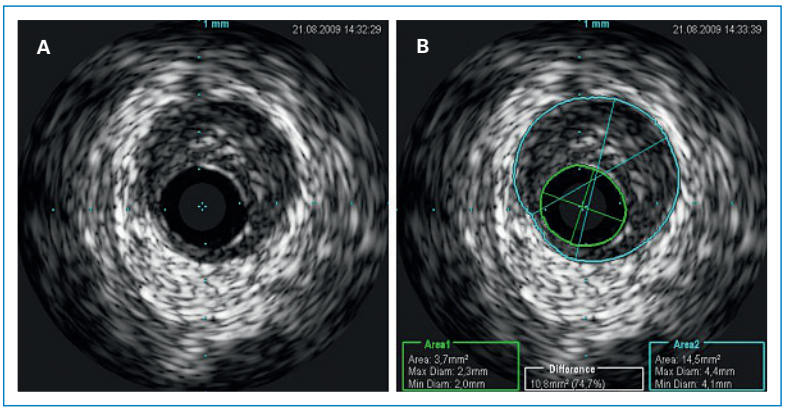

Abbildung 3
Intravaskulärer Ultraschall (IVUS) im Bereich einer proximalen Koronarstenose. Der IVUS erlaubt die genaue Darstellung des Gefässlumens, der Gefässwand und von atherosklerostischen Plaques.
A Natives IVUS-Bild.
B Der grüne Kreis kennzeichnet das aktuell perfundierte Gefässlumen mit Messung der Fläche sowie des minimalen und maximalen Durchmessers («Area1»). Die hellblaue Linie kennzeichnet das ursprüngliche Gefässlumen mit Messung der Fläche sowie des minimalen und maximalen Durchmessers («Area2»). Die Fläche zwischen dem grünen und dem hellblauen Kreis entspricht einer stenosierenden atherosklerotischen Plaque («Difference»).

Reduktion der Anzahl implantierter Stents verbunden ist, sondern auch deren Prognose verbessert [19]. Ferner wurde nachgewiesen, dass die Langzeitprognose von Patienten mit Koronarstenosen, welche einen FFR-Wert von ≥0,75 aufweisen, durch eine PCI nicht verbessert wird [20]. Somit hilft die FFR-Messung im Einzelfall zu entscheiden, ob eine Koronarintervention sinnvoll ist oder nicht.
Bei der IVUS-Untersuchung wird ein miniaturisierter, hochfrequenter Ultraschalltransducer über einen feinen Führungsdraht in das zu untersuchende Koronarsegment vorgeschoben. Dieser liefert einen Querschnitt aller Gefässwandschichten (Abb. 3 📷). Neben einer genauen Darstellung des Gefässlumens und der Messung des Gefässduchmessers erlaubt der IVUS auch eine morphologische Beurteilung der Gefässwand sowie eine Aussage über die Struktur atherosklerostischer Plaques. Insbesondere zur Beurteilung des Schweregrades angiographisch fraglich relevanter Stenosen des linkskoronaren Hauptstamms sowie proximal gelegener Koronarstenosen und bei der Planung/Durchführung komplexer PCIs hat sich der IVUS mittlerweile auch im Alltag gut bewährt [21].
Die FFR-Messung und der IVUS erlauben es somit, hämodynamisch relevante Stenosen zu identifizieren und helfen so bei der korrekten Indikationsstellung und Planung einer Koronarintervention.

Konklusion

Bei Patienten mit stabiler Angina pectoris muss die Indikation zur invasiven Abklärung individuell und unter Beachtung verschiedener Aspekte gestellt werden. Neben prognostischen Überlegungen gilt es, bei der Indikationsstellung auch die Symptome des Patienten, allfällige Nebenerkrankungen, aber auch die mit einer invasiven Abklärung verbundenen Risiken und Kosten zu berücksichtigen. Grundsätzlich haben die Risiken einer invasiven Abklärung dank Fortschritten in der Technik in den letzten Jahren abgenommen. Zudem erhöhen neuere invasive Techniken wie die FFR-Messung und der IVUS die Aussagekraft der traditionellen Koronarangiographie. Die korrekte Anwendung dieser Techniken ermöglicht eine bessere Planung von Koronarinterventionen und vermindert das Risiko unnötiger Revaskularisationen. Wichtig ist, die Vor- und Nachteile der verschiedenen diagnostischen und therapeutischen Strategien im Einzelfall mit dem Patienten zu besprechen und dessen Wünsche bei der Entscheidungsfindung zu berücksichtigen.

Korrespondenz:
PD Dr. med. Piero O. Bonetti
Leitender Arzt Kardiologie
Kantonsspital Graubünden
Loëstrasse 170
CH-7000 Chur
piero.bonetti@ksgr.ch

Empfohlene Literatur

– Scanlon PJ, Faxon DP, Audet AM, Carabello B, Dehmer GJ, Eagle KA, et al. ACC/AHA guidelines for coronary angiography: executive summary and recommendations: a report of the American College of Cardiology/American Heart Association Task Force on Practice Guidelines (Committee on Coronary Angiography). Circulation. 1999;99:2345–57.
– Fox K, Alonso Garcia MA, Ardissino D, Buszman P, Camici PG, Crea F, et al. Guidelines on the management of stable angina pectoris: executive summary. The Task Force on the Management of Stable Angina Pectoris of the European Society of Cardiology. Eur Heart J. 2006;27:1341–81.
– Pfisterer ME, Zellweger MJ, Gersh BJ. Management of stable coronary artery disease. Lancet. 2010;375:763–72.

Die vollständige nummerierte Literaturliste finden Sie unter www.medicalforum.ch.

Stabile Angina pectoris: Wer soll invasiv abgeklärt werden? / Angor stable: Quand faut-il faire des examens invasifs?

Weiterführende Literatur (Online-Version) / Références complémentaires (online version)

1 Scanlon PJ, Faxon DP, Audet AM, Carabello B, Dehmer GJ, Eagle KA, et al. ACC/AHA guidelines for coronary angiography: executive summary and recommendations: a report of the American College of Cardiology/American Heart Association Task Force on Practice Guidelines (Committee on Coronary Angiography). Circulation. 1999;99:2345–57.

2 Fox K, Alonso Garcia MA, Ardissino D, Buszman P, Camici PG, Crea F, et al. Guidelines on the management of stable angina pectoris: executive summary. The Task Force on the Management of Stable Angina Pectoris of the European Society of Cardiology. Eur Heart J. 2006;27:1341–81.

3 Boden WE, O'Rourke RA, Teo KK, Hartigan PM, Maron DJ, Kostuk WJ, et al. Optimal medical therapy with or without PCI for stable coronary disease. N Engl J Med. 2007;356:1503–16.

4 The BARI 2D Study Group. A randomized trial of therapies for type 2 diabetes and coronary artery disease. N Engl J Med. 2009;360:2503–15.

5 Hachamovitch R, Hayes SW, Friedman JD, Cohen I, Berman DS. Comparison of the short-term survival benefit associated with revascularization compared with medical therapy in patients with no prior coronary artery disease undergoing stress myocardial perfusion single photon emission computed tomography. Circulation. 2003;107:2900–6.

6 Shaw LJ, Berman DS, Maron DJ, Mancini GB, Hayes SW, Hartigan PM, et al. Optimal medical therapy with or without percutaneous coronary intervention to reduce ischemic burden. Results for the Clinical Outcomes Utilizing Revascularization and Aggressive Drug Evaluation (COURAGE) trial nuclear substudy. Circulation. 2008;117:1283–91.

7 Maeder MT, Zellweger MJ. Diagnostik der koronaren Herzkrankheit – Teil 2: Belastungs-EKG und Myokardperfusionsszintigraphie. Praxis. 2009;98:1067–74.

8 Katritsis DG, Ioannidis JP. Percutaneous coronary intervention versus conservative therapy in nonacute coronary artery disease: A meta-analysis. Circulation. 2005;111:2906–12.

9 Pfisterer ME, Zellweger MJ, Gersh BJ. Management of stable coronary artery disease. Lancet. 2010;375:763–72.

10 Kuster GM, Buser P, Osswald S, Kaiser C, Schönenberger R, Schindler C, et al. Comparison of presentation, perception, and six-month outcome between women and men ≥75 years of age with angina pectoris. Am J Cardiol. 2003;91:436–9.

11 Kern MJ. The cardiac catheterization handbook. 3rd ed. St. Louis: Mosby, Inc; 1999.

12 West R, Ellis G, Brooks N, on behalf of the Joint Audit Committee of the British Cardiac Society and Royal College of Physicians of London. Complications of diagnostic cardiac catheterisation: results from a confidential inquiry into cardiac catheter complications. Heart. 2006;92:810–4.

13 Arora N, Matheny ME, Sepke C, Resnic FS. A propensity analysis of the risk of vascular complications after cardiac catheterization procedures with the use of vascular closure devices. Am Heart J. 2007;153:606–11.

14 Sciahbasi A, Pristipino C, Ambrosio G, Sperduti I, Scabbia EV, Greco C, et al. Arterial access-site-related outcomes of patients undergoing invasive coronary procedures for acute coronary syndromes (from the ComPaRison of Early Invasive and Conservative Treatment in Patients With Non-ST-ElevatiOn Acute Coronary Syndromes [PRESTO-ACS] Vascular Substudy). Am J Cardiol. 2009;103:796–800.

15 Pristipino C, Trani C, Nazzaro MS, Berni A, Patti G, Patrizi R, et al. Major improvement of percutaneous cardiovascular procedure outcomes with radial artery catheterisation: results from the PREVAIL study. Heart. 2009;95:476–82.

16 Brasselet C, Blanpain T, Tassan-Mangina S, Deschildre A, Duval S, Vitry F, et al. Comparison of operator radiation exposure with optimized radiation protection devices during coronary angiograms and ad hoc percutaneous coronary interventions by radial and femoral routes. Eur Heart J. 2008;29:63–70.

17 Fazel R, Krumholz HM, Wang Y, Ross JS, Chen J, Ting HH, et al. Exposure to low-dose ionizing radiation from medical imaging procedures. N Engl J Med. 2009;361:849–57.

18 Kern MJ, Samady H. Current concepts of integrated coronary physiology in the catheterization laboratory. J Am Coll Cardiol. 2010;55:173–85.

19 Tonino PA, De Bruyne B, Pijls NH, Siebert U, Ikeno F, van't Veer M, et al. Fractional flow reserve versus angiography for guiding percutaneous coronary intervention. N Engl J Med. 2009;360:213–24.

20 Pijls NH, van Schaardenburgh P, Manoharan G, Boersma E, Bech JW, van't Veer M, et al. Percutaneous coronary intervention of functionally nonsignificant stenosis: 5-year follow-up of the DEFER Study. J Am Coll Cardiol. 2007;49:2105–11.

21 Fassa AA, Wagatsuma K, Higano ST, Mathew V, Barsness GW, Lennon RJ, et al. Intravascular ultrasound-guided treatment for angiographically indeterminate left main coronary artery disease. A long-term follow-up study. J Am Coll Cardiol. 2005;45:204–11.