Epiphysiolysis capitis femoris

Verhindern von Spätfolgen durch die offene und anatomische Reposition der Epiphyse über eine chirurgische Hüftluxation als Primärtherapie

Alexander Joeris[a], Kai Ziebarth[a, b], Theddy Slongo[a], Klaus A. Siebenrock[b]

[a] Universitätsklinik für Kinderchirurgie, Inselspital, Bern, [b] Universitätsklinik für Orthopädie, Inselspital, Bern

Quintessenz

- Die Epiphysiolysis capitis femoris (ECF) tritt vor allem bei übergewichtigen Jugendlichen im Alter von 12 bis 14 Jahren auf. Jungen sind vermehrt betroffen. Ein asthenischer Körperbau schliesst jedoch eine ECF nicht aus!
- Die radiologische Diagnostik, bestehend aus einer Beckenübersichtsaufnahme und einer obligaten lateralen Projektion des betroffenen proximalen Femurendes, zeigt einen in der Regel nach anterior-superior verschobenen Schenkelhals auf Höhe der Wachstumsfuge, während der Hüftkopf normal in der Hüftpfanne liegt. In unklaren Fällen kann zum Vergleich auch von der Gegenseite eine laterale Projektion angefertigt werden.
- Eine geschlossene Reposition geht mit einem erhöhten Risiko einer Femurkopf-Nekrose (AVN) einher. Eine «In-situ»-Fixation führt oft zu einem typischen femoro-azetabulären Impingement, überwiegend vom Cam-Typ, mit der Gefahr einer Labrum- und Hüftpfannenknorpel-Schädigung und möglicher konsekutiver Früharthrose.
- Durch eine offene Reposition über eine chirurgische Hüftluxation mit Präparation eines grossen retikulären-periostalen Lappens zur Erhaltung der Femurkopfdurchblutung werden wieder anatomische Verhältnisse hergestellt und so die Entstehung eines femoro-azetabulären Impingements verhindert.
- In erfahrenen Zentren kann die anatomische Reposition mittels chirurgischer Hüftluxation sicher und komplikationsarm durchgeführt werden und erzielt gute klinische Ergebnisse.

Einleitung

Alexander Joeris

Die Autoren erklären, dass sie keine Interessenkonflikte im Zusammenhang mit diesem Beitrag haben.

Die Epiphysiolysis capitis femoris (ECF) ist eine typische Hüftpathologie des Jugendlichen. Sie ist charakterisiert durch ein Abrutschen des Femurkopfes nach posterior-inferior gegenüber dem Schenkelhals in der Epiphysenfuge. Eigentlich ist diese Definition irreführend, da sich in Wahrheit der Schenkelhals nach anterior-superior verschiebt, während der Femurkopf im Acetabulum verbleibt und lediglich durch den Schenkelhals nach hinten-unten gedrückt wird. In seltenen Fällen, der sogenannten Valgus-ECF, verschiebt sich der Schenkelhals nach posterior-inferior.

Die Inzidenz der ECF liegt zwischen 0,2/100 000 in Japan und 10/10 000 in den USA [1]. In der Universitätsklinik für Kinderchirurgie und Kinderorthopädie in Bern werden pro Jahr ca. 16–18 Jugendliche mit einer neu diagnostizierten ECF behandelt. Knaben sind häufiger betroffen als Mädchen, in der Literatur wird ein Verhältnis von 3:2 angegeben. Das Durchschnittsalter beträgt bei den Knaben 13,5 Jahre, bei den Mädchen 12 Jahre. Bei bis zu 50% der betroffenen Jugendlichen entwickelt sich innert 18 Monaten nach Auftreten einer ECF auch auf der Gegenseite eine ECF, sofern initial keine beidseitige Stabilisierung stattgefunden hat. In neueren Studien wird sogar von einem beidseitigen Befall bis zu 63% berichtet [2]. Die Prognose der ECF ist von der Stabilität der Wachstumsfuge abhängig. Das Auftreten einer AVN wird in der Literatur bei instabiler ECF mit einem Risiko von 5–50% angegeben und ist damit deutlich höher als bei einer stabilen ECF (0–5%) [3].

Ätiologie

Die genaue Ätiologie der ECF ist weiterhin unklar. Es wird postuliert, dass es sich um ein multifaktorielles Geschehen handelt. In der Literatur wird davon ausgegangen, dass sowohl genetische, biomechanische und biochemische Faktoren sowie Umwelteinflüsse eine Rolle spielen. Ein wichtiger biomechanischer Faktor ist das Übergewicht, an dem die Patienten laut Literaturangaben fast ausnahmslos leiden. In unserer Klink konnte allerdings beobachtet werden, dass beinahe 30% der Patienten knapp normalgewichtig sind. Zudem scheinen übergewichtige Patienten im Vergleich zu Normalgewichtigen eine verminderte Antetorsion des Schenkelhalses zu haben. Dies erhöht die Scherkräfte auf die Wachstumsfuge am Femurkopf und somit das Risiko für eine Epiphysiolyse [4].

Die Tatsache, dass die ECF überwiegend in der Pubertät auftritt, lässt die Schlussfolgerung zu, dass hormonelle Einflüsse bei der Entstehung eine Rolle spielen. Unter dem Einfluss von Wachstumshormonen kommt es zu einem vermehrten Längenwachstum und dadurch zu einer verminderten Festigkeit der Wachstumsfuge. Das gehäufte Vorkommen im männlichen Patientengut könnte durch den Einfluss von Testosteron erklärt werden, da es die Festigkeit der Wachstumsfuge senkt, wohingegen Östrogene die Festigkeit erhöhen [2].

Klassifikation

Zurzeit gibt es zwei Klassifikationen für die ECF. Fahey und O'Brien klassifizieren die ECF anhand der bestehenden Symptome und ihrer Dauer. In ihrer Klassifikation wird zwischen einer akuten, akut auf chronischen und chronischen ECF unterschieden [5] (Tab. 1). Loder et al. legen in ihrer Klassifikation die Schwere

Tabelle 1. Einteilung der Epiphysiolysis capitis femoris nach Fahey-O'Brien.

	Anamnese	Symptomdauer	Untersuchungsbefund	Röntgenbefunde
Akute ECF	Plötzlich auftretender, starker Schmerz; Oft anamnestisch vorausgegangenes Trauma.	Unter 3 Wochen; Häufig Prodromalsymptome 1–3 Monate zuvor.	Schonhaltung im Hüftgelenk in Aussenrotation, Abduktion und Flexion; Belastung nicht möglich; deutlich eingeschränkte Hüftgelenksbeweglichkeit; evtl. Beinverkürzung.	Vollbild der ECF mit anterior-superiorer Verschiebung des Schenkelhalses im Verhältnis zum Femurkopf durch die Epiphysenfuge.
Chronische ECF	Phasenweises Auftreten von Schmerzen im Hüft- oder Kniegelenk, in der Leiste oder dem Oberschenkel.	>3 Wochen, häufig Monate bis Jahre.	Eingeschränkte Flexion, Innenrotation und Abduktion im Hüftgelenk; in ausgeprägten Fällen evtl. Beinlängenverkürzung.	Vollbild der ECF mit variablem Dislokationswinkel.
ECF akut auf chronisch	Plötzliche Exazerbation bereits länger andauernder Beschwerden.	>3 Wochen, häufig Monate bis Jahre.	Belastung nicht möglich; Schonhaltung in Aussenrotation, Abduktion und Flexion; Hüftgelenksbeweglichkeit deutlich eingeschränkt; evtl. Beinverkürzung.	Vollbild der ECF mit variablem Dislokationswinkel; evtl. bereits Kallus-Bildung, typischerweise posterior-medial.

der Symptome zugrunde. Ist es dem Patient noch möglich, mit oder ohne Gehstöcke zu laufen bzw. das betroffene Bein zu belasten, so wird von einer stabilen ECF gesprochen. Sind die Schmerzen so stark, dass der Patient immobilisiert ist, liegt eine instabile ECF vor [3].

Symptome

Die Symptomatik einer ECF ist vielfältig und kann zwischen einer ganz milden Symptomatik bis hin zu immobilisierenden Schmerzen variieren. Milde Symptome einer ECF können sich in einem leichten Schonhinken, einer rascheren Ermüdbarkeit beim Laufen oder belastungsabhängigen Schmerzen äussern. Dabei ist es wichtig zu wissen, dass sich die Schmerzen nicht unbedingt direkt auf die Hüfte projizieren, sondern von den Kindern häufig in der Leiste, im Oberschenkel oder im Knie angegeben werden. In der klinischen Untersuchung können ein positives Drehmann-Zeichen (zunehmende Aussenrotation im Hüftgelenk bei Flexion) und ein vorderes Impingement (Schmerzen im Hüftgelenk bei Flexion und gleichzeitiger Innenrotation im Hüftgelenk) Hinweise auf eine ECF geben. Die Dauer der Symptome und gegebenenfalls ein vorangegangenes Trauma lassen Vermutungen über die Art der ECF (akut, chronisch, akut auf chronisch) zu. Sind die Beschwerden immobilisierend, ist selbst eine Belastung an Gehstöcken nicht mehr möglich und die Kinder klagen über stärkste Schmerzen in der Hüfte, im Oberschenkel oder im Knie. Das betroffene Hüftgelenk wird in einer Schonhaltung (Aussenrotation, Abduktion und Flexion) gehalten. Diese Aussenrotatonsstellung ist auch eine gewisse «Zwangshaltung», da durch die am Labrum anstehende Schenkelhals-Metaphyse keine andere Stellung eingenommen werden kann. Eventuell ist auch eine Verkürzung des betroffenen Beines zu beobachten.

Die Erfahrungen durch die offene Chirurgie bei einer Epiphysiolysis capitis femoris haben uns gezeigt, dass entgegen den zur Zeit noch gültigen Klassifikationen anhand der Symptomatik nicht zwingend festgestellt werden kann, ob eine stabile oder instabile ECF vorliegt. Die bestehenden Klassifikationen beruhen auf rein klinischen Gesichtspunkten, ohne dass durch eine chirurgische Hüftluxation diese bestätigt werden konnten. Durch die offene Hüftchirurgie lässt sich vielmehr vermuten, dass die bestehenden Symptome abhängig sind vom Schaden, den das Labrum und der Gelenkknorpel durch die ECF bereits genommen haben. So konnten wir in unserem Patientengut Kinder beobachten, die aufgrund ausgedehnter Knorpel-/Labrumschäden nicht mehr gehen konnten, bei denen intraoperativ aber eine stabile Situation vorlag. Auf der anderen Seite waren Kinder mit einer völlig instabilen Hüfte noch sportlich aktiv, weil noch keine Knorpel-/Labrumschäden vorlagen. Der Nachweis dieser Vermutungen ist an unserer Klinik zurzeit Gegenstand von wissenschaftlichen Untersuchungen.

Tabelle 2. Differentialdiagnosen.

Nichtentzündliche Hüftpathologien	Morbus Perthes Schenkelhalsfraktur Femoro-azetabuläres Impingement (ohne ECF) Knochentumor (benigne/maligne) Traumatische Hüftluxation
Entzündliche Hüftpathologien	Coxitis fugax Bakterielle (eitrige) Coxitis Borreliose Juvenile rheumatoide Arthritis
Angrenzende Pathologien, deren Schmerzen aufs Hüftgelenk projiziert werden	Kniepathologien Skoliose/Wirbelsäulenpathologien Leistenhernie Urogenitale Pathologien Appendizitis (mit/ohne perityphilitischen Abszess)

Differentialdiagnosen

Differentialdiagnostisch muss an alle traumatologischen und orthopädischen Pathologien des Hüftgelenkes im Kindes- und Jugendalter gedacht werden, aber auch an Pathologien des Kniegelenkes sowie der Leisten- und Genitalregion und des Abdomens (Tab. 2).

Bildgebung

Zur bildgebenden Diagnostik einer ECF genügen in der Regel eine Beckenübersichtsaufnahme sowie obligat eine laterale Projektion des betroffenen Hüftgelenks (Crosstable lateral oder Lauenstein-Aufnahme). In einem frühen Stadium oder bei nur geringer Dislokation ist das Abrutschen des Hüftkopfes u.U. nur in der lateralen Aufnahme zu erkennen (Abb. 1). Deshalb ist zu empfehlen, bei einem unklaren Befund zum Vergleich noch eine laterale Projektion der Gegenseite durchzuführen oder den Patienten in ein auf Hüftpathologien spezialisiertes kinderorthopädisches Zentrum zu überweisen. Bei einer länger bestehenden ECF sind gegebenenfalls schon Umbau-/und Reparationsvorgänge am Schenkelhals sichtbar (typischerweise Reparationskallus am dorsomedialen Anteil des Überganges vom Femurkopf zum Schenkelhals). Eine diagnostische Hilfe kann die «Klein-Linie» darstellen. Es ist eine Linie, die auf der Beckenübersichtsaufnahme an den Oberrand des Schenkelhalses gelegt wird. Bei einer gesunden Hüfte sollte diese Linie den Femurkopf durchschneiden, bei ECF-Hüften berührt die Linie den Femurkopf nur ganz lateral oder je nach Schweregrad gar nicht (Abb. 2). Der Schweregrad einer ECF kann radiologisch auf zwei Arten beschrieben werden. Zum einen durch den Anteil, den der Femurkopf prozentual zur Breite der Schenkelhalswachstumsfuge im Beckenübersichtsröntgen abgerutscht ist [6]. Zum anderen durch den Winkel, den der Femurkopf im Vergleich zum normalen Epiphysen-Schaft-Winkel in der lateralen Projektion aufweist [7, 8]. Röntgenbilder der betroffenen Hüfte in zwei Ebenen sind unverzichtbar, deshalb empfehlen wir, beim geringsten Verdacht auf eine ECF das Kind in ein spezialisiertes Röntgeninstitut zu überweisen, falls neben der Beckenübersichtsaufnahme kein Röntgen der betroffenen Hüfte in einer lateralen Projektion gemacht werden kann. MRI-Untersuchungen gehören zum jetzigen Zeitpunkt nicht zur Routineuntersuchung bei Verdacht auf eine ECF und werden an unserer Klinik nur in Ausnahmefällen, in denen die Standardröntgen keine eindeutige Diagnose bringen, angewendet.

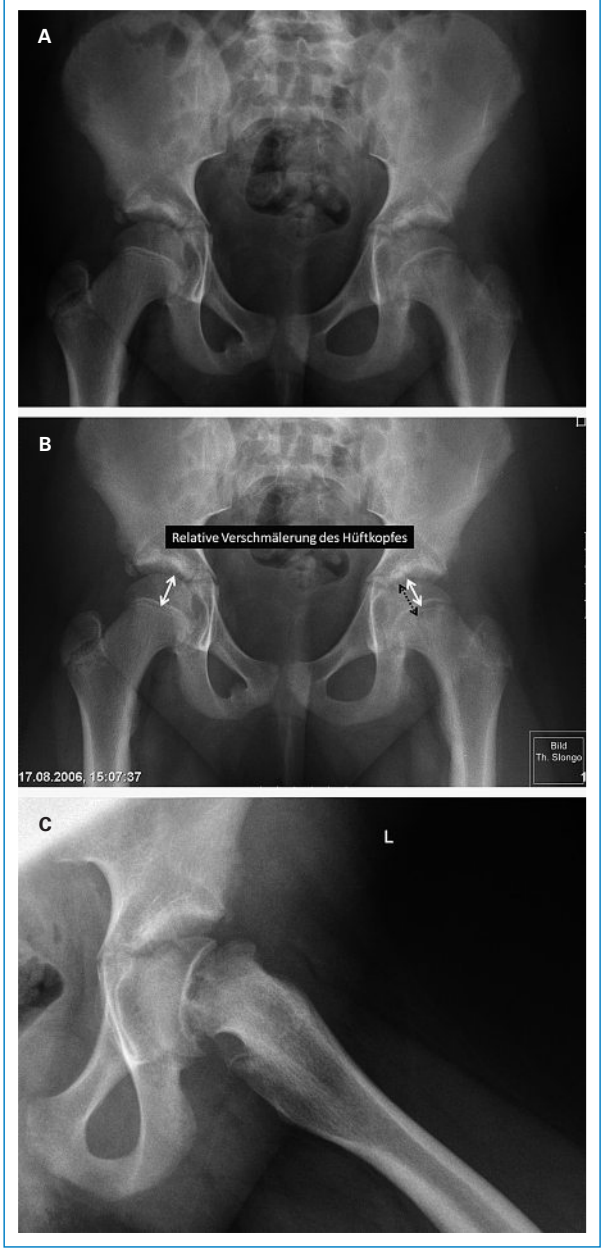

Abbildung 1

A, B 11-jähriges Mädchen mit akuter, instabiler Epiphysiolysis capitis femoris links. Auf der Beckenübersichtsaufnahme sieht man nur diskrete Hinweise auf eine ECF. Neben der Klein-Linie (siehe Abb. 2) lässt sich durch die Dislokation des Schenkelhalses zur Epiphyse eine relative Verschmälerung des Hüftkopfes gegenüber der gesunden Seite erkennen (schwarzer gestrichelter Pfeil links: normale Breite des Hüftkopfes; weisser Pfeil links: relative Verschmälerung der Femurepiphyse).

C In der lateralen Projektion ist die Epiphysiolyse deutlich zu erkennen. Der Schenkelhals ist nach anterior-superior verschoben, während der Hüftkopf in der Hüftpfanne verbleibt.

Therapie

Die bisherige «traditionelle» Therapie der Epiphysiolysis capitis femoris bestand in einer In-situ-Stabilisation oder ggf. geschlossenen Reposition und Stabilisation. Die Stabilisation kann mittels singulärer Schraubenosteosynthese, multipler Kirschner-Drähte, einer Epiphysiodese mit Beckenkammspan oder Beckenbeingips vorgenommen werden. Diese Therapieansätze wurden bisher sowohl bei der stabilen als auch der instabilen ECF empfohlen. Während diese Therapieansätze bei der stabilen ECF unumstritten waren, wurde die Behandlung bei einer instabilen ECF kontrovers diskutiert. Der Zeitpunkt der Therapie, die Art und Weise der Reposition sowie die Methode der Stabilisierung standen hier im Zentrum der Diskussionen [1, 9–17]. Verheilt die ECF in einer Fehlstellung, gelten Korrekturosteotomien auf subcapitalem, zervikobasalem, intertrochantärem oder subtrochantärem Level sowie bei vorderem Impingement eine chirurgische Hüftluxation mit Offset-Verbesserung als Therapie der Wahl [18–21]. Das Risiko der Entwicklung einer Femurkopfnekrose mit diesen Therapieansätzen wird in der Literatur zwischen 10 und 100% beschrieben, deutlich abnehmend mit zunehmendem Abstand der Osteotomie zum Femurkopf [19].

Die In-situ-Fixation wird favorisiert aufgrund des geringeren operativen Risikos sowie der Meinung, dass

Abbildung 2
Eingezeichnete Klein-Linie in die Becken – Übersichtsaufnahme der Patientin von Abbildung 1A–C. Während auf der gesunden rechten Seite die an den Oberrand des Schenkelhalses gelegte Linie das laterale Drittel des Hüftkopfs durchschneidet, berührt die Klein's-Linie auf der erkrankten Seite den Femurkopf nur ganz am Rand.

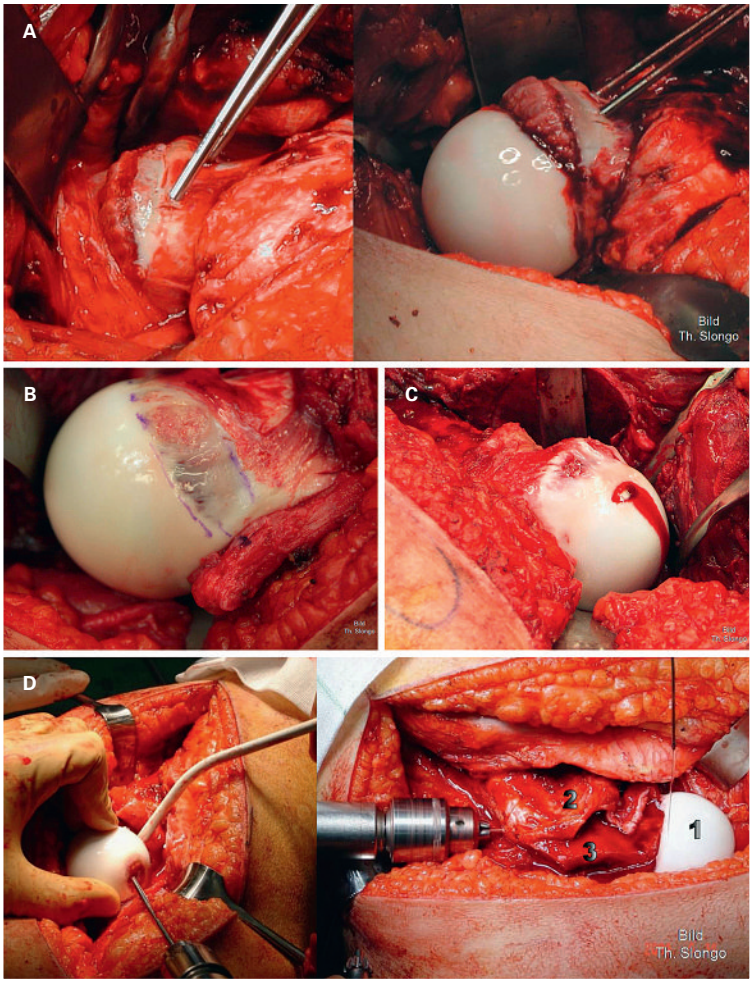

Abbildung 3
A Prophylaktische Kirschnerdraht-Fixation der abgerutschten Femurepiphyse vor der chirurgischen Hüftluxation, um ein weiteres Abrutschen und unnötigen Stress auf das Retinakulum und damit die Femurkopfdurchblutung zu verhindern.
B Detailaufnahme: mit einem Markierungsstift ist der femorale Anteil der freiliegenden Epiphysenfuge eingezeichnet, die durch das Abrutschen des Femurkopfs entstanden ist.
C Nachweis der intakten Femurkopfdurchblutung nach chirurgischer Luxation durch Anbohren des Hüftkopfs.
D Links: Einbringen des antegraden Kirschnerdrahts über die Fovea capitis femoris; rechts: Einbringen des retrograden Kirschnerdrahts über den Schenkelhals. 1 = Femurkopf; 2 = abpräpariertes Periost; 3 = getrimmter Schenkelhals und Trochanter mit Trochanterosteotomie.

die deformierte Hüfte einem Remodelling unterzogen und so die gestörten Achsen des erkrankten Hüftgelenkes wiederhergestellt werden können. Dies, obwohl das Potential zum Remodelling am Hüftgelenk sehr umstritten ist und selbst bei stattgehabtem Remodelling der Schenkelhals-Offset pathologisch verändert bleibt. Daraus resultieren kann ein Cam-Impingement mit Schädigung des Pfannendachlabrums und des Hüftpfannenknorpels mit konsekutiver Früharthrose [13, 22].

Anatomische Reposition über eine chirurgische Hüftluxation

Die bisher empfohlenen Behandlungen, sei es durch Versuch der geschlossenen Reposition und Fixation oder die reine In-situ-Fixation ohne Reposition, werden heute als Ursprung des typischen Cam-Impingement bei SCFE angesehen. Deshalb kann aus unserer Sicht die Entwicklung eines Cam-Impingements mit der resultierenden Gefahr der Früharthrose nur durch eine anatomische Reposition am Ort der Pathologie, d.h. am Übergang vom Femurkopf zum Schenkelhals, behoben werden.

Aus diesem Grunde werden an der Universitätsklinik für Kinderchirurgie und -orthopädie seit 1998 alle ECF, unabhängig vom Abrutschwinkel, mittels chirurgischer Hüftluxation mit Trochanter-Osteotomie offen dargestellt. Im Falle eines milden Abrutschens bis ca. 20 Grad erfolgt die In-situ-Fixation mittels 2–3 Vollgewinde-K-Drähten, gefolgt von einer typischen «Offset»-Verbesserung, um den Konflikt zwischen dem Schenkelhals und dem Labrum zu beseitigen und so ein Fortschreiten der Schädigung zu minimieren. Im Falle eines Abrutschens über 20–25° erfolgt die komplette Ablösung des Femurkopfes vom Schenkelhals, unabhängig von einer stabilen oder instabilen Situation. Durch die Präparation eines ausgedehnten Retinakulum-Periost-Lappens, der mindestens ⅔ der Zirkumferenz ausmacht, wird die Durchblutung der proximalen Femurepiphyse (Hüftkopf) über die Äste der Arteria circumflexum femoris medialis (und lateralis) erhalten und die Gefahr einer Femurkopfnekrose minimiert [17, 23–25].

Die Operation wird in Seitenlage des Patienten durchgeführt. Der Zugang für die chirurgische Hüftluxation erfolgt über eine Trochanterflip-Osteotomie. Im Anschluss Arthrotomie über Z-förmige Inzision der Gelenkkapsel. Nach Durchtrennung des Lig. capitis femoris, das für die Femurkopfdurchblutung in diesem Alter keine Bedeutung mehr hat, Luxation des Hüftkopfes aus der Gelenkpfanne. Die Luxation sollte ohne vorherige Versuche, den dislozierten Hüftkopf auf den Schenkelhals zu reponieren, stattfinden. Dadurch wird unnötiger Stress auf das Retinakulum und damit auf die Femurkopfdurchblutung verhindert. Im Falle einer instabilen ECF erfolgt vor der chirurgischen Luxation die provisorische Fixation mit Gewinde-Kirschnerdrähten (Abb. 3A, 3B). Ebenfalls vor der chirurgischen Luxation erfolgt die Prüfung der Kopfdurchblutung entweder über ein 1,5 mm grosses Bohrloch am ventralen Femurkopf oder über eine Laserdoppler-Messung (Abb. 3C). Es folgt die Präparation eines

Abbildung 4

A Postoperative Beckenübersichtsaufnahme nach chirurgischer Hüftluxation über einen Trochanter-Flip, offener Reposition und Gewindekirschnerdraht-Fixation (A) sowie prophylaktischer Verschraubung der Gegenseite (B). Es wurde bewusst eine relative Schenkelhalsverlängerung durch Distalisierung des Trochanter major bei der Refixation durchgeführt, um ein extraartikuläres Impingement zu verhindern.

B Laterale Projektionen beider Hüftgelenke.

ausgedehnten retikulären Periostlappens. Hierfür wird zunächst der posterior-superiore Anteil des am Femur verbliebenen Trochanter major entfernt (sogenannte «Inside-out»-Technik). Danach erfolgt die Inzision des Schenkelhals-Periosts vom anterior-superioren Anteil des Trochanter major bis zum Femurkopf. Das inzidierte Periost wird nun anterior-medial und posterior-lateral streng subperiostal vom Schenkelhals abpräpariert, ohne dass es vom Femurkopf abgerissen wird. Durch diese Technik bleibt die Durchblutung des Femurkopfes erhalten und man hat einen zirkumferenten Zugang zum Schenkelhals. Da die Femurkopfdurchblutung über den Periost-Retinakulum-Lappen sichergestellt wird, kann nun, nach Ablösen desselben vom Schenkelhals, der Femurkopf wieder vom Schenkelhals luxiert werden. Die Wachstumsfuge wird vollständig reseziert. Bei chronischer ECF ist zudem häufig ein Reparationskallus abzutragen, der sich typischerweise posterior-medial am Schenkelhals bildet. Nach anatomischer Reposition des Femurkopfes wird dieser mit zwei bis drei 3-mm-Vollgewinde-Kirschnerdrähten auf dem Schenkelhals fixiert. Hierbei wird der erste antegrad über die Fovea capitis femoris eingebracht und in selbiger tief genug versenkt, um den Pfannenknorpel nach erfolgter Reposition nicht zu verletzen (Abb. 3D). Der zweite Kirschnerdraht wird retrograd subtrochantär eingebohrt. Nach der Hüftkopf-Stabilisierung und Reposition erfolgt nochmals die Kontrolle der Kopfdurchblutung. Anschliessend Reposition und Refixation des osteotomierten Trochanter major mit zwei bis drei 3,5-mm-Schrauben [17, 25]. Bei der Refixation sollte der Trochanter major distalisiert werden, um eine relative Schenkelhalsverlängerung zu erzielen. Dies ist nötig, da es durch die Resektion der Wachstumsfuge zu einer Schenkelhalsverkürzung gekommen ist und ohne Distalisierung des Trochanter major die Gefahr eines extraartikulären Impingements am Pfannenrand bestehen würde. Zudem könnte die Verkürzung des Schenkelhalses zumindest vorübergehend zu einer Schwächung der Hüftabduktoren-Muskulatur führen.

Nach Beendigung der Operation am betroffenen Hüftgelenk erfolgt eine Umlagerung des Patienten auf den Rücken und die prophylaktische Verschraubung der Gegenseite, um ein späteres Abrutschen zu verhindern (Abb. 4).

Das postoperative Management besteht in einer 6-wöchigen Entlastung an Gehstöcken mit 10–15 kg Teilbelastung, maximaler Flexion bis 90 Grad sowie Vermeidung von aktiver Abduktion, Adduktion über die Mittellinie und Hebung des gestreckten Beines. Dies aufgrund der Trochanter-Osteotomie. Kann nach 6 Wochen radiologisch die Konsolidierung der Trochanter-Osteotomie nachgewiesen werden, ist eine Vollbelastung erlaubt. Bei im Verlauf guter Rehabilitation darf der Patient nach 12–14 Wochen wieder allen Aktivitäten normal nachgehen (Abb. 5).

Ergebnisse

In Bern werden die Kinder mit einer ECF in der kinderchirurgischen Klinik betreut und von dem dort ansässigen Kinderorthopäden operiert, gegebenenfalls in Zusammenarbeit mit den Erwachsenen-Orthopäden.

In einer kürzlich veröffentlichten Studie konnte bei 40 Jugendlichen, die an zwei Zentren (Bern und Boston) aufgrund einer Epiphysiolysis capitis femoris operiert wurden, gezeigt werden, dass die offene und anatomische Reposition eine sichere und komplikationsarme Therapie mit sehr guten klinischen Resultaten darstellt. Kein einziger der operierten Jugendlichen entwickelte postoperativ eine avaskuläre Femurkopfnekrose (Abb. 6) [17]. Die Chondrolyse, die auch deutlich seltener zu beobachten ist, wird durch diese Methode nicht vollständig verhindert, da sie aufgrund der bereits eingetretenen chondralen Schädigung (Teppichphänomen oder auch Delamination genannt) des Azetabulums durch das Cam-Impingement hervorgerufen wird. Dies wurde durch das offene Vorgehen eindeutig beobachtet und wird auch als ein Kriterium bezüglich des weiteren Verlaufes und der Langzeitprognose herangezogen. Bei allen 40 Patienten kam es zu einer knöchernen Ausheilung sowohl am Übergang vom Femurkopf zum Schenkelhals als auch am Trochanter major. Drei Patienten mussten wegen Materialbruch 6–8 Wochen nach der chirurgischen Hüftluxation reoperiert werden, ein Patient erhielt 2 Jahre nach der ECF-Operation eine operative Korrektur eines residuel-

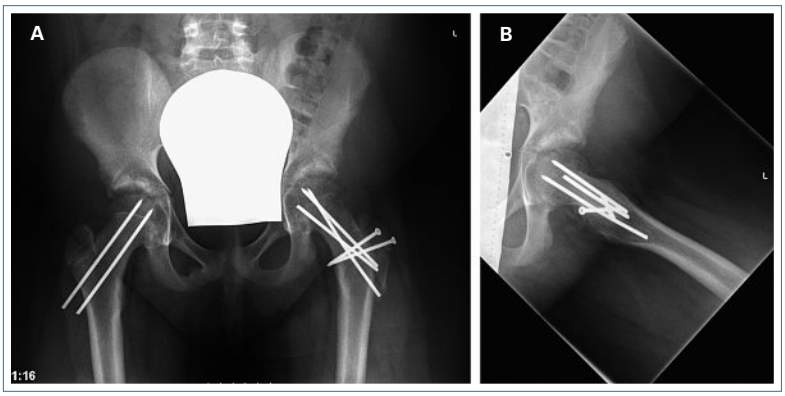

Abbildung 5
6 Wochen postoperativ zeigen sich in der Röntgenkontrolle eine Konsolidierung der Trochanterosteotomie sowie anatomische Stellungsverhältnisse am Übergang des Hüftkopfs zum Schenkelhals auf der linken Seite. Klinisch und radiologisch finden sich keine Hinweise auf eine avaskuläre Femurkopfnekrose.
A Beckenübersicht.
B Laterale Projektion der linken Seite.

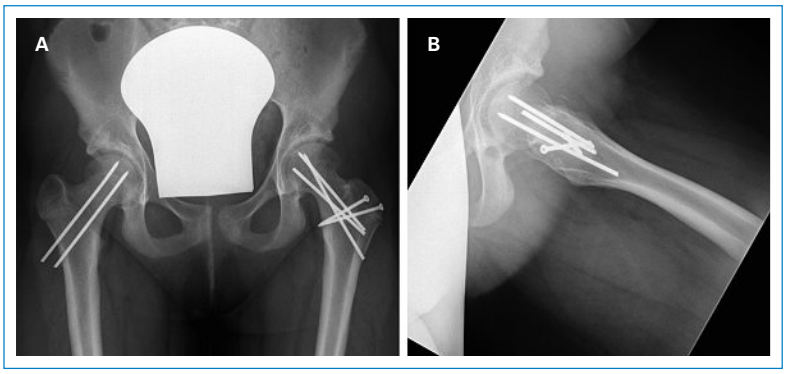

Abbildung 6
Zwei Jahre postoperativ nach chirurgischer Hüftluxation bei ECF links. Die Epiphyse ist anatomisch auf dem Schenkelhals angewachsen. Beidseitiger Verschluss der Epiphysenfugen am Schenkelhals.
A Beckenübersicht.
B Laterale Projektion der linken Seite.

len Cam-Impingements. Bei dieser Reoperation ging es darum, das schon optimale anatomische Resultat funktionell zu verbessern. Alle anderen Patienten zeigten in der postoperativen Verlaufskontrolle keine Hinweise auf ein femoro-azetabuläres Impingement und hatten eine gute bis normale Beweglichkeit des betroffenen Hüftgelenkes. Verschiedene angewendete Scores, durch die das postoperative klinische Resultat verifiziert werden konnte (Merle d'Aubigné, Harris-Hip-Score, WOMAC) zeigten gleichwertig gute Resultate im Vergleich zur gesunden Gegenseite.
Die intraoperativen Befunde bestätigten die Hypothese, dass durch die abgerutschte Stellung des Femurkopfes zum Schenkelhals ein Cam-Impingement hervorgerufen wird und die Gefahr besteht, dass sich rasch eine Früharthrose entwickelt [22]. In der Tat zeigten Kinder mit länger bestehender Symptomatik bereits grössere Schädigungen des Gelenkknorpels und des Labrums. Dies selbst dann, wenn es sich um eine stabile ECF handelte. Dies unterstreicht die Lehrmeinung, dass nur durch eine anatomisch reponierte und stabilisierte ECF ein Verheilen in Fehlstellung und die Entwicklung eines Cam-Impingements mit konsekutiver Knorpelschädigung verhindert werden kann.

Fazit

Die Epiphysiolysis capitis femoris ist eine typische Erkrankung des jugendlichen Hüftgelenkes. Wird sie nicht oder zu spät erkannt, kann dies schwerwiegende und dauerhafte Schädigungen des Hüftgelenkes nach sich ziehen. Eine Fixation und Verheilung in Fehlstellung führt zu einem femoroazetabulären Impingement vom Cam-Typ und birgt die Gefahr einer vorzeitigen Schädigung des Labrums und des Hüftpfannenknorpels und damit einer Früharthrose des betroffenen Hüftgelenks. Die Wiederherstellung der anatomischen Verhältnisse kann am besten durch eine offene Reposition mittels chirurgischer Hüftluxation erreicht werden. Neuere Studien zeigen, dass an Zentren mit grosser Erfahrung auf dem Gebiet der chirurgischen Hüftluxation die offene Reposition und Stabilisierung der ECF eine sichere und komplikationsarme Therapie darstellt, die sowohl das Entstehen einer avaskulären Femurkopfnekrose und eines Impingements als auch eine Chondrolyse verhindern kann. Damit sind die Therapieergebnisse der offenen Reposition denen der geschlossenen Reposition und In-situ-Fixation deutlich überlegen. Es ist zu empfehlen, nach der Diagnose einer Epiphysiolysis capitis femoris die betroffenen Kinder einem kinderorthopädischen Zentrum zuzuweisen, das eine ausreichende Erfahrung mit der chirurgischen Hüftluxation hat, damit sie nach den heutigen wissenschaftlichen Erkenntnissen der bestmöglichen Therapie zugeführt werden können. In der Regel muss die chirurgische Hüftluxation nicht notfallmässig durchgeführt werden, sollte jedoch schnellstmöglich nach sorgfältiger Planung stattfinden.
Es bleibt aber festzuhalten, dass das Wichtigste die Früherkennung und damit die mögliche Frühbehandlung darstellen, noch bevor entsprechende Schäden am Gelenkknorpel und Labrum auftreten. Dabei muss ein wichtiger Grundsatz immer beachtet werden: «Klagt ein Kind über Schmerzen am Knie, vergiss die Hüfte nie!»

Korrespondenz:
Dr. Theddy Slongo
Leitender Arzt
Universitätsklinik für Kinderchirurgie
Inselspital
CH-3010 Bern
theddy.slongo@insel.ch

Empfohlene Literatur

– Loder RT, Aronsson DD, Weinstein SL, Breur GJ, Ganz R, Leunig M. Slipped capital femoral epiphysis. Instr Course Lect. 2008;57:473–98.
– Ziebarth K, Zilkens C, Spencer S, Leunig M, Ganz R, Kim YJ. Capital realignment for moderate and severe SCFE using a modified Dunn procedure. Clin Orthop Relat Res. 2009;467(3):704–16.
– Beck M, Leunig M, Parvizi J, Boutier V, Wyss D, Ganz R. Anterior femoro-azetabular impingement: part II. Midterm results of surgical treatment. Clin Orthop Relat Res. 2004;418:67–73.
– Leunig M, Casillas MM, Hamlet M, Hersche O, Notzli H, Slongo T, et al. Slipped capital femoral epiphysis: early mechanical damage to the acetabular cartilage by a prominent femoral metaphysis. Acta Orthop Scand. 2000;71(4):370–5.
– Ganz R, Huff TW, Leunig M. Extended retinacular soft-tissue flap for intra-articular hip surgery: surgical technique, indications, and results of application. Instr Course Lect. 2009;58:241–55.

Die vollständige nummerierte Literaturliste finden Sie unter www.medicalforum.ch

Epiphysiolysis capitis femoris / Epiphysiolyse fémorale supérieure

Weiterführende Literatur (Online-Version) / Références complémentaires (online version)

1 Loder RT. The demographics of slipped capital femoral epiphysis. An international multicenter study. Clin Orthop Relat Res. 1996;322:8–27.
2 Aronsson DD, Loder RT, Breur GJ, and Weinstein SL. Slipped capital femoral epiphysis: current concepts. J Am Acad Orthop Surg. 2006;14(12):666–79.
3 Loder RT, Richards BS, Shapiro PS, Reznick LR, and Aronson DD. Acute slipped capital femoral epiphysis: the importance of physeal stability. J Bone Joint Surg Am. 1993;75(8):1134–40.
4 Loder RT, Aronsson DD, Dobbs MB, and Weinstein SL. Slipped capital femoral epiphysis. Instr Course Lect. 2001;50:555–70.
5 Fahey JJ and O'Brien ET. Acute Slipped Capital Femoral Epiphysis: Review of the Literature and Report of Ten Cases. J Bone Joint Surg Am. 1965;47:1105–27.
6 Boyer DW, Mickelson MR, and Ponseti IV. Slipped capital femoral epiphysis. Long-term follow-up study of one hundred and twenty-one patients. J Bone Joint Surg Am. 1981;63(1):85–95.
7 Aronson DD, Peterson DA, and Miller DV. Slipped capital femoral epiphysis. The case for internal fixation in situ. Clin Orthop Relat Res. 1992;281:115–22.
8 Jacobs B. Diagnosis and natural history of slipped capital femoral epiphysis. Instr Course Lect. 1972;21:167–73.
9 Aronsson DD, Karol LA. Stable Slipped Capital Femoral Epiphysis: Evaluation and Management. J Am Acad Orthop Surg. 1996;4(4):173–81.
10 Fallath S and Letts M. Slipped capital femoral epiphysis: an analysis of treatment outcome according to physeal stability. Can J Surg. 2004;47(4):284–9.
11 Gholve PA, Cameron DB, and Millis MB. Slipped capital femoral epiphysis update. Curr Opin Pediatr. 2009;21(1):39–45.
12 Loder RT, Aronsson DD, Weinstein SL, Breur GJ, Ganz R, and Leunig M. Slipped capital femoral epiphysis. Instr Course Lect. 2008;57:473–98.
13 Mooney JF, 3rd, Sanders JO, Browne RH, Anderson DJ, Jofe M, Feldman D, et al. Management of unstable/acute slipped capital femoral epiphysis: results of a survey of the POSNA membership. J Pediatr Orthop. 2005;25(2):162–6.
14 Parsch K, Weller S, and Parsch D. Open reduction and smooth Kirschner wire fixation for unstable slipped capital femoral epiphysis. J Pediatr Orthop. 2009;29(1):1–8.
15 Tokmakova KP, Stanton RP, and Mason DE. Factors influencing the development of osteonecrosis in patients treated for slipped capital femoral epiphysis. J Bone Joint Surg Am. 2003;85-A(5):798–801.
16 Weiner DS. Management of unstable/acute slipped capital femoral epiphysis. J Pediatr Orthop. 2007;27(3):363; author reply 63.
17 Ziebarth K, Zilkens C, Spencer S, Leunig M, Ganz R, and Kim YJ. Capital realignment for moderate and severe SCFE using a modified Dunn procedure. Clin Orthop Relat Res. 2009;467(3):704–16.
18 Beck M, Leunig M, Parvizi J, Boutier V, Wyss D, and Ganz R. Anterior femoroacetabular impingement: part II. Midterm results of surgical treatment. Clin Orthop Relat Res. 2004;418:67–73.
19 Fish JB. Cuneiform osteotomy of the femoral neck in the treatment of slipped capital femoral epiphysis. A follow-up note. J Bone Joint Surg Am. 1994;76(1):46–59.
20 Lavigne M, Parvizi J, Beck M, Siebenrock KA, Ganz R, and Leunig M. Anterior femoroacetabular impingement: part I. Techniques of joint preserving surgery. Clin Orthop Relat Res. 2004;418:61–6.
21 Southwick WO. Compression fixation after biplane intertrochanteric osteotomy for slipped capital femoral epiphysis. A technical improvement. J Bone Joint Surg Am. 1973;55(6):1218–24.
22 Leunig M, Casillas MM, Hamlet M, Hersche O, Notzli H, Slongo T, et al. Slipped capital femoral epiphysis: early mechanical damage to the acetabular cartilage by a prominent femoral metaphysis. Acta Orthop Scand. 2000;71(4):370–5.
23 Ganz R, Gill TJ, Gautier E, Ganz K, Krugel N, and Berlemann U. Surgical dislocation of the adult hip a technique with full access to the femoral head and acetabulum without the risk of avascular necrosis. J Bone Joint Surg Br. 2001;83(8):1119–24.
24 Ganz R, Huff TW, and Leunig M. Extended retinacular soft-tissue flap for intra-articular hip surgery: surgical technique, indications, and results of application. Instr Course Lect. 2009;58:241–55.
25 Leunig M, Slongo T, Kleinschmidt M, and Ganz R. Subcapital correction osteotomy in slipped capital femoral epiphysis by means of surgical hip dislocation. Oper Orthop Traumatol. 2007;19(4):389–410.