«Dicke Backen»: nicht immer die Parotis!

Regula Domeisen[a], Sandro Burkart[b], Benedict Gerber[c], Martin Krause[a]

[a] Klinik für Innere Medizin, Kantonsspital Müsterlingen
[b] Klinik für Oto-Rhino-Laryngologie, Kantonsspital St. Gallen
[c] Facharzt FMH für ORL, spez. Hals- und Gesichtschirurgie, Kreuzlingen

Fallbeschreibung

Ein 78-jähriger Patient wurde wegen beidseitiger Schmerzen im Bereich des Unterkiefers zur stationären Abklärung zugewiesen. Eine medikamentöse Therapie mit Carbamazepin hatte zuvor keine Besserung erbracht. Sieben und vier Monate vorher waren Zahnwurzelextraktionen (Zähne 32 und 33) am linken und Zahnextraktionen (Zähne 43 und 44) am rechten Unterkiefer in Leitungsanästhesie durchgeführt worden. Im Rahmen einer nachfolgenden Wundheilungsstörung waren weitere kleinere Eingriffe im Sinne von Curettagen erfolgt. Nebst einer arteriellen Hypertonie und einer koronaren Herzkrankheit war ein Diabetes mellitus Typ 2 bekannt. Der Patient war Nichtraucher.
Klinisch präsentierte sich eine linksbetonte Schwellung im Bereich beider Kieferwinkel (Abb. 1), es imponierte eine lokale Druckdolenz bei Trismus. Die genaue enorale Inspektion ergab einen unauffälligen Befund. Laborchemisch fand sich eine normochrome Anämie (Hb 93 g/l), eine Blutsenkung von 125 mm/h sowie eine leichte Leuko- und Thrombozytose. Das C-reaktive Protein war mit 168 mg/l deutlich erhöht.

Abbildung 1
Klinischer Befund mit linksbetonter Schwellung im Bereich beider Kieferwinkel (das Einverständnis des Patienten zur Publikation der Abbildung liegt vor).

Im MRI stellte sich ein Ödem im Bereich beider Masseter-Ansätze um den Kieferwinkel herum dar, eine Knochenbeteiligung fehlte. Mittels Feinnadelpunktion der rechtsseitigen Schwellung gelang es, etwas Flüssigkeit zur Kultur zu asservieren, welche kein Wachstum zeigte. Nach probatorischer 7-tägiger Kortikosteroidgabe (50 mg Prednison per os pro Tag) zeigte sich nach initialer Besserung des klinischen Befundes und der Entzündungswerte eine erneute Schmerzprogredienz mit deutlicher Zunahme der Schwellungen. Im CT liessen sich jetzt im Bereiche der Ansatzstellen der Masseterenmuskeln am Unterkiefer beidseits Abszedierungen erkennen (Abb. 2). Die erneute sonographisch gesteuerte Punktion beider Raumforderungen lieferte nun fötiden Eiter zutage, in dem sich *Fusobacterium nucleatum* und *Propionibacterium acnes* kultivieren liessen. Die Steroidtherapie wurde sistiert, eine antibiotische Therapie mit Amoxicillin/Clavulansäure eingeleitet und eine Abszessinzision im Vestibulum oris mit submasseterischer Drainageeinlage beidseits durchgeführt. Nach Ablauf einer weiteren Woche konnte der Patient in gebessertem Allgemeinzustand nach Hause entlassen werden.

Diskussion

Bei diesem Patienten entwickelten sich beidseitig Abszesse im Bereich der Massetermuskeln am Ansatz zum Unterkiefer, welche als «submasseterische Abszesse» bezeichnet werden. Der «submasseterische Raum» liegt zwischen dem M. masseter und der Mandibula und ist normalerweise nicht ausgefüllt. Eine Infektion in diesem Spatium ist selten und wurde erstmals 1948 von Bransby-Zachary im Rahmen von Autopsiestudien beschrieben [1]. Der Massetermuskel besteht gemäss der Beschreibung von Bransby-Zachary und MacDougall aus drei Anteilen: aus oberflächlicher, mittlerer und tiefer Anteil, welche alle vom Jochbogen ausgehen und an der Mandibula inserieren [1,2].
Die Besiedelung dieses sterilen Spatiums mit Bakterien erfolgt am häufigsten über eine entzündliche Veränderung rund um die Weisheitszähne (Pericoronitis), welche von einem nach distal gekippten (distoangulär positionierten) 3. Molar ausgeht [3, 4, 8].
Seltener ist die Infektion Folge einer Leitungsanästhesie des N. alveolaris inferior, falls die Nadelspitze lateral des Ramus zu liegen kommt [4, 5]. Die normale

Tabelle 1. Zusammenstellung der beschriebenen Fälle von submasseterischen Abszessen mit Erregernachweis.

	Klinik	Dauer bis Vorstellung	Therapie	Pathogenese	Erreger	Quelle
♂, 54 J	Gesichtsschwellung rechts, Trismus	10 Monate	Chirurgie, Antibiotika	Infizierte odontogene Zyste	n.a.	Mandel, 1997
♂, 53 J	Gesichtsschwellung links, Trismus	3 Wochen	Chirurgie, Antibiotika	n.a.	n.a.	Leu, 2000
♀, 42 J	Gesichtsschwellung rechts, Fieber, Sepsis	1 Woche	Spontane Abszessdrainage, Antibiotika	Transkutane Steroidgabe 2 Monate zuvor bei v.a. temporomasseterischer Arthritis und Massetermyositis	n.a.	Leu, 2000
♂, 24 J	Gesichtsschwellung rechts, Trismus	4 Tage	Chirurgie, Antibiotika	Extraktion 3. Molar 1 Monat zuvor	*Streptococcus viridans, Bacteroides melaninogenicus*	Balatsouras, 2001
♂	Gesichtsschwellung links, Trismus	n.a.	Chirurgie	Extraktion 3. Molar unten links 6 Monate zuvor	n.a.	Jones, 2003
♀	Gesichtsschwellung links, Trismus	n.a.	Chirurgie, Antibiotika	Extraktion linker unterer Molar	n.a.	Jones, 2003
♂, 50 J	Gesichtsschwellung, Trismus	2 Monate	Chirurgie	Infizierte odontogene Zyste	*Streptococcus viridans*	Jones, 2003
♀, 17 J	Gesichtsschwellung	n.a.	Antibiotika, Extraktion Zahn 46 im Verlauf	V.a. Pericoronitis	n.a.	Jones, 2003
♀, 45 J	Episodische Gesichtsschwellung rechts, Fieber	18 Monate	Chirurgie, Antibiotika	3 Wochen zuvor mehrere mandibuläre Injektionen	Evtl. *Actinomyces*	Jones, 2003
♂, 24 J	Gesichtsschwellung rechts, Trismus	2 Wochen	Chirurgie	V.a. Streuinfektion	n.a.	Sayuti, 2007
♀, 84 J	Gesichtsschwellung links, Trismus	Mehrere Wochen	Chirurgie, Antibiotika	n.a.	*Mycoplasma salivarium*	Grisold, 2008
♂, 78 J	Gesichtsschwellung bds., Trismus	Mehrere Wochen	Chirurgie, Antibiotika	7 und 4 Monate zuvor Zahnwurzelextraktionen linker und Zahnextraktionen rechter Unterkiefer	*Fusobacterium nucleatum, Propionibacterium acnes*	Domeisen, 2010

Mundflora kann bei zahnärztlichen Manipulationen durch die Translokation in tiefer gelegene Gewebe in Abhängigkeit der Anzahl und Virulenz pathogen werden [3, 6]. Am seltensten sind fortgeleitete Osteomyelitiden des Os zygomaticum sowie des Os temporale. Ebenfalls sind fortgeleitete Infektionen weiterer nahe gelegener Strukturen wie der Temporal-, Parapharyngeal- oder Pterygoidregion möglich [7]. Bisher existieren in der Literatur lediglich wenige Fälle von submasseterischen Abszessen, und es sind bis anhin nur unilaterale Vorkommen beschrieben (Tab. 1). Bemerkenswert im hier dargestellten Fall ist, dass eine lange Latenzzeit vom zahnärztlichen Eingriff bis zur Abszessmanifestation vorliegt und dass die Infektion nicht von den Molaren, sondern von weiter anterior gelegenen Zähnen ausgelöst wurde. Ob die Abszesse im Rahmen der Leitungsanästhesie entstanden sind, bleibt offen. Ebenfalls fand sich im beschriebenen Fall eine subtotale Atrophie der Alveolarkämme, welche als mitursächlich für die Entstehung der Abszesse geltend gemacht werden könnte. Klinisch präsentiert sich beim submasseterischen Abszess eine äusserlich sichtbare, palpatorisch derbe Schwellung. Bei chronischen Abszessen wird eine teigige, relativ indolente Schwellung beschrieben. Durch die Schwellung des M. masseter resultiert ein Trismus [9, 10]. Die Diagnose ist schwierig zu stellen, Fehldiagnosen sind häufig, und oft wird initial eine Parotitis als Ursache der Schwellung vermutet [4]. Patienten mit Parotitis bemerken oft eine Mahlzeiten-abhängige präaurikuläre Schwellung, da während der Nahrungsaufnahme der Speichelfluss erhöht ist; das Ohrläppchen steht dabei oft ab. Bei Massage des Parotisausführganges ist im Rahmen einer Parotitis häufig eine purulente Sekretion zu beobachten. Bei totalem Verschluss des Parotisausführganges kann diese Sekretion allerdings nicht provoziert werden. Patienten mit submasseterischem Abszess hingegen bemerken keine nahrungsabhängige Schwellung. Der Trismus ist wegen der Mitbeteiligung des Massetermuskels im Gegensatz zur Parotitis typischerweise stark ausgeprägt.

Die CT-Untersuchung hat sich zur Diagnose von submasseterischen Abszessen als Methode der Wahl etabliert. Im Anfangsstadium lassen sich diese aber nicht immer darstellen. Oft wird unter antibiotischer Therapie eine Remission der Abszesse beobachtet, bei deren

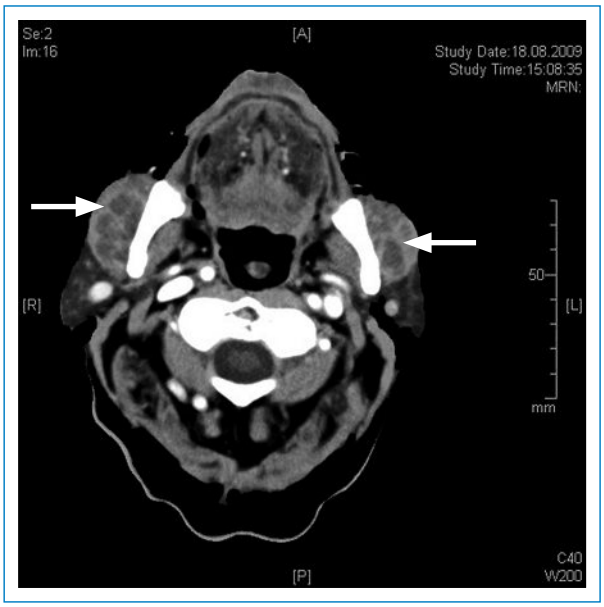

Abbildung 2
Computertomographischer Nachweis von Abszedierungen im Bereich der Ansatzstellen der Mm. masseter beidseits.

Sistieren erfolgt in den meisten Fällen jedoch eine erneute Progredienz der Symptome [4]. Therapeutisch sind Inzision und Drainage die Methode der Wahl.
Im dargestellten Fall gelang der Nachweis von *Fusobacterium nucleatum* und *Propionibacterium acnes*. *Fusobacterium nucleatum* ist ein gramnegatives, anaerob lebendes Stäbchen, das der normalen Mund- und Darmflora angehört, während *Propionibacterium acnes* ein aerotolerantes, anaerob lebendes grampositives Bakterium ist, das oft mit Hautveränderungen im Sinne einer Akne vergesellschaftet ist. Zweifellos hat im dargestellten Fall die probatorische Steroidgabe die Manifestation der Abszesse beschleunigt. In der Literatur sind bei submasseterischen Abszessen nur selten die bakteriologischen Resultate beschrieben. So sind zwei Fälle mit *Streptococcus viridans* [8, 10] und eine Isolation von *Mycoplasma salivarium* [11] bekannt. Letzterer Erreger wird in 60 bis 80% der Speichelproben Erwachsener oder im Rahmen von Tonsillitiden gefunden [11, 12].

Danksagung
Wir danken den Kollegen vom Radiologischen Institut des Kantonsspitals Münsterlingen für die Beurteilung der Computer- und Magnetresonanztomographie.

Korrespondenz:
Dr. med. Regula Domeisen
Assistenzärztin Innere Medizin
Kantonsspital Münsterlingen
CH-8596 Münsterlingen
regula.domeisen@gmail.com

Die Literaturliste finden Sie online (www.medicalforum.ch) als Anhang an den Artikel.

«Dicke Backen»: nicht immer die Parotis!

Online-Literatur

1 Bransby-Zachary GM.. Submasseteric space. Br Dent J. 1948;84:10–3.

2 MacDougall JDM. The attachments of the masseter muscle. Br Dent J 1955;98:193–9.

3 Mandel L. Diagnosing protracted submasseteric abscess: the role of computed tomography. J Am Dent Assoc. 1996;127(11):1646–50.

4 Mandel L.. Submasseteric abscess caused by a dentigerous cyst mimicking a parotitis: Report of two cases. J Oral and Maxillofac Surg, 1997;55(9): 996–9.

5 Barnard NA, Magennis JPM. Intra-masseteric actinomycosis: Report of a case. Br J Oral Maxillofacial Surg. 1992;30:190.

6 Connor JP, Edelson JG. Needle tract infection. Oral Surg Oral Med Oral Pathol. 1988;65:401.

7 Sayuti R, Bharudin A, Amran M.. Submasseteric abscess: an unusual head and neck condition. Archives of Orofacial Sciences. 2007;2:59–60.

8 Balatsouras DG, Kloutsos GM, Protopapas D, Korres S, Economou C. Submasseteric abscess. J Laryngol Otol. 2001;115(1):68–70.

9 Leu YS, Lee JC, Chang KC. Submasseteric abscess: Report of two cases. American Journal of Otolaryngology. 2000;21(4):281–3.

10 Jones KC, Silver J, Millar WS, Mandel L. Chronic submasseteric abscess: anatomic, radiologic, and pathologic features. Am J Neuroradiol. 2003;24:1159–63.

11 Grisold AJ, Hoenigl M, Leitner E, Jakse K, Feierl G, Raggam RB, et al. Submasseteric abscess caused by mycoplasma salivarium infection. J Clin Microbiol. 2008;46(11):3860–2.

12 Watanabe T, Matsuura M, Seto K. Enumeration, isolation, and species identification of mycoplasmas in saliva sampled from the normal and pathological human oral cavity and antibody response to an oral mycoplasma (Mycoplasma salivarium). J Clin Microbiol. 1986;23:1034–38.